R. RICHARD

LÉSIONS OSTÉOPATHIQUES VERTÉBRALES

PHYSIOPATHOLOGIE
et techniques de normalisation

Tome 2

MALOINE S.A. ÉDITEUR - PARIS

LÉSIONS OSTÉOPATHIQUES VERTÉBRALES

Tome II

DU MÊME AUTEUR CHEZ LE MÊME ÉDITEUR

Lésions ostéopathiques du sacrum (1978)

Lésions ostéopathiques iliaques (1979)

Lésions ostéopathiques du membre inférieur (1980)

Lésions ostéopathiques vertébrales (Tome I) (1982)

OUVRAGE A PARAITRE :

Lésions ostéopathiques du membre supérieur

Raymond RICHARD D.O., M.R.O., (i.c.o.)

Registered Osteopath

LÉSIONS OSTÉOPATHIQUES VERTÉBRALES

Physio-pathologie et Techniques de normalisation

Tome II

MALOINE S.A. ÉDITEUR PARIS

27, rue de l'Ecole de Médecine 75006 Paris

1982

© Maloine S.A. Editeur 1982

La loi du 11 mars 1957 n'autorisant, aux termes des alinéas 2 et 3 de l'article 41, d'une part « que les copies ou reproductions strictement réservées à l'usage privé du copiste et non destinées à une utilisation collective » et, d'autre part, que les analyses et les courtes citations dans un but d'exemple et d'illustrations, « toute représentation ou reproduction intégrale, ou partielle, faite sans le consentement de l'auteur ou de ses ayants droit ou ayants cause, est illicite » (alinéa premier de l'article 40).

Cette représentation ou reproduction, par quelque procédé que ce soit, constituerait donc une contrefaçon sanctionnée par les articles 425 et suivants du Code Pénal.

I.S.B.N. : 2-224-00867-8

« One of the important factors which impedes circulation is gravity. Gravity kills your patient. Gravity is the inexorable factor. It is the factor which places a constant load on the supporting structure ».

HARRISON H. FRYETTE, D.O.

KIRKSVILLE COLLEGE OF OSTEOPATHIC MEDICINE

The birth of osteopathy over the past century has sometimes been, like many births, slow and painful. Just as a human birth can be helped or hindered by the efforts of a midwife, so too can that of a profession.

Osteopathy is, once again, fortunate to have the efforts of Raymond **RICHARD** in this process of unfoldment and discovery. With this volume, R. **RICHARD** completes the clear and concise presentation begun with his earlier works. Ponder well the contents, for in them are the truths given to us by **ANDREW TAYLOR STILL**.

Sincerely yours,



J.L. DICKEY, D.O.,
CHAIRMAN
DEPARTMENT OF OSTEOPATHIC
MANIPULATIVE MEDICINE

KIRKSVILLE
COLLEGE OF
OSTEOPATHIC
MEDICINE
(Missouri)

Fondé en 1892, par Andrew-Taylor STILL, le premier collège de médecine ostéopathique de Kirksville a récemment manifesté le souhait d'utiliser la version américaine de ces deux tomes sur les « Lésions ostéopathiques vertébrales » comme matériel d'enseignement.

J'en profite pour remercier chaleureusement et tout particulièrement le chef du département ostéopathique de médecine manipulative JERRY L. DICKEY D.O. de cette initiative et de ses commentaires élogieux.

INTERNATIONAL COLLEGES OF OSTEOPATHY LTD.

Osteopathy was born in the fertile mind of Doctor Andrew Taylor **STILL** in 1875 ; and now I have the pleasure of again reviewing a considerable new library which has been added to osteopathy, bringing the science to the forefront.

I thank my dedicated and qualified friend Doctor Raymond **RICHARD** for encouraging the growth and development of osteopathy from its humble beginning to now, not only in France but as far as the southern hemisphere.

The Author has continued to be an eloquent and loyal advocate of the great truths espoused by Dr. **STILL**.

We are indeed fortunate in fact that Dr. **RICHARD** makes still further contribution to the profession, by his latest works, which he loves so dearly and in which he has served both long and well.

His many friends will join me in extending sincere appreciation for this evidence of his abiding interest in a great cause.

Dean : DR. EVAN LALLEMAND, D.O., F.S.O
REGISTRAR OF THE UNITED
OSTEOPATHIC PHYSICIAN'S GUILD

REMERCIEMENTS

Au Docteur Viola M. FRYMANN pour avoir bien voulu m'autoriser à utiliser ses travaux sur les relations physiologiques entre les trois diaphragmes et les mécanismes respiratoires primaire et secondaire.

A Monsieur le Docteur I.A. KAPANDJI qui a bien voulu m'autoriser à reproduire certains schémas de ses ouvrages de « Physiologie articulaire ».

A « The Institute for Continuing Education In Osteopathic Principles » qui a bien voulu m'autoriser à m'inspirer de certains de leurs travaux.

A « The American Academy of Osteopathy » pour leur autorisation d'utiliser quelques passages du Docteur H.H. FRYETTE, contenus dans « Principles of Osteopathic Technic ».

Au Professeur M. LATARJET et aux Editions DOIN qui ont bien voulu m'autoriser à reproduire certains extraits et schémas contenus dans les « Traités d'anatomie humaine » de L. TESTUT et M. LATARJET — 9e Edition 1949.

PLAN DU TOME I

Chapitre I. — Vascularisation de la mœlle épinière et du rachis

Chapitre II. — La dure-mère rachidienne

Chapitre III. — Éléments ligamentaires de liaison inter-vertébrale

Chapitre IV. — Le disque inter-vertébral

Chapitre V. — Le système nerveux autonome

Chapitre VI. — Considérations générales sur le rachis

Chapitre VII. — La lésion ostéopathique

Chapitre VIII. — Anatomie de la colonne lombaire

Chapitre IX. — Physio-pathologie articulaire lombaire

Chapitre X. — Tests diagnostiques de la colonne lombaire

Chapitre XI. — Techniques de normalisation de la colonne lombaire

Chapitre XII. — Anatomie de la colonne thoracique

Chapitre XIII. — Physio-pathologie articulaire thoracique

Chapitre XIV. — Tests diagnostiques de la colonne thoracique

Chapitre XV. — Techniques de normalisation de la colonne thoracique

PLAN DU TOME II

Chapitre XVI. — Anatomie des côtes

Chapitre XVII. — Physio-pathologie articulaire des côtes

Chapitre XVIII. — Tests diagnostiques des côtes

Chapitre XIX. — Techniques de normalisation des côtes

Chapitre XX. — Anatomie de la colonne cervicale

Chapitre XXI. — Physio-pathologie articulaire cervico-occipitale

Chapitre XXII. — Symptomatologie et tests diagnostiques de la colonne cervico-occipitale

Chapitre XXIII. — Techniques de normalisation de la colonne cervico-occipitale

Chapitre XXIV. — Conceptions ostéopathiques de la scoliose

Chapitre XXV. — Techniques d'inhibition et de stimulation des fonctions viscérales, « Trigger points » et réflexes de F. CHAPMAN

Chapitre XXVI. — Relations physiologiques entre les trois diaphragmes

Chapitre XXVII. — Communications entre le liquide céphalo-rachidien, la lymphe et le sang, techniques de drainage et de pompage lymphatique

Chapitre XXVIII. — Lignes mathématiques du corps humain

L'AVENIR DE L'OSTÉOPATHIE EN FRANCE

Comme l'indiquait Andrew-Taylor STILL (1828-1917), fondateur du premier collège de médecine ostéopathique à Kirksville dans le Missouri : l'ostéopathie ne saurait être considérée comme une spécialité. C'est une science à part entière qui s'individualise et se démarque très nettement des prestations académiques, tant par son système de pensée et de raisonnement, dont l'originalité ne fait aucun doute, que par ses modalités d'applications pratiques.

Nous assistons actuellement, en France, à une prolifération d'organismes, d'instituts, d'associations, à recrutement essentiellement kinésithérapiques, destinés à dispenser un enseignement de l'ostéopathie.

Si l'on peut trouver à ce constat de fait, un aspect positif dans l'espoir d'un futur développement français de la médecine ostéopathique et afin de répondre aux exigences humaines, il faut néanmoins souligner quelques aspects négatifs relatifs, d'une part, à la qualité ostéopathique des enseignants, munis de titres fantaisistes et contestables, trop souvent dépourvus de connaissances sérieuses et, d'autre part, l'utilisation, à des fins de recrutement publicitaire, de contacts étrangers personnels.

Seul, un enseignement, cinq ans à temps complet, calqué sur l'organisation des collèges de médecine ostéopathique cités en référence dans l'introduction du tome I des lésions ostéopathiques vertébrales, serait réellement susceptible de promouvoir l'ostéopathie sans la mutiler, à conditions toutefois que les disciplines médicales classiques soient dispensées dans l'esprit ostéopathique et que le développement des connaissances fondamentales ne l'emporte pas sur l'enseignement de l'ostéopathie.

Un projet de ce type n'est réalisable, dans l'avenir, qu'avec l''intervention des Pouvoirs Publics et nécessite, pour aboutir, que soit abolie la notion de monopole médical.

Un tel projet s'avère-t-il nécessaire ?

Oui, car il répond à des exigences humaines.

Lorsqu'un patient consulte pour des troubles fonctionnels, articulaires ou viscéraux, et qu'il se soumet à des examens complémentaires, biologiques ou radiologiques, ceux-ci, très souvent, ne mettent rien en évidence. Le malade n'est pas « étiquetable », et, dès cet instant-là, ne peut être pris en charge par la médecine traditionnelle avec ses moyens thérapeutiques chimiothérapiques ou chirurgicaux. Ces patients errent alors de Cabinet en Cabinet, de praticien en praticien, de médecine en médecine. Ils sont le plus souvent en butte à des avis contradictoires, confiés à des succédanées, catalogués de « psycho-somatiques », ou encore adressés en kinésithérapie, quand on ne leur oppose pas une indifférence polie. Il n'existe pas de lésion structurelle qui ne soit passée, au préalable, par le stade fonctionnel. Cette médecine ostéopathique, fonctionnelle et préventive, répond à des exigences humaines et ne se superpose pas, pour autant, à la médecine traditionnelle. Les deux systèmes restant complémentaires.

Actuellement, une révolution en faculté semble s'amorcer. Il ne saurait être question d'une réforme des études médicales mais de la création, à partir de la rentrée 1982, d'un enseignement théorique et pratique, débouchant sur un diplôme officiel de médecines naturelles : « DUMENAT » par l'Université Paris-Nord, à l'U.E.R. de Bobigny.

La médecine manuelle figure au programme de ces différentes options et, comme le laisse supposer le Professeur P. CORNILLOT, Doyen de l'U.E.R. de Bobigny et « père » de l'Institut de Médecines Naturelles, une participation de certains ostéopathes, dans le cadre de cet enseignement ne semble pas exclue :

« ... Nous voulons permettre à des gens qui estiment avoir une efficacité thérapeutique dans leur pratique quotidienne de venir enseigner dans un contexte universitaire. L'important étant le constat d'efficacité de ces médecines naturelles... ».

LE CONCEPT OSTEOPATHIQUE

Qu'il s'agisse du domaine articulaire ou viscéral, bien que cette scission théorique ne corresponde pas à la réalité, il n'est pas envisageable de s'imprégner du concept ostéopathique sans une étude approfondie du système nerveux autonome, telle qu'elle a été ébauchée dans le premier tome des Lésions Ostéopathiques Vertébrales. Aussi, s'avère-t-il indispensable, non seulement de revenir aux définitions de la vie et à son mode d'expression qui peuvent, au premier abord, apparaitre désuettes, bien que très riches de sens, mais d'être capable de remettre en cause des théories officielles, encore enseignées de nos jours sur les bancs de la faculté et qui nous sont, depuis longtemps, familières.

Comme l'indique le Docteur Irvin M. KORR Ph. D., professeur au Collège de Médecine Ostéopathique du Texas, l'un des mythes encore présent et que nous devons détruire une fois pour toutes est l'impression générale que la vie est essentiellement une lutte entre le système sympathique et le système parasympathique, qu'il suffit de réaliser un équilibre entre les deux, qu'ils sont tout simplement égaux et opposés comme les deux faces d'une pièce de monnaie. Rien ne pourrait être plus éloigné de la vérité. Ce sont des systèmes totalement différents avec des origines, une organisation fonctionnelle et une distribution propre. Ils opèrent chacun dans leur zone et n'agissent pas de la même manière, au profit de l'économie générale de l'organisme. Depuis des années, une littérature abondante s'est accumulée, indiquant la nature incomplète d'une telle description de la fonction sympathique. Cependant, les observations à cet égard ont été mentionnées séparément et individuellement, les éléments du puzzle n'ont jamais été rassemblés, peut-être parce qu'il n'y a pas eu de place pour les intégrer dans le confortable concept de la dualité de la fonction autonome, bien plus préoccupé par l'activité du muscle lisse et de la sécrétion. Pour mémoire, quelques unes de ces observations,

pertinentes et révélatrices, remontent aux années 1900-1920 et ne demandent qu'à trouver leur place dans le concept ostéopathique.

Depuis le début de l'histoire de la médecine, les médecins ont attaché une attention particulière aux viscères et à notre milieu interne. La médecine traditionnelle s'est, de tous temps, concentrée sur la physio-pathologie viscérale, les méthodes diagnostiques et thérapeutiques, ne donnant pas au mécanisme musculo-squelettique et à sa commande sympathique, l'importance qui lui revenait. De nos jours, cette préoccupation n'a cessé de s'accroitre et il est fondamental d'insister sur le fait que la VIE ne saurait se résumer à « UNE ACTIVITÉ VISCÉRALE ». Dans l'expression quotidienne de la vie, l'homme n'accomplit pas de « filtration glomérulaire », de « réabsorption tubulaire » ; il ne « vaso-dilate pas », il ne « constricte pas », il « n'oxigène pas », il ne « péristalte pas », et il ne « sécrète pas ». L'homme bouge, court, travaille, procrée, joue au tennis, construit des maisons, peint des tableaux, fait de la musique. Il est créatif, enseigne, apprend, écrit, éduque, fait de la chirurgie, de l'ostéopathie...

En considérant ces activités d'une manière objective, on s'aperçoit que, dans chacune d'elles, le corps est en mouvement et que chaque acte de la vie est joué par les muscles et les articulations du corps. De la même manière qu'une voiture ne peut rouler sans essence, ce mécanisme musculo-squelettique, pour être opérationnel, doit être approvisionné en énergie motrice et doit inclure le rôle du système nerveux ; d'où le nom de système **« neuro-musculo-squelettique »**. A.T. STILL définissait l'ostéopathie par les mots : « Mouvement - Matière - Esprit » ; l'esprit et la matière ne pouvant exister sans mouvement.

Le système sympathique représente l'unique commande autonome du mécanisme musculo-squelettique. C'est le système vasomoteur du corps. Son rôle est essentiel dans le concept ostéopathique.

Le système viscéral, principalement influencé par le nerf vague parasympathique, image le **mécanisme de soutien,** responsable de l'équilibre interne et de l'homéostasie qui s'adapte en permanence aux exigences musculo-squelettiques.

Les fonctions viscérales, préoccupations majeures de la médecine traditionnelle, organisent les meilleures conditions possibles pour servir le mécanisme musculo-squelettique. Elles fournissent et livrent, dès qu'elles sont consommées, les matières premières dont fait partie l'oxygène. Cet oxygène, chargé d'énergie,

sert de combustible pour le renouvellement cellulaire. Elles éliminent les produits du métabolisme dès qu'ils s'accumulent, dissipent la chaleur produite, contrôlent la composition et les propriétés physiques de l'environnement interne dans lequel s'épanouissent les cellules, assument un rôle de protection contre les substances étrangères et les agressions, et entretiennent des relations viscéro-viscérales destinées à maintenir l'homéostasie.

Par leur masse et leur métabolisme élevé, les muscles représentent, comme chacun le sait, les plus grands consommateurs d'énergie et l'économie du corps, représentée par le mécanisme de soutien viscéral, doit en permanence et à tous les instants s'adapter à cette demande.

En l'espace de quelques secondes, les exigences musculaires en oxygène peuvent varier dans de très larges proportions. Cette utilisation énergétique suppose une importante consommation de matières premières, une production considérable de déchets métaboliques et la dissipation d'une grande quantité de chaleur. Les substances consommées doivent être rapidement restaurées et les déchets doivent être éliminés pour que la composition chimique du sang et l'homéostasie demeurent relativement stables.

C'est au système nerveux sympathique et au système glandulaire que revient la « responsabilité », surtout thermo-régulatrice, d'adapter à tout moment l'activité viscérale, circulatoire et métabolique aux exigences musculo-squelettiques.

Le système sympathique est à la fonction thyrotrophique ce que le système parasympathique est à la fonction gonadotrophique.

Le système sympathique représente le médiateur entre le mécanisme neuro-musculo-squelettique et le mécanisme de soutien viscéral. Le système parasympathique s'occupe, pour sa part, des ajustements à long terme destinés aux exigences du milieu. La division parasympathique veille aux réserves de combustibles, d'aliments et l'organisme puise dans ces réserves par l'intermédiaire et sous la responsabilité du système nerveux sympathique.

La santé exigeant que les fonctions viscérales soient régulièrement et harmonieusement adaptées aux activités musculo-squelettiques, il devient alors évident que la « maladie » se caractérise par une réponse viscérale ou encore « un service » qui n'est plus proportionnel aux besoins, aux exigences, à la demande du mécanisme musculo-squelettique. Dans ces conditions, la

fonction du mécanisme musculo-squelettique s'en trouve affectée et, lorsque cette perturbation atteint un seuil limite, l'individu se couche pour réduire ainsi la dépense, les besoins, jusqu'à ce que la situation soit ostéopathiquement rétablie.

La médecine traditionnelle a toujours considéré la fonction viscérale comme la partie la plus importante de l'équation et de l'état pathologique. Il semble, comme le souligne le Docteur Irvin M. KORR, que cette équation mérite d'être complétée et équilibrée, en donnant une plus grande place au mécanisme neuro-musculo-squelettique.

La fonction sympathique est fondamentale si l'on veut comprendre les effets cliniques de l'hyperactivité sympathique, impliquée dans de très nombreux états pathologiques, ainsi que les démarches thérapeutiques d'inhibition et de stimulation du système nerveux autonome.

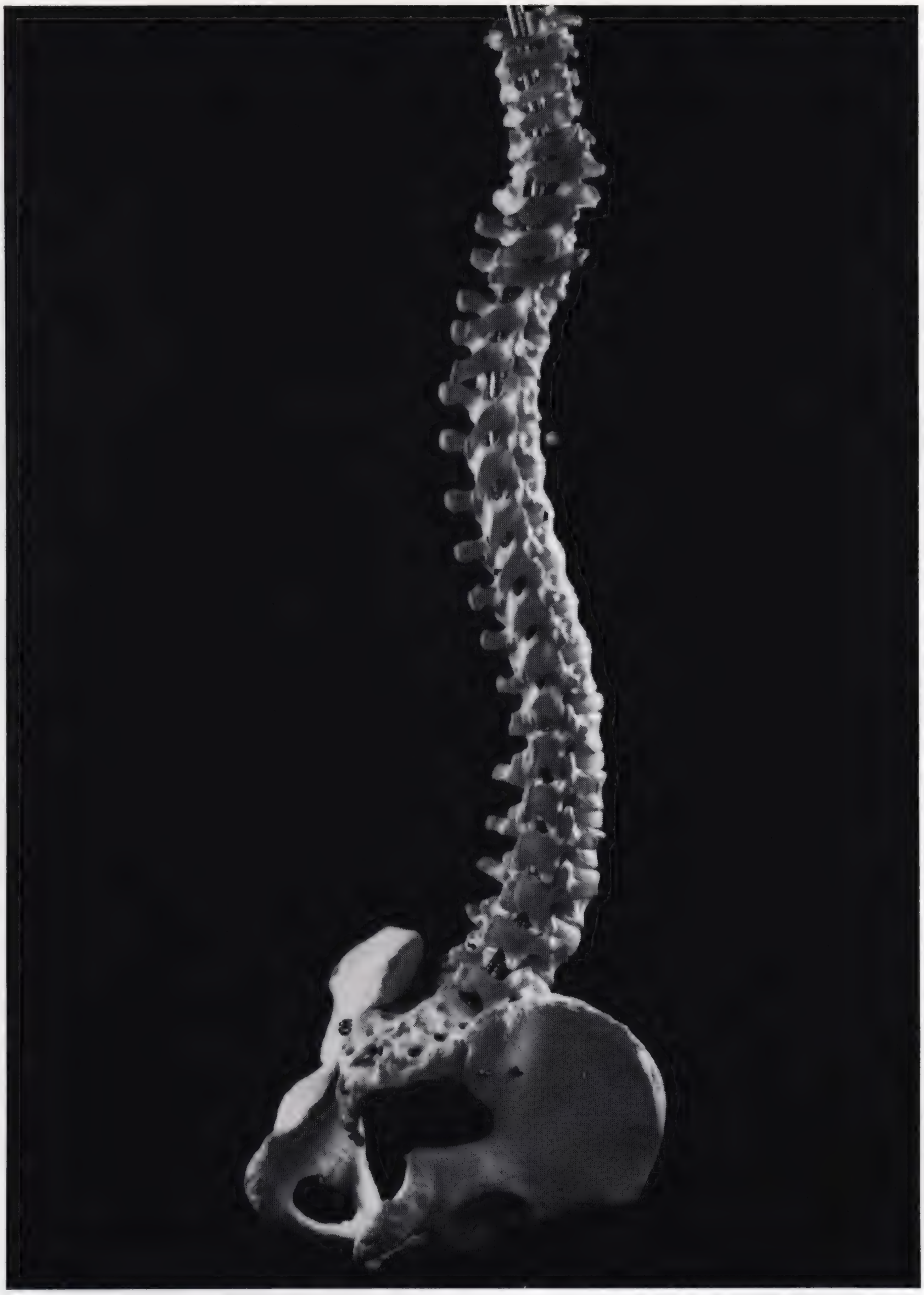

La pathologie ostéopathique vertébrale représente, bien souvent, une exagération de la physiologie articulaire.

La physiologie ostéopathique vertébrale dépend des caractéristiques anatomiques. C'est la raison pour laquelle, il nous a semblé indispensable de réserver une place importante à l'anatomie ostéopathique de la colonne vertébrale.

Les descriptions anatomiques, contenues dans cet ouvrage, ont tenté de réunir deux qualités essentielles et, en général, opposées : être, à la fois, synthétique et complet. Elles sont tirées des auteurs suivants :

BICHAT, BROCA, CASTAING, CHASSAIGNAC, GREGOIRE-OBERLIN, HENLE, HOVELAQUE, LATARJET, PATURET, POIRIER, RATHKE, ROUVIERE, SANTINI, SAPPEY, TESTUT, TROLARD, WEBER, WINCKLER.

CHAPITRE XVI

ANATOMIE DES CÔTES

I — CARACTÈRES GÉNÉRAUX DES CÔTES

Ce sont des os plats, très allongés, en forme d'arcs aplatis transversalement et décrivant une courbe concave en dedans.

Douze paires de côtes se répartissent en trois catégories :

— **les vraies côtes** représentées par les sept premières côtes unies au sternum par les cartilages costaux.

— **les fausses côtes** représentées par les 8e, 9e et 10e côtes. Elles ne vont pas jusqu'au sternum et se jettent sur le cartilage sus-jacent.

— **les côtes flottantes** représentées par les 11e et 12e côtes qui se prolongent en avant par un cartilage très court et restent libres.

L'ensemble forme le grill costal, limitant latéralement le thorax.

Les côtes s'articulent :

— **En arrière**, pour chacune d'elle, avec deux vertèbres dorsales, sauf pour la 11e et la 12e qui ne s'articulent qu'avec une seule vertèbre. Parfois la 1re côte est logée à la même enseigne.

— **En avant**, avec le sternum, par l'intermédiaire d'un cartilage costal.

Les côtes sont mobiles dans la respiration et offrent une certaine souplesse leur permettant de se déformer dans les mouvements du tronc.

A — DIMENSIONS DES CÔTES

La longueur des côtes varie selon les sujets c'est-à-dire la configuration du thorax : elle augmente de la 1re à la 7e et elle diminue de la 8e à la 12e. La première côte est la plus large.

B — DIRECTION DES CÔTES

Décrites d'arrière en avant, les côtes décrivent une courbure concave en dedans qui n'est pas régulière :

1 - Courbures selon les faces ou « courbures d'enroulement »

De son extrémité postérieure, la côte se dirige en dehors, en arrière et en bas jusqu'au sommet de l'apophyse transverse. Elle

CARACTERES GENERAUX DES CÔTES

(BRIZON & CASTAING)

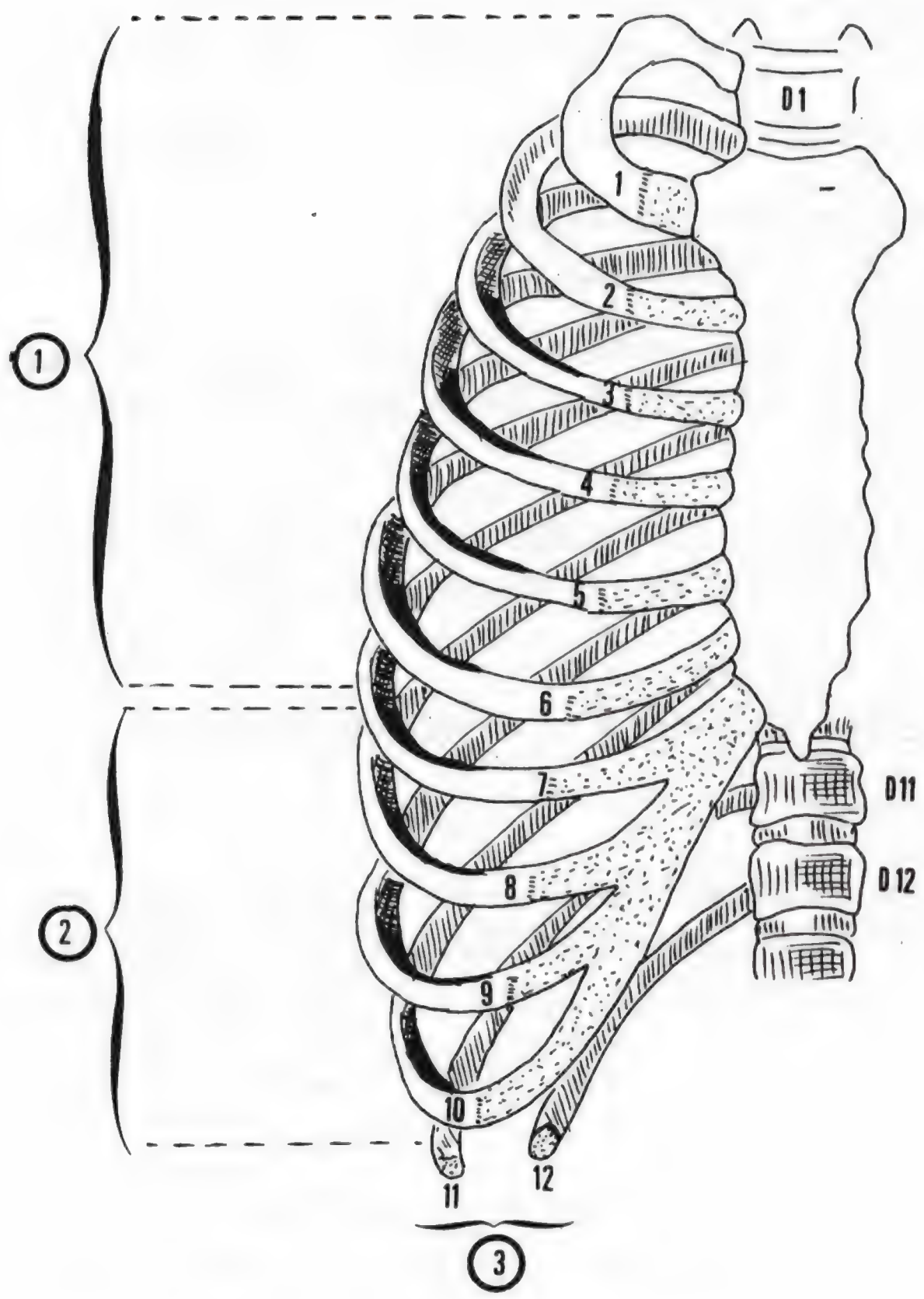

Vue antérieure

① Vraies côtes

② Fausses côtes

③ Côtes flottantes

se coude au niveau de l'angle postérieur, en se dirigeant en dehors et en avant. En formant une courbure régulière, elle se porte en bas et en avant. Elle se coude au niveau de l'angle antérieur, se portant en dedans et en avant jusqu'au cartilage.

2 - Courbures selon les bords

Leur courbure est telle que les bords affectent la forme d'un « S » : l'extrémité postérieure est plus haute que la partie moyenne et l'extrémité antérieure est plus basse.

3 - Courbures selon l'articulation ou « courbures de torsion »

La face externe de la côte regarde :

— Dans son segment postérieur, en bas et en arrière ;

— Dans son segment moyen, en dehors ;

— Dans son segment antérieur, en haut et en avant.

La torsion de l'extrémité antérieure de la côte s'effectue dans le sens des aiguilles d'une montre.

C — INCLINAISON DES CÔTES

Les côtes sont inclinées en bas et en avant et cette inclinaison augmente de la 1re à la 12e côte.

Chaque côte présente à décrire, un corps et deux extrémités.

D — LE CORPS DE LA CÔTE

1 - La face externe

Cette face externe est sous-cutanée et présente la saillie des angles postérieur et antérieur. Elle donne insertion :

— **A sa partie postérieure**

- Au muscle long dorsal ;
- Au muscle sacro-lombaire de l'ilio-costal ;
- Au muscle sur-costal ;
- Au muscle petit dentelé postérieur et supérieur sur les 1re, 2e, 3e, 4e et 5e côtes ;
- Au muscle petit dentelé postérieur et inférieur sur les 9e, 10e, 11e et 12e côtes.

— **A sa partie antérieure**

- Au muscle grand oblique sur les 7 dernières côtes et parfois sur la 5e ;
- Au muscle grand droit sur la 5e côte ;

CARACTERES GENERAUX DES CÔTES

(BRIZON & CASTAING)

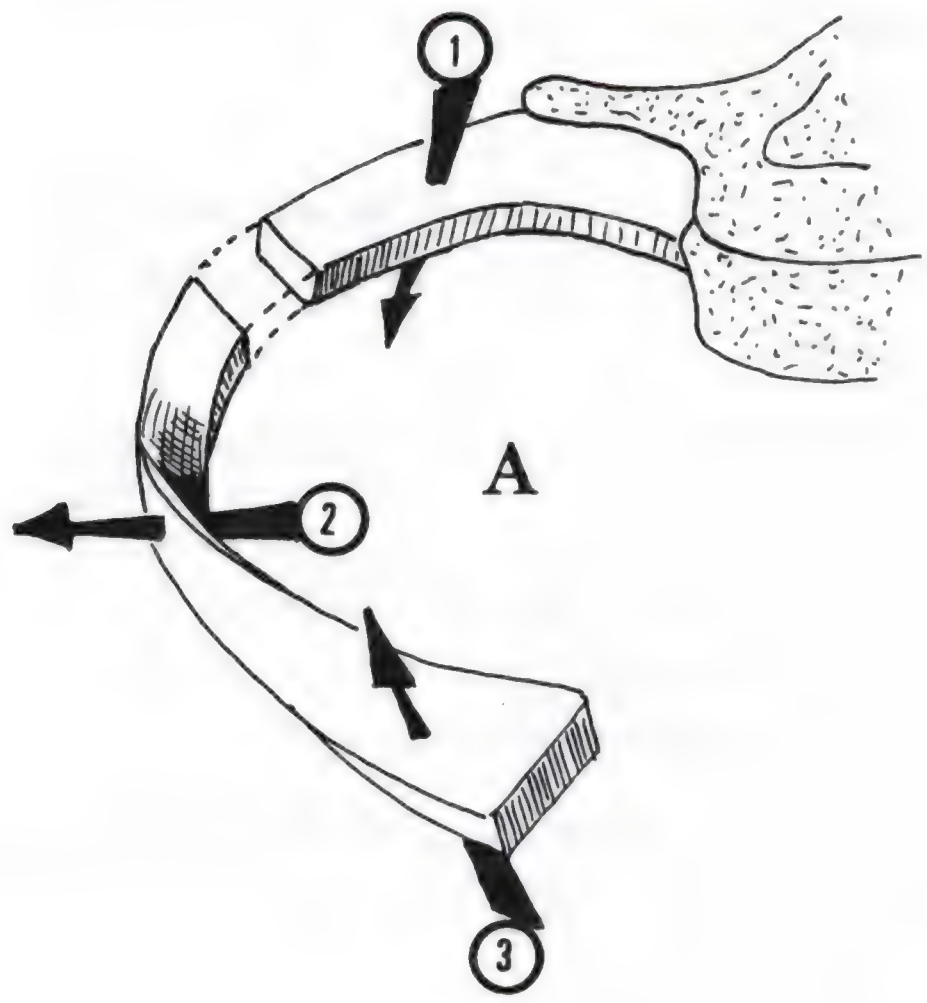

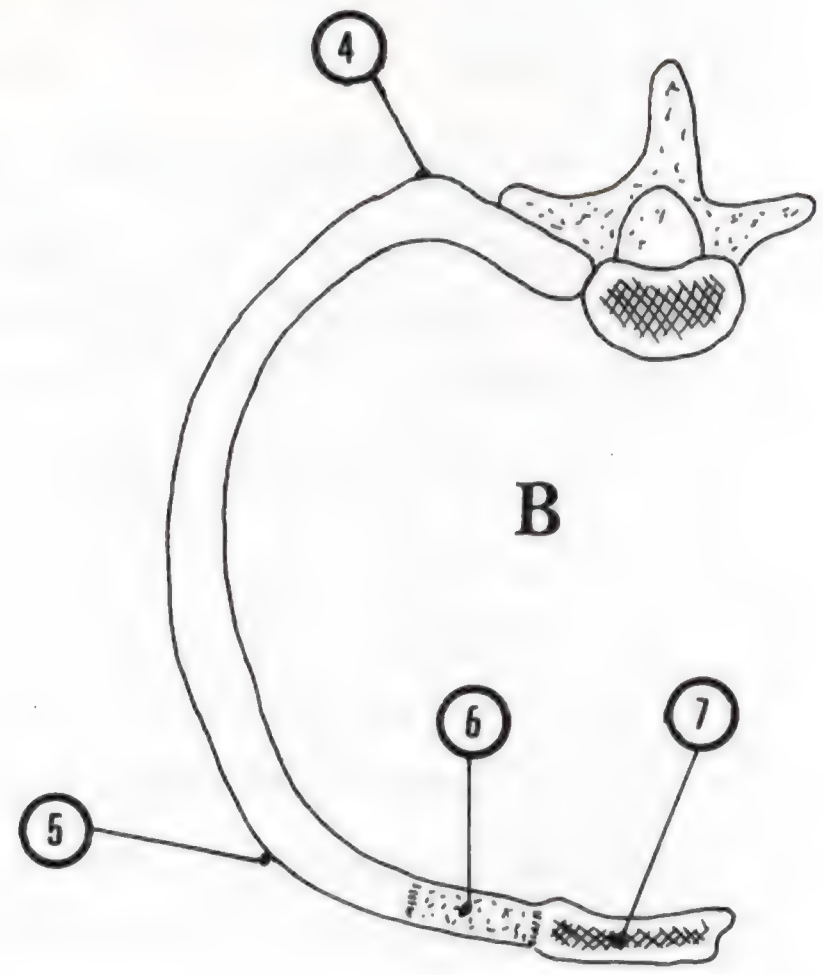

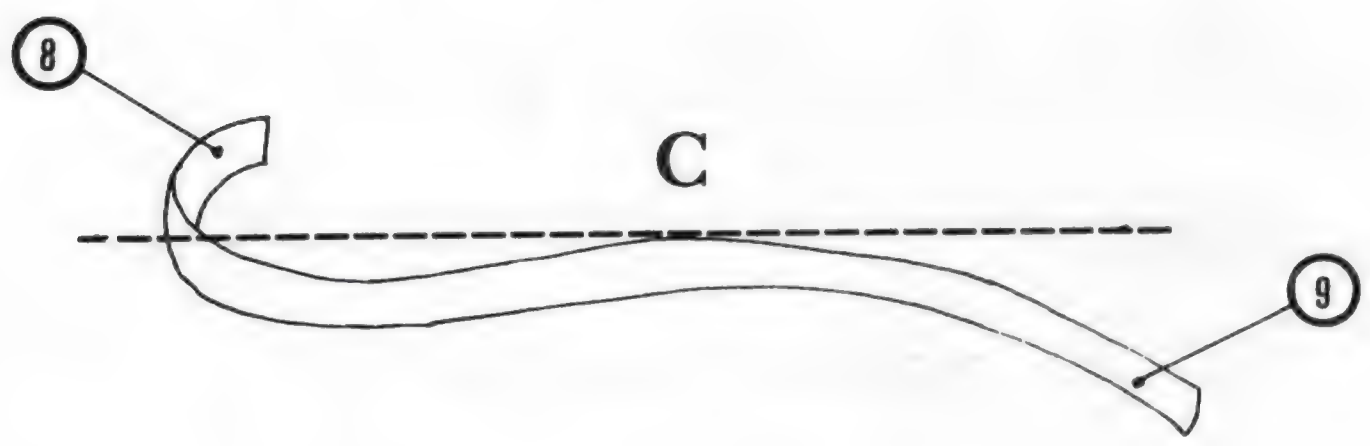

1. Bas et arrière
2. Dehors
3. Haut et avant
4. Angle postérieur
5. Angle antérieur
6. Cartilage
7. Sternum
8. Extrémité postérieure
9. Extrémité antérieure

A Courbure suivant l'axe

B Courbure suivant les faces

C Courbure suivant les bords

- Au muscle grand pectoral sur les 4e, 5e et 6e côtes ;
- Au muscle petit pectoral sur les 3e, 4e et 5e côtes ;
- Au muscle grand dentelé sur les 9 ou 10 premières côtes ;
- Au muscle grand dorsal sur les 3 ou 4 dernières côtes.

2 - La face interne ou endothoracique

Elle présente, dans ses 2/3 postérieurs, une gouttière longitudinale : la gouttière costale. Cette gouttière répond au paquet vasculo-nerveux intercostal : veine, artère et nerf intercostal.

La lèvre supéro-interne donne insertion au muscle intercostal interne sus-jacent.

La lèvre inféro-externe donne insertion au muscle intercostal externe sous-jacent ; cette lèvre n'est que le bord inférieur de la côte.

La gouttière donne insertion au muscle intercostal moyen sous-jacent.

La face interne donne insertion au muscle sous-costal, au-dessus de la lèvre supérieure, près de l'angle postérieur.

Sur les quatre ou six dernières côtes, s'insèrent :

- Le muscle transverse de l'abdomen ;
- Et le diaphragme.

Sur les 3e, 4e et 5e côtes s'insère :

- Le muscle triangulaire du sternum.

3 - Le bord supérieur de la côte

Il donne insertion, de dedans en dehors :

- Au muscle intercostal interne sus-jacent ;
- Au muscle intercostal moyen sus-jacent ;
- Au muscle intercostal externe sus-jacent.

4 - Le bord inférieur de la côte

Il donne insertion :

- Au muscle intercostal externe sous-jacent, insertion qui se poursuit sur la lèvre inféro-externe de la gouttière costale.
- Au muscle petit oblique sur les trois dernières côtes.

E — L'EXTRÉMITÉ POSTÉRIEURE DE LA CÔTE

Elle comprend trois parties : la tête, le col et la tubérosité costale.

1 - La tête

Elle s'articule avec deux corps vertébraux voisins. Elle a la forme d'un « coin ». Elle est formée de deux facettes qui

dessinent un angle dièdre à arête interne, horizontale, antéro-postérieure.

L'arête répond au disque intervertébral et donne insertion au ligament costo-vertébral inter-osseux.

La facette supérieure regarde en haut, en dedans et en arrière. Elle répond à la facette costale du corps vertébral sus-jacent.

La facette costale inférieure regarde en bas, en dedans et en arrière. Elle répond à la facette costale du corps vertébral qui porte le même numéro que la côte.

La facette inférieure est plus étendue que la supérieure.

La face antérieure de la tête donne insertion au ligament costo-vertébral antérieur ou rayonné.

La face postérieure de la tête donne insertion au ligament costo-vertébral postérieur.

2 - Le col

Intermédiaire entre la tête et la tubérosité costale, le col est aplati d'avant en arrière.

Sa face postérieure, rugueuse, donne insertion aux ligaments suivants :

- Au ligament cervico-transversaire supérieur encore appelé ligament suspenseur de la côte ;
- Au ligament cervico-transversaire inter-osseux ;
- Au ligament cervico-lamellaire ou costo-lamellaire de TROLARD ;
- Au ligament cervico-méniscal (inconstant).

3 - La tubérosité costale

Elle est située sur la face externe de la côte. C'est une saillie irrégulière, placée en regard de la face antérieure du sommet de l'apophyse transverse qui répond à la côte. Elle est séparée, à deux champs, par un sillon oblique en bas et en dehors.

La partie inférieure ou inféro-interne présente une facette articulaire regardant en arrière et en bas et répondant à la facette correspondante de l'apophyse transverse.

La partie supérieure ou supéro-externe donne insertion au ligament cervico ou costo-transversaire postérieur.

Son bord inférieur donne insertion au ligament cervico ou costo-transversaire inférieur ; celui-ci est, pour certains, rattaché et confondu avec le ligament cervico-transversaire postérieur.

F — L'EXTRÉMITÉ ANTÉRIEURE DE LA CÔTE

Elle est très légèrement renflée et se termine en forme de cupule ovalaire, recevant l'extrémité externe du cartilage costal correspondant.

II — LA PREMIÈRE CÔTE

C'est la plus large et la plus courte des côtes. Elle est fortement oblique en bas, en avant et limite l'orifice supérieur du thorax. Elle est très différente des autres côtes car elle est aplatie de haut en bas.

Elle présente deux faces ; supérieure et inférieure et deux bords ; interne et externe. Elle est concave en dedans, très fortement enroulée et s'inscrit entièrement dans la courbure de la deuxième côte.

Elle présente, à décrire, un bord et deux extrémités.

A — LE CORPS

Il est court et ne présente pas d'angle. Il est formé de deux segments coudés l'un sur l'autre : le segment postérieur, oblique en avant et en dehors et le segment antérieur, oblique en avant et en dedans.

1 - La face supérieure

— Dans son segment postérieur

Elle est divisée en deux champs par une crête appelée : la crête supérieure de la 1re côte.

• Le champ interne est excavé en gouttière et donne insertion, dans son 1/3 antérieur, au muscle scalène moyen.

• Le champ externe est lisse et donne insertion dans sa partie moyenne au muscle petit dentelé postérieur et supérieur. Près de la tubérosité costale, il donne également insertion au muscle iliocostal.

— Dans son segment antérieur

Il présente à 2,5 cm de l'articulation chondro-costale et plus près du bord interne que du bord externe : « le tubercule de LISFRANC » Ce tubercule donne insertion au scalène antérieur. En avant et en arrière du tubercule de LISFRANC, passent deux gouttières qui convergent en dehors :

• La gouttière antérieure pour le passage de la veine sous-clavière ;

• La gouttière postérieure pour le passage de l'artère sous-clavière.

En arrière de la gouttière postérieure, près du bord externe, s'insère la digitation supérieure du muscle grand dentelé.

Près de l'extrémité antérieure de la côte s'insèrent :

- Le muscle sous-clavier ;
- Et le ligament costo-claviculaire.

2 - La face inférieure

Elle est lisse et répond au dome pleural. Elle donne insertion :

- Le long du bord externe, au muscle intercostal moyen ;
- En dedans du précédent, au muscle intercostal interne.

3 - Le bord interne

Il est concave, arrondi, mousse et donne insertion :

- Près du col, au ligament costo-pleural interne ;
- En arrière du tubercule de LISFRANC, au ligament costo-pleural externe.

4 - Le bord externe

Il est convexe et donne insertion :

- Sur toute sa longueur, au muscle intercostal externe ; insertion qui déborde sur la face supérieure de l'os ;
- Près de l'extrémité postérieure de la côte, au muscle ilio-costal ; insertion qui déborde sur la face supérieure de l'os.

B — EXTRÉMITÉ POSTÉRIEURE DE LA CÔTE

Elle est aplatie de haut en bas et forme, avec le corps, un angle presque droit. Elle présente à décrire une tête, un col et une tubérosité costale.

1 - La tête

En général, elle ne présente qu'une seule facette articulaire répondant à D 1. Cependant, assez souvent, elle présente deux facettes lorsqu'elle s'articule avec C 7 et D 1.

La tête donne insertion au ligament costo-vertébral interosseux.

La face antérieure de la tête donne insertion au ligament costo-vertébral antérieur ou rayonné.

La face postérieure donne insertion au ligament costo-vertébral postérieur.

LA PREMIERE CÔTE (BRIZON & CASTAING)

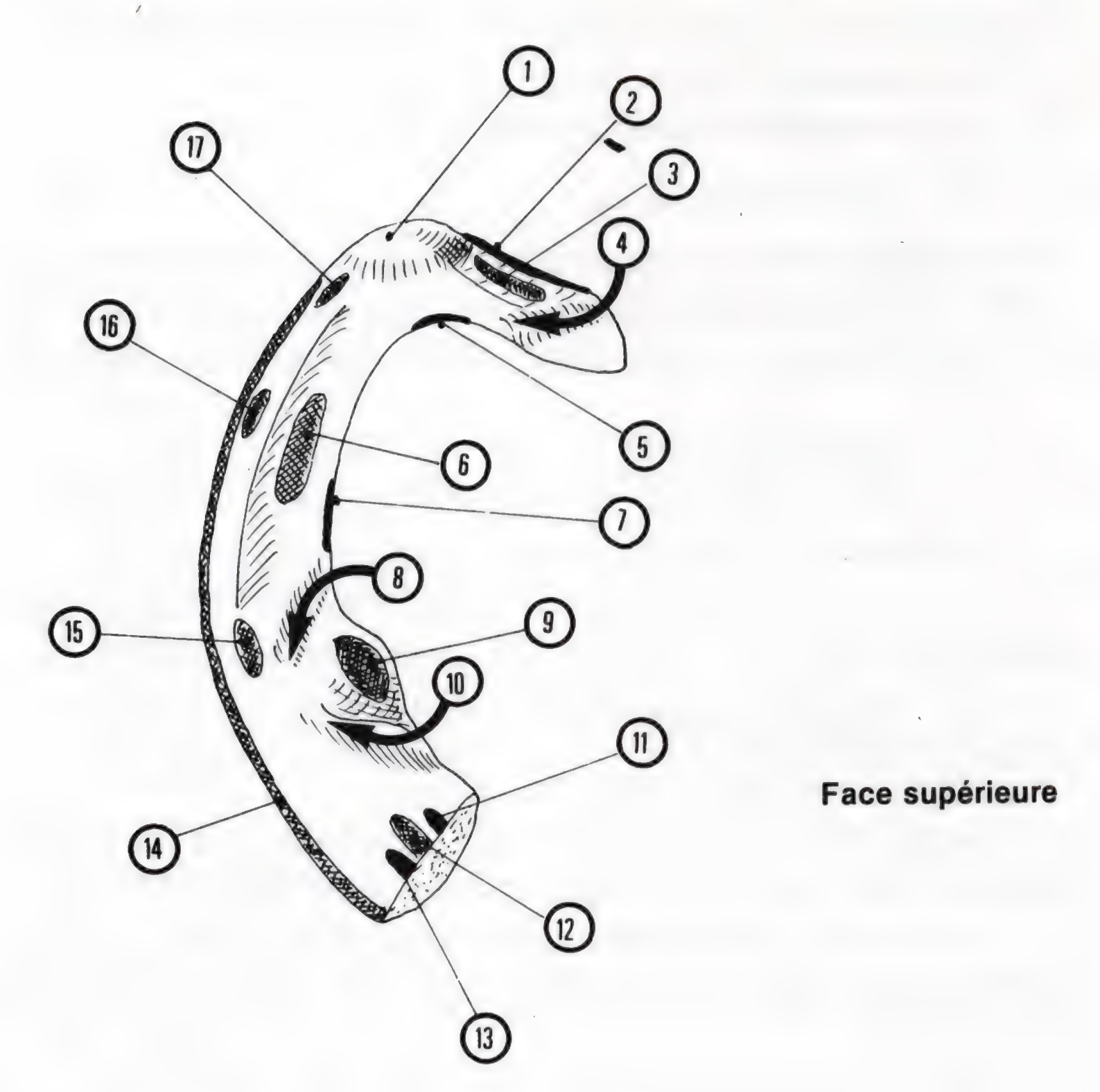

Face supérieure

1 — Tubérosité
2 — Ligament cervico-transversaire inter-osseux
3 — 1er muscle intercostal
4 — 8e nerf cervical
5 — Ligament costo-pleural interne
6 — Scalène moyen
7 — Ligament costo-pleural externe
8 — Artère sous-clavière
9 — Scalène antérieur (tubercule de LISFRANC)
10 — Veine sous-clavière
11 et 13 — Ligament costo-claviculaire
12 — Muscle sous-clavier
14 — Muscle intercostal externe
15 — Grand dentelé
16 — Petit dentelé postérieur et supérieur
17 — Muscle ilio costal.

2 - Le col

Il est aplati de haut en bas.

- **La face supérieure**

Elle est souvent divisée en deux champs par un crête longitudinale :

- En arrière s'insère le premier muscle sur-costal ;
- En avant se situe une gouttière pour le passage du 8e nerf cervical.

- **La face inférieure**

Elle présente parfois une gouttière destinée au passage de la branche antérieure du 1er nerf dorsal.

- **Le bord antérieur**

Il est mince.

- **Le bord postérieur**

Il donne insertion au ligament cervico-transversaire interosseux.

3 - La tubérosité costale

Elle est située sur le bord externe de la côte. C'est une saillie irrégulière, placée en regard de la face antérieure du sommet de l'apophyse transverse de D 1.

La partie inférieure présente une facette articulaire circulaire, répondant à l'apophyse transverse de D 1.

La partie supérieure donne insertion au ligament costo-transversaire postérieur.

La face inférieure de la tubérosité costale donne insertion au ligament costo-transversaire inférieur qui, pour certains, est rattaché au ligament cervico-transversaire postérieur.

C — EXTRÉMITÉ ANTÉRIEURE DE LA CÔTE

Elle est très épaisse et s'articule avec le premier cartilage costal.

III — LA DEUXIÈME CÔTE

De configuration intermédiaire entre la 1re côte et les côtes moyennes, la deuxième côte présente à décrire un col, un corps et des bords.

A — LE COL

Sur sa face supérieure, il donne insertion au 2e muscle surcostal.

B — LE CORPS

Sur sa face supéro-interne, il donne insertion, d'arrière en avant :

- Au petit dentelé postérieur et supérieur ;
- Au scalène postérieur ;
- Au grand dentelé.

C — LES BORDS

Ils donnent insertion aux muscles intercostaux sus et sous-jacents.

LA DEUXIEME CÔTE

(BRIZON & CASTAING)

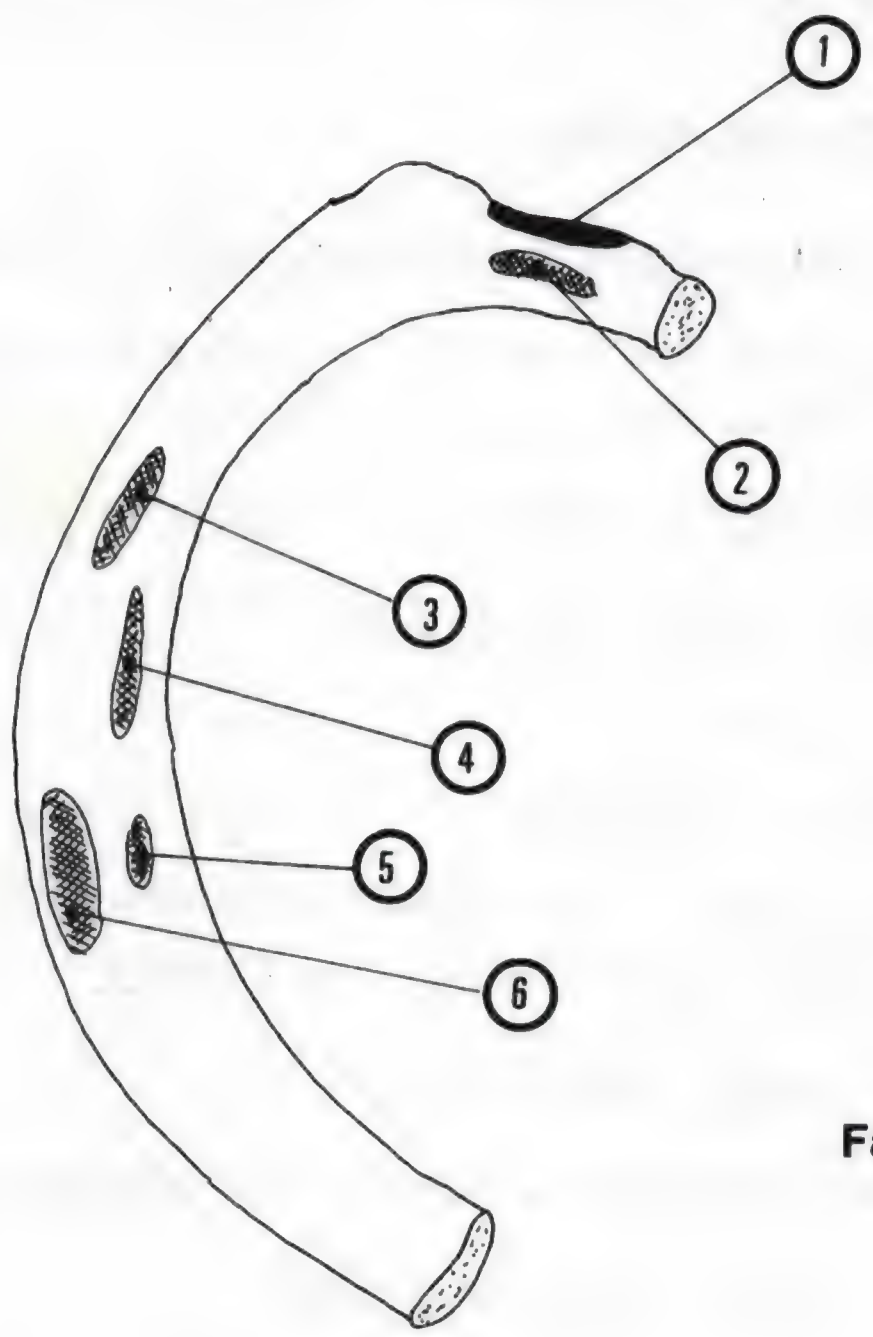

Face supérieure

1. Ligament cervico-transversaire inter-osseux
2. 2e muscle intercostal
3. Petit dentelé postérieur et supérieur
4. Scalène postérieur
5. Grand dentelé
6. Grand dentelé

IV — LES ONZIÈME ET DOUZIÈME CÔTES OU CÔTES FLOTTANTES

Elles sont peu incurvées, presque rectilignes. Leurs extrémités antérieures sont libres. Leurs têtes ne possèdent qu'une seule facette articulaire avec le corps vertébral correspondant. Elles ne s'articulent pas avec l'apophyse transverse correspondante.

LA DOUZIÈME CÔTE

Elle peut présenter plusieurs aspects dont deux principaux :

— Soit il s'agit du type court, de 3 à 5 mm de longueur (quelquefois 1 cm seulement) ;

— Soit il s'agit du type long, de 8 à 14 cm de longueur.

A — SON BORD INFÉRIEUR

Il donne insertion :

- Au carré des lombes ;
- A l'aponévrose postérieure du muscle transverse ;
- Au ligament lombo-costal de HENLE.

B — SA FACE ANTÉRIEURE

Elle donne insertion au ligament cintré du diaphragme.

C — SA FACE POSTÉRIEURE

Elle donne insertion :

- Au muscle petit oblique ;
- Au muscle petit dentelé postérieur et inférieur ;
- Au dernier muscle sur-costal.

Lorsque la 12e côte affecte le type long, elle donne également insertion :

- Au muscle grand oblique ;
- Au muscle transverse ;
- Au muscle grand dorsal ;
- Au diaphragme.

La 12e côte peut faire défaut unilatéralement. A l'inverse, il peut exister des côtes surnuméraires : côtes cervicales C 7, C 6 et quelquefois C 5 ; côtes lombaires, L 1 et quelquefois L 2.

V — LES CARTILAGES COSTAUX

Ils représentent le prolongement antérieur, cartilagineux de l'arc costal. Comme les côtes, ils sont au nombre de douze de chaque côté. Ils sont mobiles dans la respiration et dans les mouvements du thorax. Les sept premiers cartilages costaux se situent entre l'extrémité antérieure des côtes et le sternum. Les 8e, 9e et 10e cartilages costaux se terminent sur le bord inférieur du cartilage sus-jacent auquel ils sont unis par du tissu fibreux ou ligament inter-chondral. Les 11e et 12e cartilages costaux sont atrophiés, grêles et se terminent par des extrémités libres. Tous les cartilages costaux sont aplatis comme les côtes qu'ils prolongent.

Les cartilages costaux présentent :

A — UNE FACE ANTÉRIEURE

Elle est externe, superficielle, convexe et donne insertion :

- Au muscle grand pectoral sur les 1er, 2e, 3e, 4e, 5e et 6e cartilages costaux ;
- Au muscle grand droit sur les 5e, 6e et 7e cartilages costaux ;
- Au muscle petit oblique sur les 10e, 11e et 12e cartilages costaux ;
- Au muscle petit pectoral sur le 3e cartilage costal.

B — LA FACE POSTÉRIEURE

Elle est interne, endothoracique, concave et donne insertion :

- Au muscle diaphragme sur les 7e, 8e, 9e, 10e, 11e et 12e cartilages costaux ;
- Au muscle transverse sur les 7e, 8e, 9e, 10e, 11e et 12e cartilages costaux ;
- Au muscle triangulaire du sternum sur les 2e, 3e, 4e, 5e et 6e cartilages costaux.

C — BORDS SUPÉRIEUR ET INFÉRIEUR

Ils donnent insertion :

- Aux muscles intercostaux moyens ;
- Et aux ligaments inter-chondroïdes de SEBILLOT.

JEU ELASTIQUE DES CARTILAGES COSTAUX

(I.A. KAPANDJI)

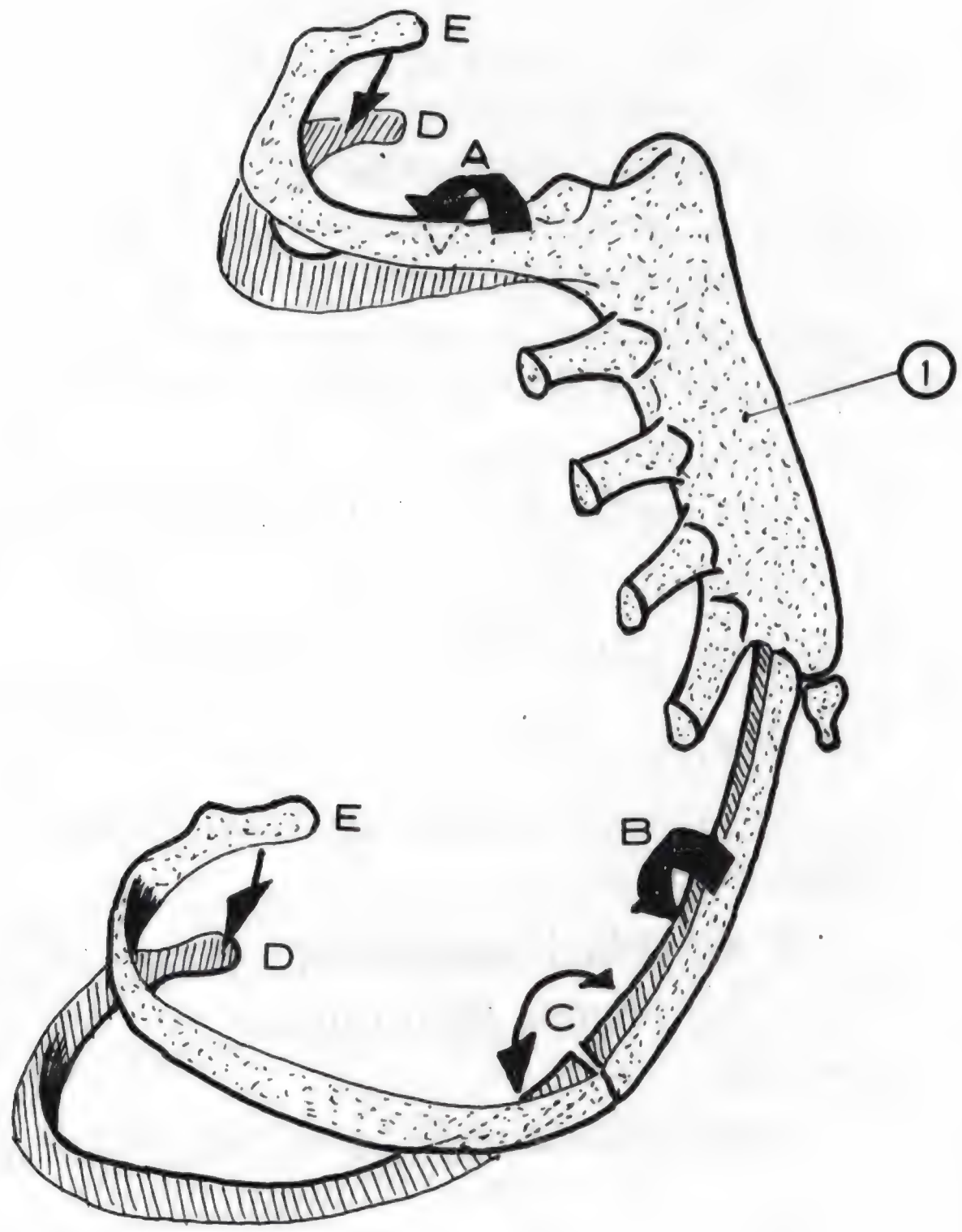

A, B — Rotation des cartilages costaux sur leur axe longitudinal, en inspiration

C — Angulations des articulations chondro-costale et sterno-chondrale

D, E — Pendant l'inspiration, l'extrémité postérieure des côtes reste attaché au rachis par les articulations costo-vertébrales.

1 — Le sternum est fixe et le rachis est mobile

D — EXTRÉMITÉ EXTERNE OU COSTALE

Elle s'encastre dans la cupule par l'extrémité antérieure, pour former l'articulation chondro-costale qui est une synarthrose.

Les deux pièces, côte et cartilage, sont soudées l'une à l'autre et maintenues solidairement par la continuation du périoste de la côte et le périchondre du cartilage costal.

E — EXTRÉMITÉ INTERNE OU STERNALE

Pour les sept premiers cartilages costaux, l'extrémité interne est en forme de « coin », s'encastrant dans les échancrures des bords latéraux du sternum et formant les articulations chondro-sternales.

Pour les 8e, 9e et 10e cartilages costaux, l'extrémité interne n'atteint pas le sternum. Elle est taillée en biseau sur son bord supérieur et va se fixer sur le bord inférieur du cartilage sus-jacent par l'intermédiaire d'un court ligament appelé : ligament interchondral.

Le 10e cartilage costal est rattaché au 9e par un ligament interchondral appelé le ligament de LABBE.

Les extrémités internes des 11e et 12e cartilages costaux sont libres.

VUE POSTERIEURE DU THORAX ET DU RACHIS

(I. A. KAPANDJI)

A

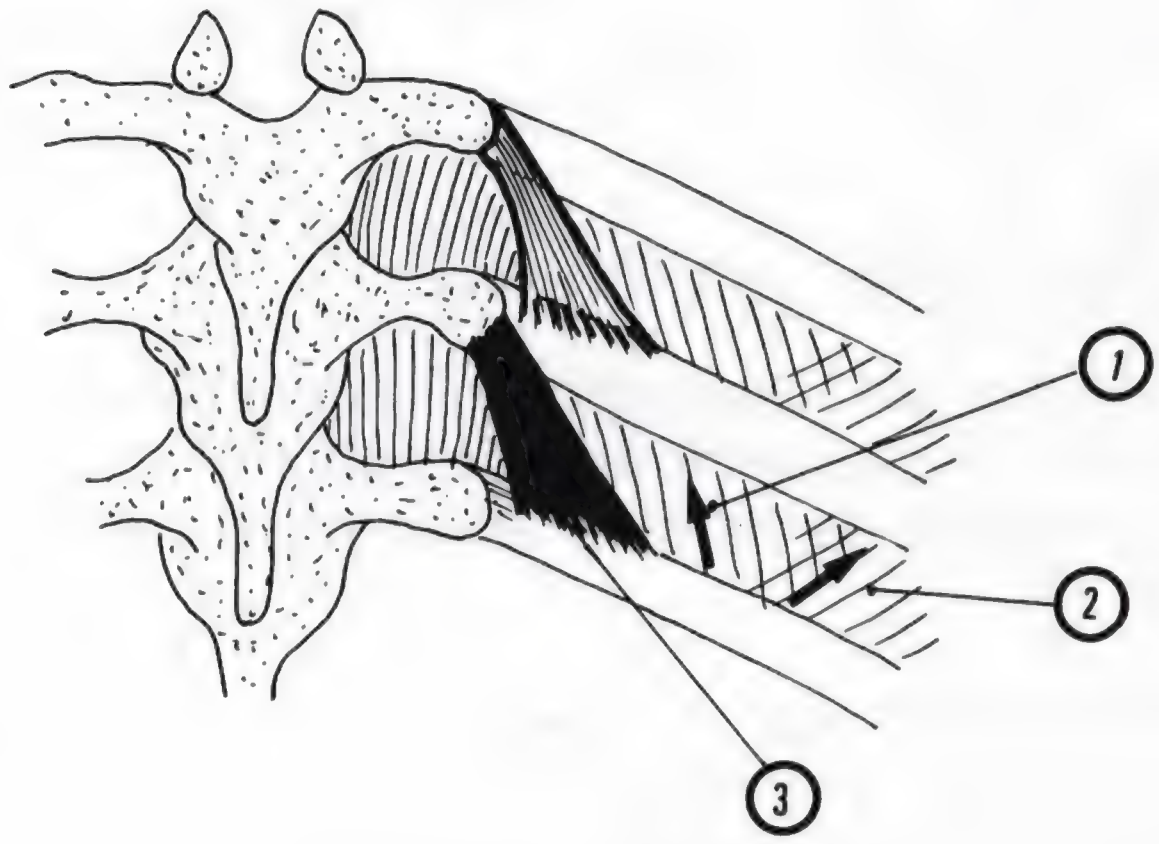

SITUATION RETRO-STERNALE DU MUSCLE TRIANGULAIRE DU STERNUM

B

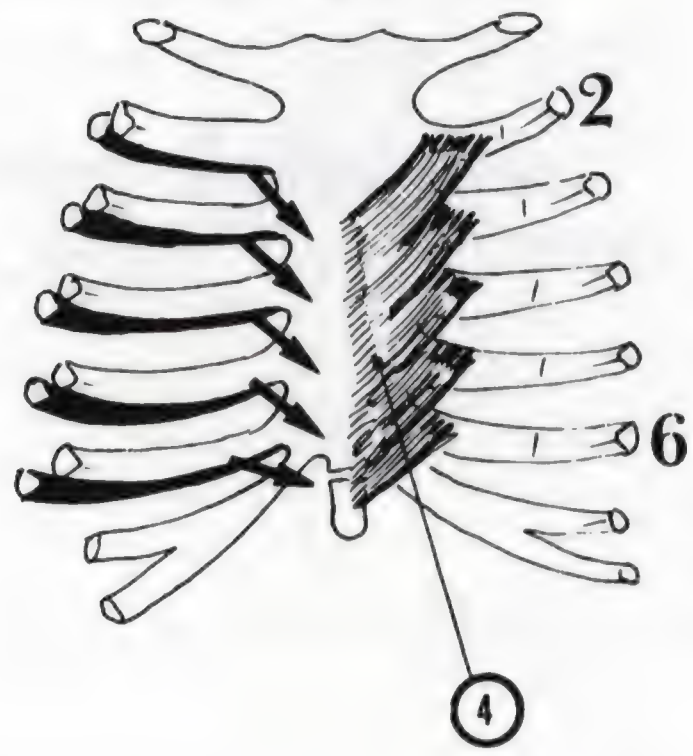

1. Muscles intercostaux externes
2. Muscles intercostaux internes
3. Muscles sur-costaux
4. Attaches du triangulaire du sternum de la 2e à la 6e côte

VI — LE BORD SUPÉRIEUR DU PREMIER CARTILAGE COSTAL

Ce bord présente :

A — EN DEHORS

La continuation du ligament costo-claviculaire antérieur et postérieur ainsi que le muscle sous-clavier.

B — EN DEDANS

Une facette articulaire, de forme triangulaire à base sternale, qui complète la surface articulaire sterno-costale de l'articulation sterno-chondro-claviculaire ou sterno-costo-claviculaire.

C — TOUT EN DEDANS

Près de son extrémité interne s'insèrent les ligaments conoïdes antérieur et postérieur.

VII — LES ARTICULATIONS COSTO-VERTÉBRALES

Les côtes s'articulent avec les vertèbres en deux points différents, formant deux articulations distinctes qui sont :

• L'articulation de la tête de la côte avec la face latérale des corps vertébraux : l'articulation costo-vertébrale proprement dite ;

• L'articulation de la tubérosité costale avec la face antérieure du sommet des apophyses transverses : l'articulation costo-transversaire.

LES ARTICULATIONS COSTO-VERTÉBRALES PROPREMENT DITES

Chaque articulation costo-vertébrale est une double arthrodie. Ces deux arthrodies sont séparées, l'une de l'autre, par un ligament intra-articulaire appelé improprement : ligament inter-osseux.

A — LES SURFACES ARTICULAIRES

1 - Celles de la côte

Elles sont en forme de « coin ». La tête costale présente deux facettes articulaires planes : une supérieure et l'autre inférieure, séparées par une crête mousse antéro-postérieure ; laquelle donne insertion au ligament inter-osseux.

La facette supérieure est plus petite que l'inférieure et regarde en haut et en dedans.

La facette inférieure regarde en bas et en dedans.

2 - Celles des vertèbres

Elles sont situées sur les faces latérales des corps vertébraux correspondants à deux vertèbres superposées.

La facette costale supérieure est représentée par celle de la vertèbre sus-jacente et regarde en bas et en dehors.

La facette costale inférieure est représentée par celle de la vertèbre sous-jacente. Elle est plus grande que la supérieure et regarde en haut et en dehors.

3 - La face latérale du disque intervertébral

Elle est légèrement échancrée et participe à la constitution de l'articulation.

L'ARTICULATION COSTO-VERTEBRALE

(I. A. KAPANDJI)

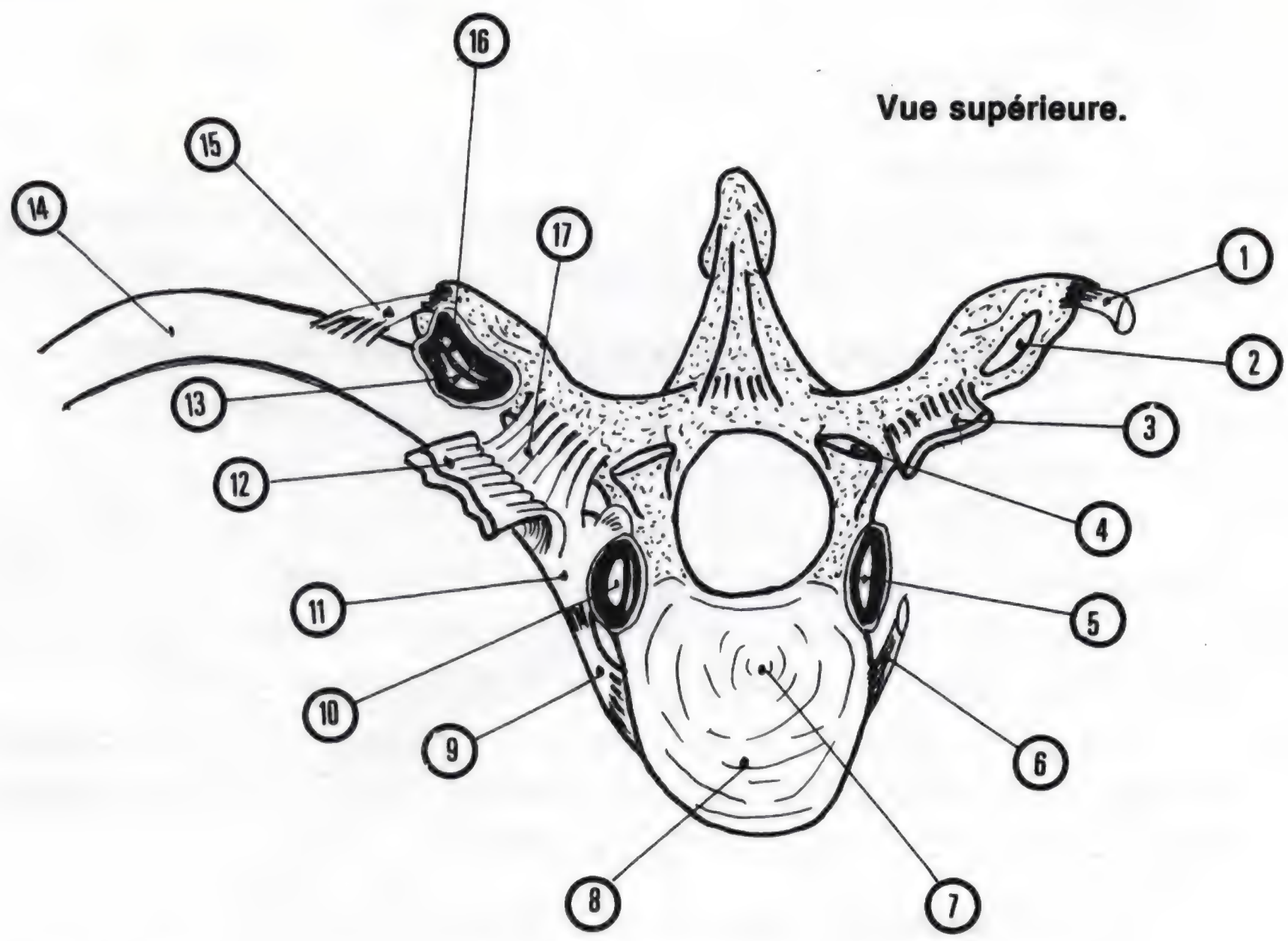

1 — Ligament costo-transversaire postérieur.
2 — Facette de l'articulation costo-transversaire.
3 — Ligament costo-transversaire inter-osseux.
4 — Facette de l'articulation inter-apophysaire.
5 — Facette costale.
6 — Faisceau moyen du ligament rayonné.
7 — Nucleus pulposus.
8 — Anneau fibreux.
9 — Faisceau moyen du ligament rayonné.
10 — Facette costale.
11 — Côte droite.
12 — Ligament costo-transversaire supérieur.
13 — Facette costo-transversaire (tubérosité costale).
14 — Côte droite.
15 — Ligament costo-transversaire postérieur.
16 — Facette costo-transversaire (apophyse transverse).
17 — Ligament costo-transversaire inter-osseux.

Dans l'ensemble, les facettes vertébrales présentent l'aspect d'un angle dièdre ouvert en dehors, dont l'arête correspond au disque intervertébral : c'est le « coin costal » qui s'encastre dans ce dièdre.

B — MOYENS D'UNION

1 - La capsule

C'est un manchon fibreux très mince, très court, s'insérant au pourtour du revêtement cartilagineux des surfaces articulaires.

2 - Le ligament costo-vertébral antérieur ou rayonné

Ce ligament a la forme d'un éventail et s'insère :

- Sur la face antérieure de la tête de la côte ;
- Par ses faisceaux supérieurs, obliques en haut et en dedans, sur la face latérale du corps de la vertèbre sus-jacente.
- Par ses faisceaux inférieurs, obliques en bas et en dedans, sur la face latérale du corps de la vertèbre sous-jacente.
- Par ses faisceaux moyens, horizontaux, sur la face latérale du disque intervertébral, en s'enchevêtrant avec les fibres latérales du ligament vertébral commun antérieur.

3 - Le ligament costo-vertébral postérieur

Il est situé à la face postérieure de l'articulation, au-dessus du pédicule. Il est presque horizontal et formé de deux ou trois faisceaux fibreux qui s'insèrent :

- Sur le col de la côte, versant postéro-supérieur, immédiatement en dehors de la tête, en se fusionnant avec le ligament costo-transversaire inter-osseux ;
- Sur la face postérieure du corps vertébral sus-jacent, au bord du trou de conjugaison ;
- Sur la face externe du pédicule de la vertèbre sous-jacente.

4 - Le ligament costo-vertébral inter-osseux

C'est un faisceau fibro-cartilagineux court, plus épais en avant qu'en arrière, étendu horizontalement entre :

- L'arête du « coin costal » ;
- Et la face latérale du disque intervertébral.

Le ligament divise l'articulation costo-vertébrale en deux articulations secondaires : l'une supérieure et l'autre inférieure.

Fréquemment, la partie postérieure du ligament inter-osseux fait défaut et les deux cavités articulaires communiquent entre elles.

L'ARTICULATION COSTO-VERTEBRALE

(I. A. KAPANDJI)

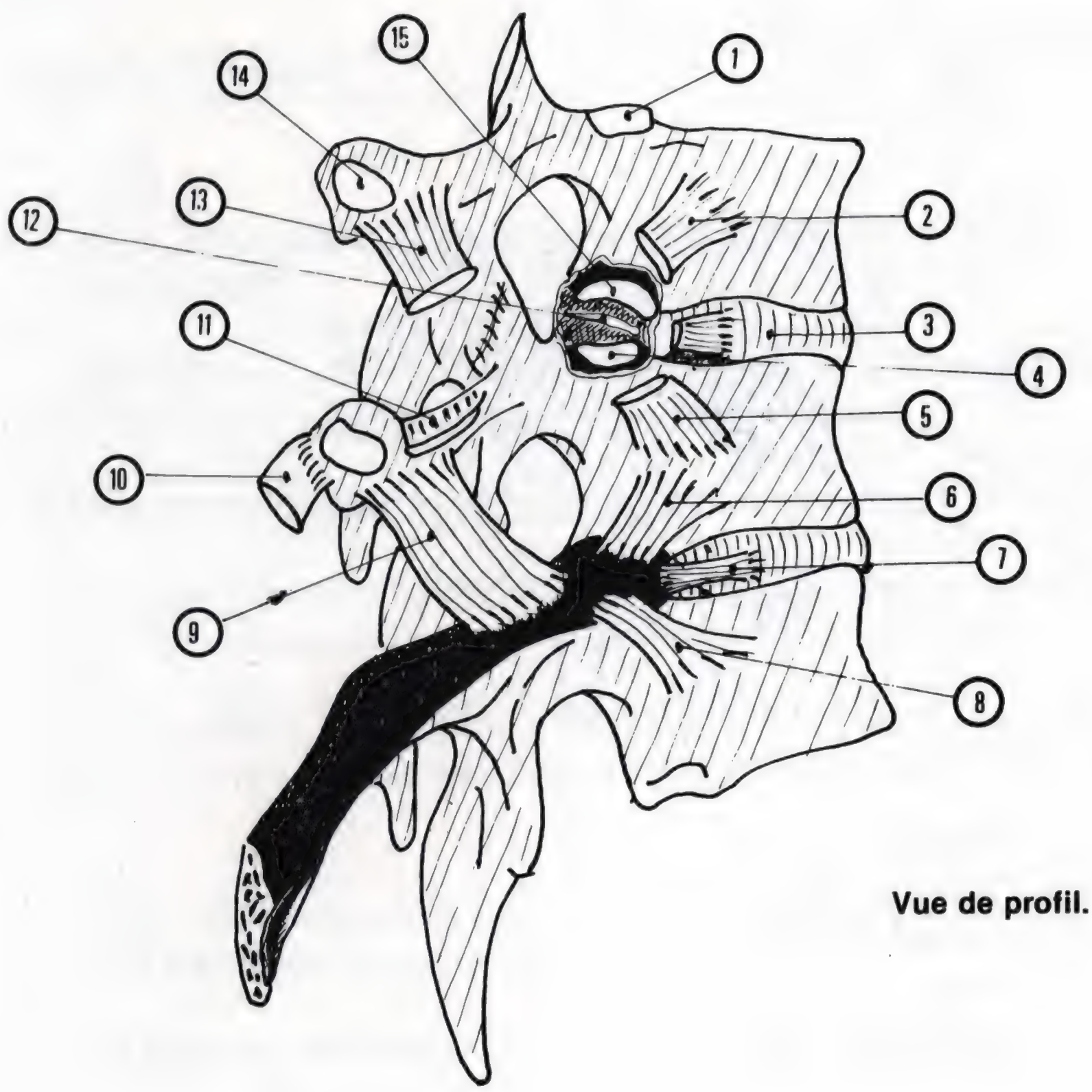

Vue de profil.

1 — Facette costale.
2 — Faisceau supérieur du ligament rayonné.
3 — Anneau fibreux.
4 — Facette costale inférieure.
5 — Faisceau inférieur du ligament rayonné.
6 — Faisceau supérieur du ligament rayonné.
7 — Faisceau moyen du ligament rayonné.
8 — Faisceau inférieur du ligament rayonné.
9 — Ligament costo-transversaire supérieur.
10 — Ligament costo-transversaire postérieur.
11 — Ligament costo-transversaire inter-osseux.
12 — Ligament inter-osseux.
13 — Ligament costo-transversaire supérieur.
14 — Facette costo-transversaire (sommet de l'apophyse transverse).
15 — Facette costale supérieure.

L'ARTICULATION COSTO-VERTEBRALE

(I. A. KAPANDJI)

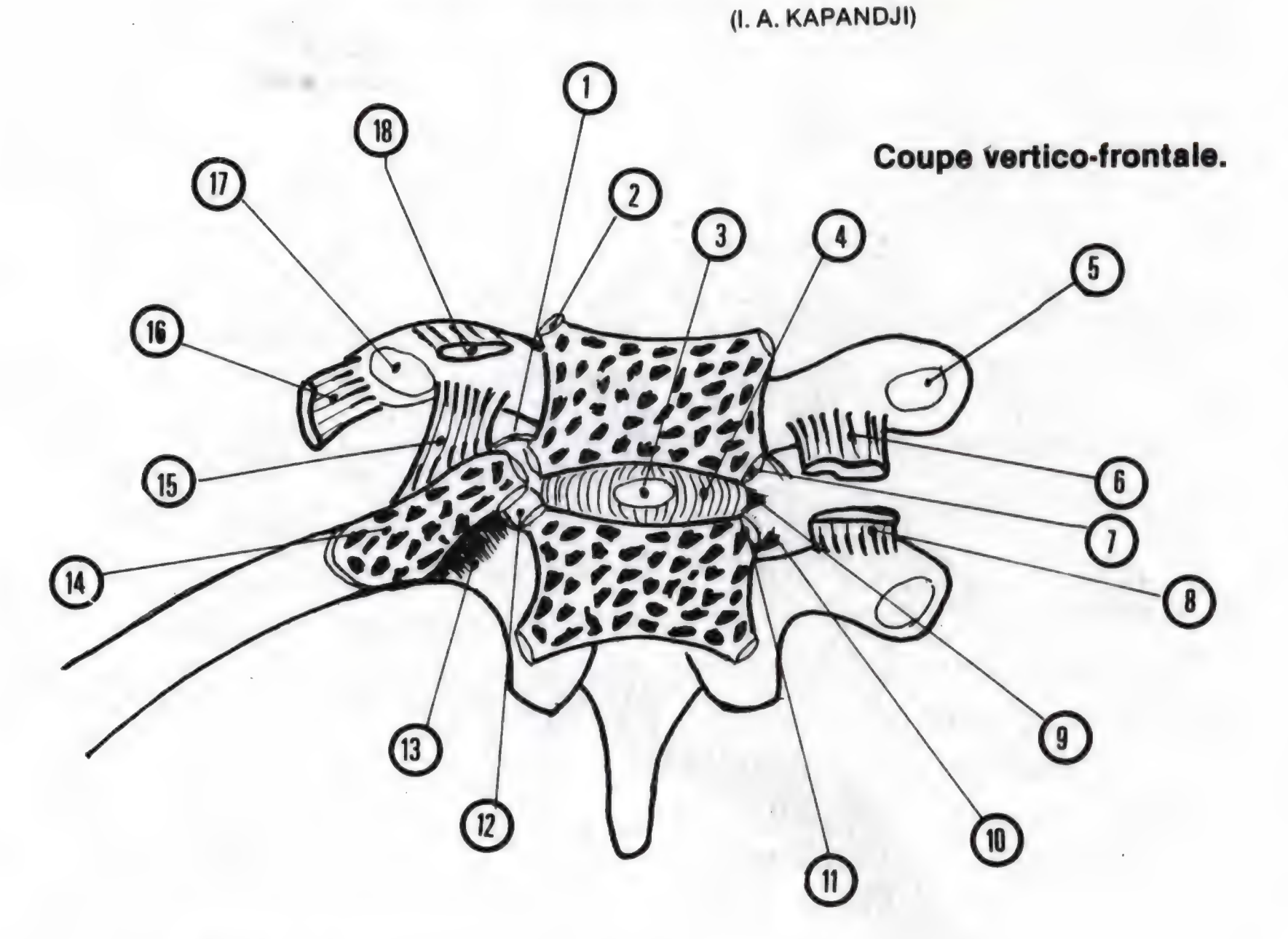

1 — Capsule articulaire.
2 — Facette articulaire costo-vertébrale.
3 — Nucleus pulposus.
4 — Anneaux fibreux.
5 — Facette articulaire costo-transversaire (apophyse transverse).
6 — Ligament costo-transversaire supérieur.
7 — Facette articulaire costo-vertébrale.
8 — Ligament costo-transversaire inter-osseux.
9 — Ligament inter-osseux.
10 — Capsule articulaire.
11 — Facette articulaire costo-vertébrale.
12 — Cavités articulaires supérieure et inférieure.
13 — Ligament costo-transversaire inter-osseux.
14 — Côte droite.
15 — Ligament costo-transversaire supérieur.
16 — Ligament costo-transversaire postérieur.
17 — Facette articulaire costo-transversaire (apophyse transverse).
18 — Ligament costo-transversaire inter-osseux.

5 - La synoviale

Chaque articulation costo-vertébrale possède deux synoviales séparées par le ligament inter-osseux.

Les deux synoviales communiquent entre elles lorsque le ligament inter-osseux est incomplet.

LES ARTICULATIONS COSTO-VERTÉBRALES DES 1re, 11e ET 12e CÔTES

Les côtes ne s'articulent qu'avec un seul corps vertébral et ne présentent qu'une seule facette articulaire.

Ces articulations sont formées par une seule arthrodie.

Le ligament inter-osseux fait défaut ou est rudimentaire. Dans ce cas, il forme alors la partie supérieure de la capsule.

Quelquefois, la 1re côte s'articule avec C 7 et D 1. Dans ce cas, l'articulation ressemble aux autres articulations costo-vertébrales.

LES ARTICULATIONS COSTO-TRANSVERSAIRES OU TRANSVERSO-TUBÉROSITAIRES

Ce sont des trochoïdes unissant les tubérosités costales aux apophyses transverses.

A — SURFACES ARTICULAIRES

Elles sont à peu près circulaires et recouvertes de cartilage. Elles sont, l'une et l'autre, taillées en segment de cylindre dont l'axe est dirigé dans le sens de la côte.

— Sur la côte, le versant inféro-interne de la tubérosité est convexe.

— Sur l'apophyse transverse, la face antérieure du sommet de l'apophyse transverse est concave.

Les surfaces articulaires des vertèbres supérieures sont verticales.

Les surfaces articulaires des vertèbres inférieures s'inclinent en bas et en avant.

B — MOYENS D'UNION

Ces moyens d'union sont représentés par :

— Une capsule ;

— Deux ligaments proches : le ligament costo-transversaire postérieur et le ligament costo-transversaire inférieur ;

— Quatre ligaments à distance :

- Un ligament costo-transversaire inter-osseux ;
- Un ligament costo-transversaire supérieur ;
- Un ligament costo-lamellaire ;
- Un ligament costo-méniscal.

1 - Le ligament costo-transversaire postérieur ou transverso-tubérositaire postérieur

Il renforce la partie postéro-externe de l'articulation.

Il s'insère :

— Sur le sommet de l'apophyse transverse ;

— Et sur la saillie postéro-externe de la tubérosité costale.

2 - Le ligament costo-transversaire inférieur ou transverso-costal inférieur

Il renforce la partie postéro-inférieure de l'articulation et s'insère :

— Sur le bord inférieur de l'apophyse transverse ;

— Sur le bord inférieur de la côte (versant inféro-externe de la tubérosité costale).

3 - Le ligament costo-transversaire inter-osseux ou cervico-transversaire inter-osseux

Il est formé de fibres horizontales et s'étend :

— De la face postérieure du col de la côte ;

— A la face antérieure de l'apophyse transverse.

4 - Le ligament costo ou cervico-transversaire supérieur

C'est une lame quadrilatère épaisse dont les fibres montent obliquement en haut et en dehors.

Il s'étend :

— Du bord supérieur du col de la côte ;

— Au bord inférieur de l'apophyse transverse sus-jacente.

5 - Le ligament costo ou cervico-lamellaire de TROLARD

Il s'étend :

— De la face postérieure du col de la côte, au-dessus du ligament inter-osseux ;

— Au bord inférieur de la lame vertébrale sus-jacente.

6 · Le ligament costo ou cervico-méniscal

Il est inconstant et s'insère :

— Sur la face postérieure du col de la côte, au-dessus du ligament inter-osseux ;

— Il se porte en dedans, traverse les trous de conjugaison et se termine sur la face postérieure du disque intervertébral correspondant, s'entremêlant, à ce niveau, avec le ligament vertébral commun postérieur.

7 · La synoviale

Chaque articulation costo-transversaire possède une synoviale rudimentaire qui tapisse la face profonde de la capsule.

VIII — L'ARTICULATION CHONDRO-STERNALE

A l'exception de la 1re et parfois de la 7e, l'articulation chondro-sternale se compose de deux arthrodies séparées par un ligament inter-osseux rappelant la conformation des articulations costo-vertébrales.

Les surfaces articulaires sternales ou échancrures costales sont des dépressions anguleuses à deux versants : l'un supérieur et l'autre inférieur, revêtus d'une mince couche de cartilage. Elles reçoivent l'extrémité interne, anguleuse et saillante des cartilages costaux.

A — MOYENS D'UNION

Ils comprennent une capsule renforcée en avant et en arrière par des ligaments antérieur et postérieur et un ligament inter-osseux (intra-musculaire) dont l'appellation est plus ou moins judicieuse puisqu'il se fixe sur un cartilage.

1 - La capsule

Elle unit le périchondre du cartilage costal au périoste du sternum.

2 - Les ligaments antérieur et postérieur

Ces ligaments renforcent la capsule :

- Le ligament chondro-sternal antérieur ou rayonné antérieur ;
- Le ligament chondro-sternal postérieur ou rayonné postérieur

Ces deux ligaments sont formés de fibres qui vont, en divergeant, de l'extrémité interne du cartilage au sternum. L'antérieur est plus développé que le postérieur.

3 - Le ligament inter-osseux

Le ligament inter-osseux de l'articulation chondro-sternale est un faisceau fibro-cartilagineux tendu horizontalement entre l'arête de l'angle du cartilage costal et le fond de l'échancrure sternale.

Il divise l'articulation en deux cavités, tantôt distinctes, tantôt communiquant entre elles. Dans ce cas, la partie postérieure du ligament inter-osseux fait défaut.

4 - La synoviale

Elle tapisse la face profonde de la capsule. Elle est double ou simple, selon la communication ou non des deux cavités.

IX — LES ARTICULATIONS CHONDRO-STERNALES DES 1er ET 7e CARTILAGES COSTAUX

A — LE PREMIER CARTILAGE COSTAL

Il est uni au sternum par une synchondrose. Il est, de plus, relié au sternum par deux ligaments triangulaires appelés « ligaments conoïdes » : l'un antérieur ou ligament de SAPPEY et l'autre postérieur. Ces ligaments sont tendus entre le bord supérieur du 1er cartilage costal et les faces antérieure et postérieure du manubrium sternal.

B — LE SEPTIÈME CARTILAGE COSTAL

Il est, comme les cartilages costaux moyens, uni au sternum par un ligament inter-osseux très développé. Celui-ci occupe la plus grande partie de l'articulation, réduisant ainsi la cavité articulaire.

Au niveau de cette septième articulation chondro-sternale, la présence d'un ligament chondro-xyphoïdien, très résistant, recouvre la face antérieure de l'articulation et s'entrecroise, en avant de l'appendice xyphoïde, avec celui du côté opposé par ses fibres les plus supérieures.

X — LES ARTICULATIONS INTER-CHONDRALES

Elles unissent entre eux, par leurs bords contigüs, les 6e, 7e et 8e cartilages costaux.

Ce sont des arthrodies dont les surfaces articulaires planes occupent la partie moyenne du cartilage.

Elles sont maintenues en contact par un manchon capsulaire constitué par le périchondre qui s'étend d'un cartilage à l'autre et qui est renforcé par de minces faisceaux fibreux.

Une synoviale tapisse la face profonde de la capsule.

De plus, les cartilages costaux sont unis entre eux, à distance, par des lames fibreuses qui comblent l'espace inter-chondral ; ce sont les ligaments inter-chondroïdes de SEBILLOT qui s'étendent obliquement en bas, en dedans et continuent, en dedans, le plan du muscle intercostal externe dont ils représentent la portion antérieure, aponévrotique, de ce muscle.

CHAPITRE XVII

PHYSIO-PATHOLOGIE ARTICULAIRE COSTALE

Douze paires de côtes s'attachent au rachis :

• Sept paires de vraies côtes encore appelées vertébro-sternales, allant de la 1re à la 7e côte ;

• Trois paires de fausses côtes, encore appelées vertébro-chondrales, allant de la 8e à la 10e côte.

• Deux paires de côtes flottantes : la 11e et la 12e côtes.

Parmi ces douze paires de côtes, figurent :

• Des côtes typiques : de la 3e à la 9e côte ;

• Et des côtes atypiques :
  - La 1re ;
  - La 2e ;
  - La 10e ;
  - La 11e ;
  - Et la 12e.

La physiologie articulaire costale distingue :

• Le mouvement du type « bras de pompe » ;

• Le mouvement du type « anse de seau » ;

• Les mouvements combinés en « bras de pompe et anse de seau » ;

• Le jeu élastique des cartilages costaux (barre de torsion).

A — LES CÔTES TYPIQUES

1 - Articulations costo-vertébrales

Les côtes s'articulent avec les vertèbres en deux points différents, formant deux articulations distinctes qui sont :

• L'articulation de la tête de la côte avec la face latérale des corps vertébraux : l'articulation costo-vertébrale proprement dite.

• L'articulation de la tubérosité costale avec la face antérieure du sommet des apophyses transverses : l'articulation costo-transversaire.

2 - Articulation chondro-sternale

A l'exception de la 1re côte et parfois de la 7e, l'articulation chondro-sternale se compose de deux arthrodies séparées par un

ligament interosseux rappelant la conformation des articulations costo-vertébrales.

Les surfaces articulaires sternales ou échancrures costales sont des dépressions anguleuses à deux versants ; l'un supérieur et l'autre inférieur, revêtus d'une mince couche de cartilage. Elles reçoivent l'extrémité interne, anguleuse, saillante, des cartilages costaux.

3 - Articulations inter-chondrales

Elles unissent entre elles, par leurs bords contigüs, les 6e, 7e et 8e cartilages costaux. Ce sont des arthrodies dont les surfaces articulaires planes occupent la partie moyenne du cartilage.

B — LES CÔTES ATYPIQUES

1 - La première côte

• C'est une vraie côte, vertébro-sternale. Elle est aplatie de haut en bas, courte et large.

• **Sa face inférieure** livre passage à l'artère et à la veine sous-clavière.

• **La tête de la côte** est très mobile et ne comporte, en général, qu'une seule facette articulaire répondant à D 1.

• **La face supérieure du col** livre passage au 8e nerf cervical.

• **La face inférieure du col** présente parfois une gouttière pour le passage de la branche antérieure du premier nerf dorsal.

• **La tubérosité costale** présente, à sa partie inférieure, une facette articulaire répondant à l'apophyse transverse de D 1.

• **Son extrémité antérieure** est unie au sternum par une synchondrose. Le cartilage costal se continue avec le sternum et se meut, avec lui, d'une seule pièce.

• **Son extrémité antérieure** est de plus reliée au sternum par deux ligaments triangulaires : les ligaments conoïdes, l'un antérieur ou ligament de SAPPEY et l'autre postérieur. Ces ligaments sont tendus entre le bord supérieur du 1er cartilage costal et les faces antérieure et postérieure du manubrium sternal.

• Le scalène antérieur, par son insertion sur le tubercule de LISFRANC, à la face supérieure de la 1re côte et le scalène moyen, par son insertion sur la face supérieure de la 1re côte, en arrière du

LES SCALÈNES IMPRIMENT, A LA PREMIÈRE ET DEUXIÈME CÔTES, UN MOUVEMENT DE « BRAS DE POMPE »

(I.A. Kapandji)

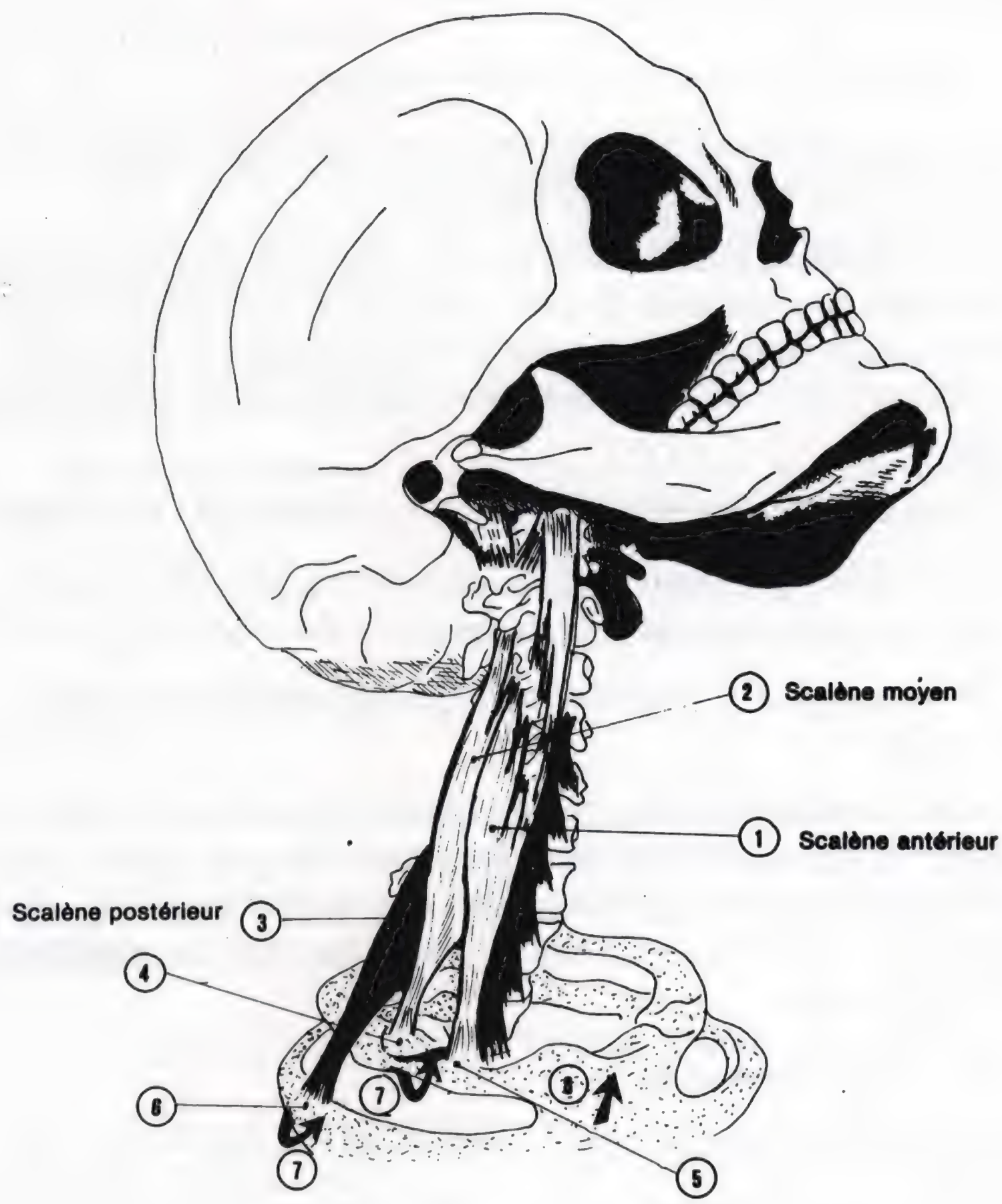

4 Insertion du scalène moyen sur la face supérieure de la première côte

5 Insertion du scalène antérieur sur le tubercule de LISFRANC (F. sup. 1re côte)

6 Insertion du scalène postérieur sur le bord supérieur et la face externe de la 2e côte.

7 A l'inspiration, mouvement de « bras de pompe » de la 1re et 2e côtes

8 Le sternum est tiré en haut et en avant

précédent, impriment à la 1re côte, un mouvement du type « bras de pompe », obligeant la tête de la côte à effectuer une rotation vers le haut et en arrière.

La 1re côte ne présente pas de mouvement du type « anse de seau ».

2 - La deuxième côte

• C'est une vraie côte, vertébro-sternale.

• **Son extrémité antérieure** est moins rigide que celle de la première côte, à son attache sternale.

• **Le scalène postérieur**, par son insertion sur le bord supérieur et à la face externe de la 2e côte, imprime à celle-ci un mouvement du type « bras de pompe », obligeant la tête de la côte à effectuer une rotation vers le bas et en arrière. Le sternum est tiré en haut et en avant.

• La 2e côte ne présente pas de mouvement du type « anse de seau ».

3 - Le septième cartilage costal

• Il est uni au sternum par un ligament inter-osseux très développé.

• Au niveau de cette 7e articulation chondro-sternale, la présence d'un ligament chondro-xyphoïdien, très résistant, recouvre la face antérieure de l'articulation et s'entrecroise, en avant de l'appendice xyphoïde, avec celui du côté opposé, par ses fibres les plus supérieures.

4 - La dixième côte

• C'est une fausse côte, vertébro-chondrale.

• Elle ne présente pas de mouvement du type « bras de pompe » mais un mouvement du type « anse de seau ».

• Elle ne possède qu'une seule facette articulaire avec D 11 et D 12.

5 - La onzième côte

• C'est une côte flottante.

• Elle ne présente qu'une seule facette articulaire avec le corps vertébral correspondant.

• Elle n'a pas de tubérosité et ne s'articule pas avec l'apophyse transverse correspondante.

• Elle est très légèrement angulée.

• Son mouvement ne peut pas être décrit comme un mouvement du type « bras de pompe » ou « anse de seau » et, de ce fait, n'a aucune incidence sur l'augmentation des diamètres transversal et antéro-postérieur.

6 - La douzième côte

• C'est une côte flottante, souvent irrégulière dans sa longueur.

• Elle ne possède qu'une seule facette articulaire avec le corps vertébral correspondant.

• Elle ne présente pas de tubérosité et ne s'articule pas avec l'apophyse transverse correspondante.

• **Son bord inférieur** donne insertion au muscle carré des lombes.

• **Son extrémité antérieure** se situe topographiquement dans le prolongement du milieu de la crête iliaque.

• **Sa face inférieure** donne insertion au ligament cintré du diaphragme.

• Son mouvement ne peut pas être décrit comme un mouvement du type « bras de pompe ou anse de seau » et, de ce fait, n'a aucune incidence sur les diamètres transversal et antéro-postérieur.

C — LE MOUVEMENT DU TYPE « BRAS DE POMPE »

L'articulation costo-vertébrale et l'articulation costo-transversaire forment un couple d'arthrodies dont le mouvement commun est une rotation autour de l'axe passant par le centre de chacune de ces deux arthrodies. L'axe Y Y' joint le centre O de l'articulation costo-transversaire, au centre O' de l'articulation costo-vertébrale. Il sert de charnière à la côte, suspendue au rachis par les deux points O O'. Dans ce mouvement, l'extrémité antérieure de la côte monte et descend sur la charnière postérieure.

En inspiration, le mouvement du type « bras de pompe » augmente le diamètre thoracique antéro-postérieur et s'adresse surtout aux côtes supérieures. Il diminue de la 1re à la 6e côte.

MOUVEMENT EN « BRAS DE POMPE » (I.A. Kapandji)

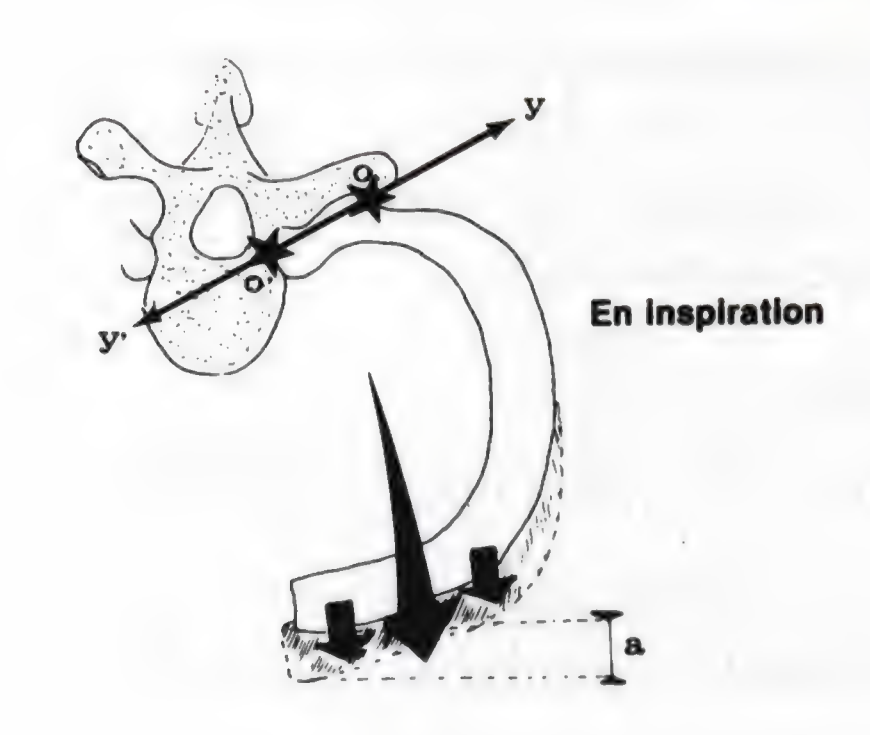

A L'articulation costo-vertébrale et l'articulation costo-transversaire forment un couple d'arthrodies dont le mouvement commun est une rotation autour de l'axe passant par le centre de chacune de ces deux arthrodies. L'axe Y Y' joint le centre O de l'articulation costo-transversaire au centre O' de l'articulation costo-vertébrale. Il sert de charnière à la côte, suspendue au rachis par les deux points O O'.

Le mouvement en bras de pompe augmente le diamètre thoracique antéro-postérieur et s'adresse surtout aux côtes supérieures. Il diminue de la première à la 6e côte.

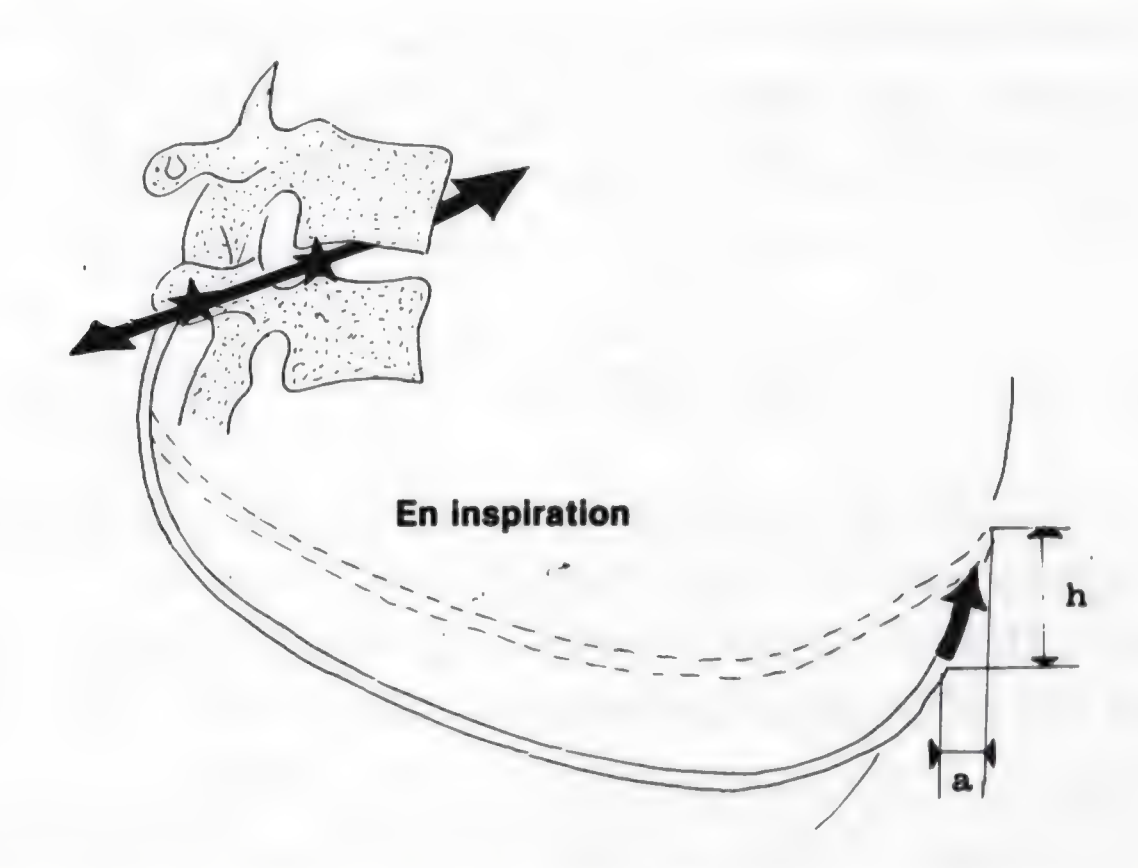

B Lorsque l'extrémité antérieure de la côte s'élève d'une hauteur « h », elle décrit un arc de cercle qui l'amène à se déplacer vers l'avant d'une longueur « a ».

1re et 2e côtes : bras de pompe
3e à 6e côte : bras de pompe et anse de seau
7e à 10e côte : anse de seau

PHYSIOLOGIE COSTALE

	Côtes	Mouvement en bras de Pompe	Mouvement en anse de seau	Diamètre transversal	Diamètre antéro-postérieur	
				en inspiration		
Côtes Atypiques	1e	+ + + + + + +	non		Augmentation	7
	2e	+ + + + + +	non		Augmentation	vraies côtes
Côtes typiques	3e	+ + + + +	+ +	Augmentation	Augmentation	vertébro-sternales
	4e	+ + + +	+ + + +	**Augmentation**	**Augmentation**	
	5e	+ + +	+ + + + +	**Augmentation**	**Augmentation**	
	6e	+ +	+ + + + + +	**Augmentation**	**Augmentation**	
	7e	non	+ + + + + + +	Augmentation		
	8e	non	+ + + + + + +	Augmentation		3
	9e	non	+ + + + + + +	Augmentation		fausses côtes vertébro-chondrales
Côtes atypiques	10e	non	+ + + + + + +	Augmentation		
	11e	Leurs mouvements ne peuvent pas être décrits comme bras de pompe ou anse de seau.		Pas d'incidences		2 côtes flottantes
	12e					

Lorsque l'extrémité antérieure de la côte s'élève, en inspiration, elle décrit un arc de cercle qui l'amène à se déplacer vers l'avant.

1re et 2e côtes : mouvements du type « bras de pompe » exclusivement.

De la 3e à la 6e côte, le mouvement du type « bras de pompe » diminue progressivement et est associé au mouvement du type « anse de seau » qui augmente progressivement.

De la 7e à la 12e côte, il n'y a pas de mouvement du type « bras de pompe ».

Le mouvement du type « bras de pompe » fait l'objet d'une lésion lorsque sa physiologie est exagérée.

D — LE MOUVEMENT DU TYPE « ANSE DE SEAU »

Dans le mouvement du type « anse de seau », l'axe du mouvement X X' va d'un point intermédiaire postérieur situé entre l'articulation costo-vertébrale et l'articulation costo-transversaire, à l'articulation sterno-costale homologue.

En inspiration, pendant que la tubérosité costale se déplace :

- En haut ;
- En arrière ;
- Et en dedans.

La tête costale se meut :

- En bas ;
- En arrière ;
- Et en dehors.

En inspiration, le mouvement du type « anse de seau » augmente le diamètre thoracique transversal et s'adresse surtout aux côtes inférieures. Ce mouvement n'existe pas au niveau des deux premières côtes. Il augmente ensuite de la 3e à la 7e côte et se poursuit jusqu'à la 10e côte.

En inspiration, lorsque la côte tourne, elle décrit un arc de cercle de centre ★ ★ ; son obliquité diminue et, devenant plus transversale, son poids le plus externe est projeté en dehors, augmentant le diamètre transversal de la base du thorax.

MOUVEMENT EN « ANSE DE SEAU » (I.A. Kapandji)

A

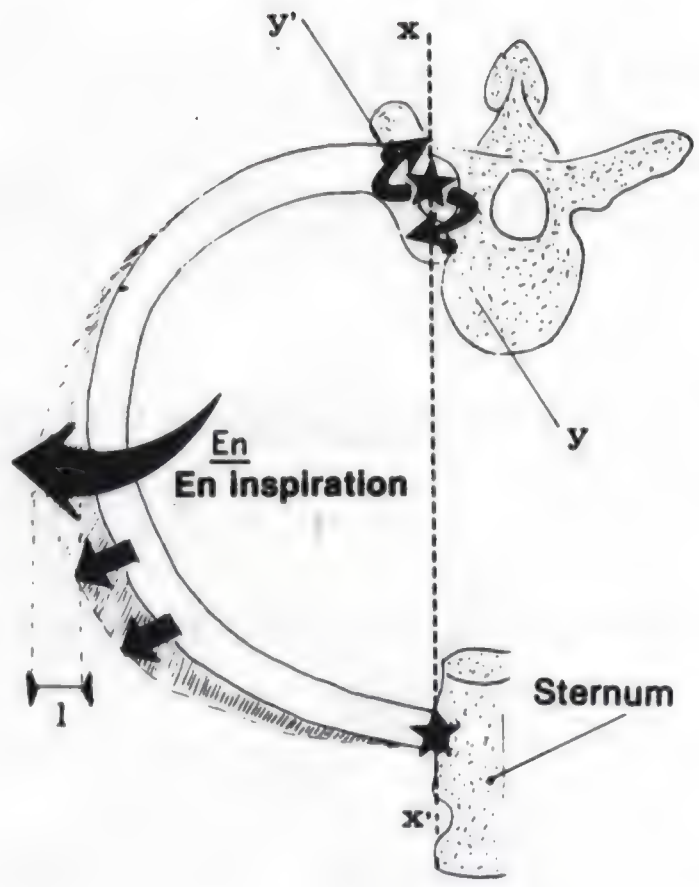

Dans le mouvement en « anse de seau » l'axe du mouvement X X' va d'un point intermédiaire postérieur situé entre l'articulation costo-vertébrale et l'articulation costo-transversaire, à l'articulation costo-sternale homologue.

Pendant que la tubérosité costale se déplace :

- En haut,
- En arrière,
- En dedans,

la tête costale se meut :

- En bas,
- En arrière,
- En dehors.

Le mouvement en « anse de seau » augmente le diamètre thoracique transversal et s'adresse surtout aux côtes inférieures.

Il augmente de la 3e à la 7e côte et se poursuit jusqu'à la 10e.

B

1re et 2e côtes : bras de pompe
3e à 6e côte : bras de pompe et anse de seau
7e à 10e côte : anse de seau

Lorsque la côte tourne, elle décrit un arc de cercle de centre ★ ; son obliquité diminue et, devenant plus transversale, son poids le plus externe est projeté en dehors d'une longueur « l » représentant l'augmentation du demi-diamètre transversal de la base du thorax.

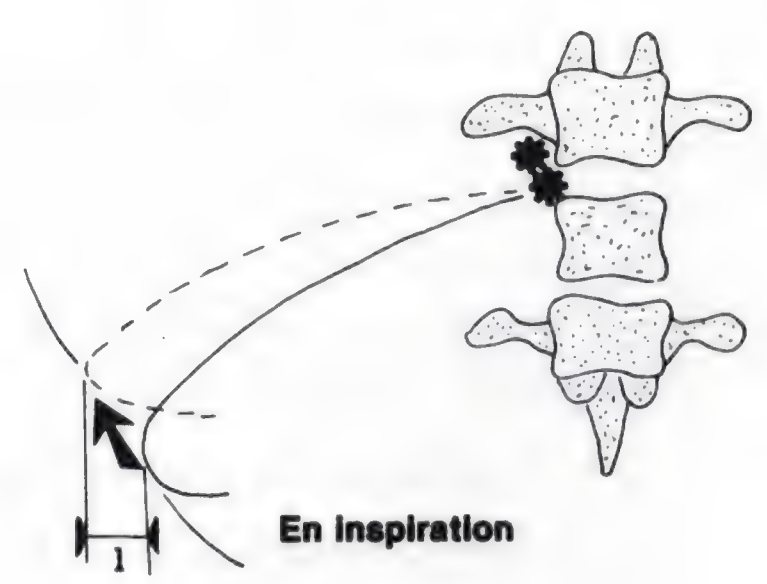

Le mouvement du type « anse de seau » fait l'objet d'une lésion lorsque sa physiologie est exagérée.

E — LES MOUVEMENTS COMBINÉS DU TYPE « BRAS DE POMPE » ET « ANSE DE SEAU »

Cette combinaison existe de la 3e côte à la 6e incluse.

C'est à la 4e côte que les deux mouvements ont une amplitude égale.

Au-dessus de la 4e côte, c'est le mouvement du type « bras de pompe » qui augmente.

Au-dessous de la 4e côte, c'est le mouvement du type « anse de seau » qui augmente.

F — LE JEU ÉLASTIQUE DES CARTILAGES COSTAUX

Lorsque le sternum s'élève, en inspiration, l'extrémité postérieure des côtes restant solidaire du rachis par les articulations costo-vertébrales, les cartilages costaux subissent une rotation sur leur axe longitudinal. En même temps, existent des angulations au niveau des articulations chondro-costales et sterno-chondrales.

Comme l'indique le docteur I.A. KAPANDJI, lorsque, en inspiration, la côte effectue des mouvements d'abaissement par rapport au sternum, le cartilage costal se tord sur son axe et se comporte alors comme une **barre de torsion**. Ce dispositif, bien connu des ingénieurs, est utilisé comme ressort amortisseur dans les automobiles : si l'on tord une barre sur son axe longitudinal, son élasticité emmagasine l'énergie de la torsion et la restitue lorsqu'on relâche la barre. De la même manière, l'énergie des muscles inspirateurs est emmagasinée dans les barres de torsion des cartilages costaux pendant l'inspiration et au moment du relâchement des muscles inspirateurs, par la seule élasticité des cartilages, le thorax revient à sa position de départ.

Les cartilages sont d'autant plus souples et élastiques que le sujet est plus jeune.

MOUVEMENTS EN « BRAS DE POMPE » ET « ANSE DE SEAU »

(I.A. Kapandji)

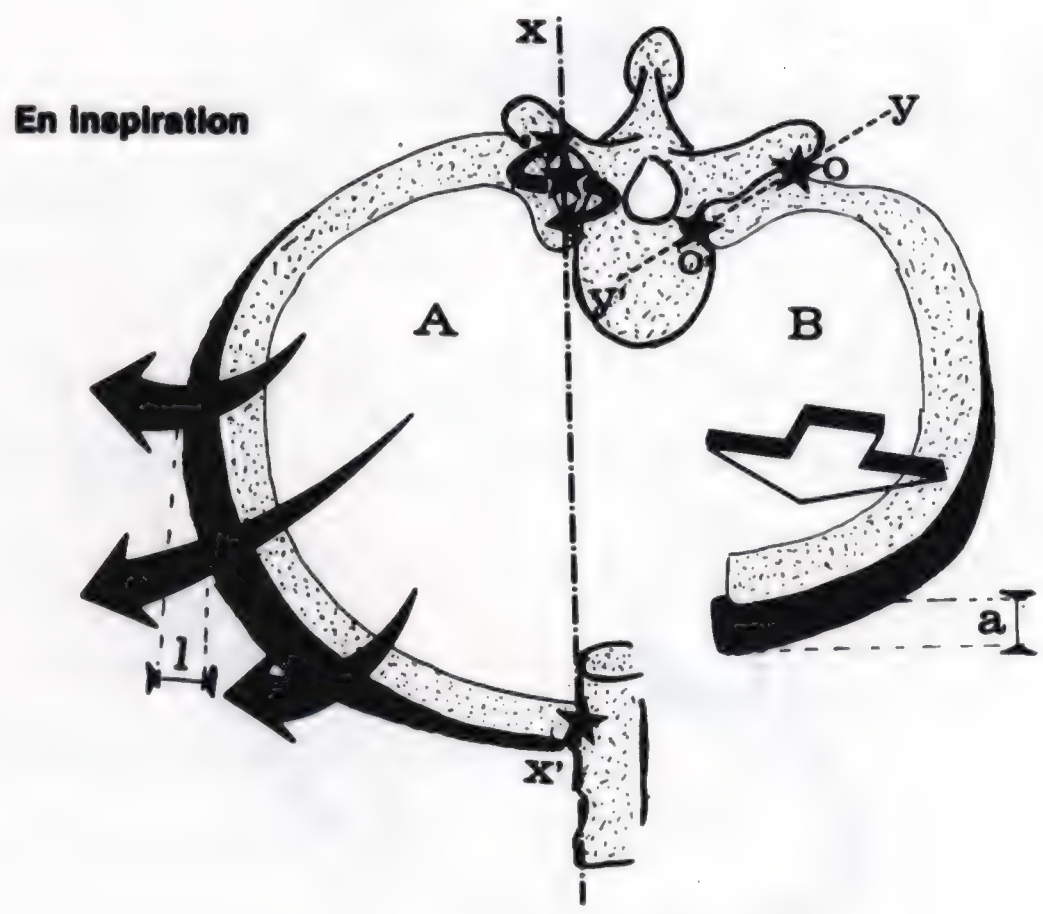

A

- Le mouvement en « anse de seau » s'organise sur l'axe X X', augmente le diamètre thoracique transversal et s'adresse surtout aux côtes inférieures.
- Le mouvement en « anse de seau » augmente de la 3e à la 7e côte et se poursuit jusqu'à la 10e.
- En pathologie ostéopathique, le mouvement en « anse de seau » représente souvent une lésion secondaire.

B

- Le mouvement en « bras de pompe » s'organise sur l'axe Y Y', augmente le diamètre thoracique antéro-postérieur et s'adresse surtout aux côtes supérieures.
- Le mouvement en « bras de pompe » intéresse particulièrement la 1re et la 2e côte et diminue de la 3e à la 6e.

JEU ÉLASTIQUE DES CARTILAGES COSTAUX (I.A. Kapandji)

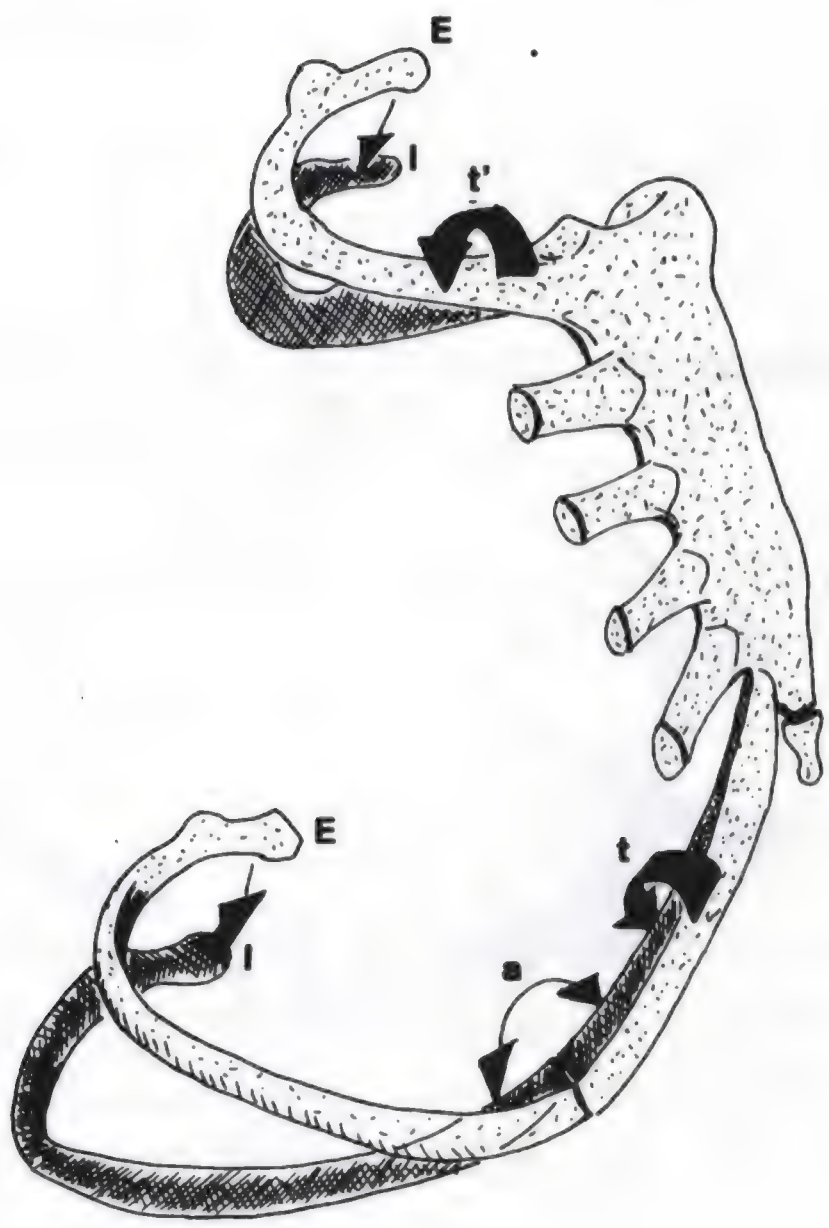

- Lorsque le sternum s'élève, en inspiration, l'extrémité postérieure des côtes restant solidaire du rachis par les articulations costo-vertébrales, les cartilages costaux subissent une rotation indiquée par les flèches t et t' sur leur axe longitudinal. En même temps, existent des angulations (a) au niveau des articulations chondro-costales et sterno-chondrales.
- Lorsque, en inspiration, la côte effectue des mouvements d'abaissement par rapport au sternum, le cartilage costal se tord sur son axe d'un angle « t » et se comporte alors comme une **barre de torsion**.

G — LES MUSCLES DE LA RESPIRATION

Ils peuvent se classer en quatre catégories :

1 - Les muscles inspirateurs principaux

- Intercostaux externes ;
- Surcostaux ;
- Diaphragme.

2 — Les muscles inspirateurs accessoires

- Faisceaux inférieurs du grand dentelé (6) ;
- Grand dorsal (10) ;
- Petit dentelé postérieur et supérieur (11) ;
- Fibres supérieures du muscle sacro-lombaire (12) ;

Fig. A

- Grand pectoral (4) ;
- Petit pectoral (5).

Fig. B

- Sterno-cléido-mastoïdien (1) ;
- Scalène antérieur (2) ;
- Scalène moyen (3) ;
- Scalène postérieur (4).

Fig. C

3 - Les muscles expirateurs principaux

- Intercostaux internes.

4 - Les muscles expirateurs accessoires

- Partie basse du muscle sacro-lombaire (13) ;
- Long dorsal (14) ;
- Petit dentelé postérieur et inférieur (15).

Fig. A

- Abdominaux ;
- Grand droit de l'abdomen (7) ;
- Grand oblique (8) ;
- Petit oblique (9).

Fig. B

- Muscle carré des lombes (non représenté sur le schéma).

LES MUSCLES DE LA RESPIRATION (I.A. Kapandji)

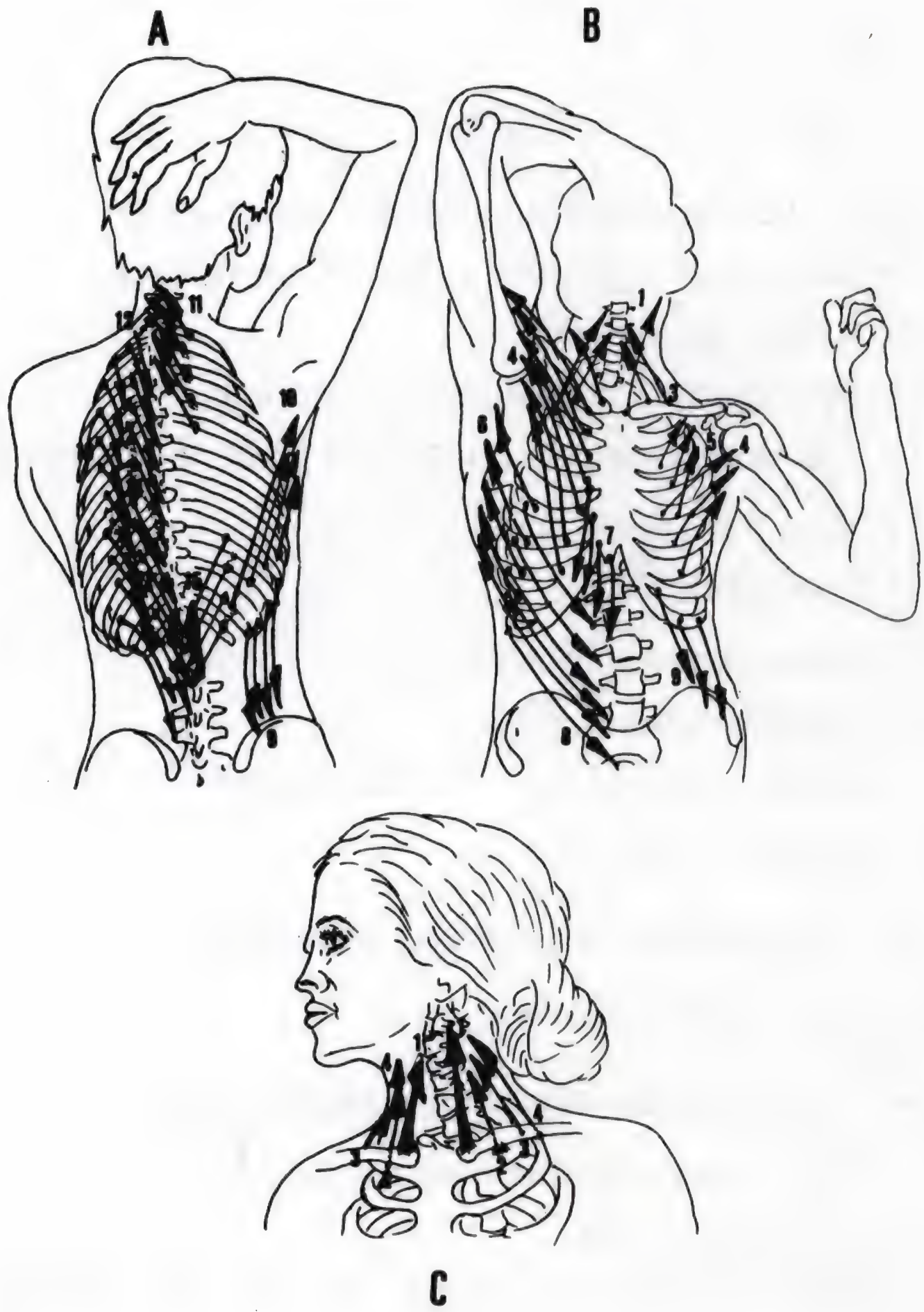

H — GÉNÉRALITÉS SUR LES LÉSIONS OSTÉOPATHIQUES COSTALES

1 - Lésions de la 1re côte

La lésion inspiratoire du type « bras de pompe », produisant une élévation antérieure de la première côte et une rotation postérieure sur la charnière costo-vertébrale et costo-transversaire de l'apophyse transverse de D 1, est IMPOSSIBLE, compte-tenu des insertions musculaires des scalènes antérieur et moyen.

La lésion ostéopathique de la 1re côte est toujours du type « bras de pompe » et, lorsqu'elle existe, il s'agit d'une lésion **en expiration**, avec restriction de mobilité en inspiration.

Cette lésion peut être :

- Secondaire à une lésion cervicale (C 2, C 3, C 4, C 5, C 6 et C 7) par la tension des scalènes antérieur et moyen : il s'agit d'une **lésion costale**.

- Secondaire à une lésion de D 1 en flexion : **lésion vertébro-costale**.

2 - Lésions de la 2e à la 6e côte incluse

Ces lésions peuvent s'organiser en expiration ou en inspiration.

La lésion de la 2e côte est du type « bras de pompe ».

La lésion de la 3e côte est surtout du type « bras de pompe » et, accessoirement, du type « anse de seau ».

La lésion de la 4e côte est du type « bras de pompe et anse de seau ».

La lésion des 5e et 6e côtes est surtout du type « anse de seau » et, accessoirement, du type « bras de pompe ».

Lorsque les deux types de lésion sont réunis, « bras de pompe et anse de seau », la lésion primaire est généralement du type « bras de pompe » et la lésion secondaire du type « anse de seau ».

3 - Lésions de la 7e à la 10e côte incluse

La lésion ostéopathique de ces côtes est du type « anse de seau ».

Les lésions en expiration semblent plus fréquentes que les lésions en inspiration.

4 - Lésion en inspiration du type « anse de seau »

Cette lésion se rencontre entre la 3e et la 10e côte incluse, mais plus souvent de la 7e à la 10e côte.

L'axe du mouvement est antéro-postérieur.

Par rapport aux côtes sus et sous-jacente :

- Le corps de la côte est saillant ;
- Le bord supérieur tourne en dedans ;
- Le bord inférieur tourne en dehors ;
- L'espace intercostal sous-jacent est plus grand ;
- L'espace intercostal sus-jacent est réduit ;
- L'inspiration exagère la lésion ;
- La douleur et la restriction de mobilité se manifestent lors de l'expiration.

5 - Lésion en expiration du type « anse de seau »

Cette lésion se rencontre entre la 3e et la 10e côte incluse, mais plus souvent de la 7e à la 10e côte.

L'axe du mouvement est antéro-postérieur.

Par rapport aux côtes sus et sous-jacente :

- Le corps de la côte est effacé ;
- Le bord inférieur tourne en dedans ;
- L'espace intercostal sus-jacent est plus grand ;
- L'espace intercostal sous-jacent est réduit ;
- L'expiration exagère la lésion ;
- La douleur et la restriction de mobilité se manifestent lors de l'inspiration.

6 - Lésion en inspiration du type « bras de pompe »

Cette lésion se rencontre entre la 2e et la 6e côte incluse.

L'axe de rotation est transversal.

Par rapport aux côtes sus et sous-jacente :

- L'extrémité antérieure de la côte est élevée ;

• Le col et la tubérosité font une rotation en bas et en arrière par rapport à leur apophyse transverse correspondante.

• Au niveau de l'apophyse transverse homologue, la côte est plus basse et apparaît plus proche de celle du dessous.

• L'extrémité antérieure de la côte, près de la jonction sterno-costale, est saillante et plus proche de celle du dessus que de la sous-jacente.

• La position du corps de la côte n'est pas très significative dans son ensemble.

7 - Lésion en expiration du type « bras de pompe »

Cette lésion se rencontre entre la 1re et la 6e côte incluse, mais plus souvent à la 1re et à la 2e côte.

L'axe de rotation est transversal.

Par rapport aux côtes sus et sous-jacente :

• L'extrémité antérieure de la côte est déprimée et abaissée ;

• Le col et la tubérosité font une rotation en haut et en arrière, par rapport à leur apophyse transverse correspondante.

• Au niveau de l'apophyse transverse homologue, la côte est plus haute et apparaît plus proche de celle du dessus.

• L'extrémité antérieure de la côte, près de la jonction sterno-costale, est déprimée et plus proche de celle du dessous que de la sus-jacente.

• La position du corps de la côte n'est pas très significative dans son ensemble.

8 — Lésions combinées du type « bras de pompe et anse de seau »

Ces lésions se rencontrent entre la 3e et la 6e côte incluse.

Deux axes de mouvement participent :

• Un axe antéro-postérieur ;

• Un axe transversal.

Ces lésions peuvent s'organiser expiration ou en inspiration.

9 - En règle générale

En règle générale, les lésions ostéopathiques costales peuvent être :

- Primaires : costales ;
- Ou secondaires : vertébro-costales.

— **Les deux premières côtes :** peuvent trouver leur lésion primaire :

- Au niveau vertébral thoracique D 1/D 2 (lignes postéro-antérieures du corps), ;
- Ou au niveau vertébral cervical C 2, C 3, C 4, C 5, C 6, C 7. (ligne centrale de gravité du corps),

par le jeu des tensions musculaires :

- Scalène antérieur ;
- Scalène moyen. } 1re côte
- Scalène postérieur ;
- Grand dentelé. } 2e côte

— **La 3e et la 4e côtes** : peuvent trouver leur lésion primaire dans la pertubation de la ligne centrale de gravité du corps, des lignes antéro-postérieure et postéro-antérieures.

— **Les côtes moyennes** : trouvent fréquemment leur lésion primaire au niveau vertébral thoracique.

— **Les 8e, 9e et 10e côtes** : leurs extrémités internes n'atteignent pas le sternum.

Elles sont taillées en biseau sur leur bord supérieur et se fixent sur le bord inférieur du cartilage sus-jacent. Leurs lésions sont plus volontiers primaires et chondro-costales, en inspiration ou en expiration. Elles irritent très souvent le nerf intercostal correspondant.

Les muscles diaphragme et transverse de l'abdomen interviennent dans le mécanisme producteur des lésions des 8e, 9e et 10e côtes.

— **Les 11e et 12e côtes** : les muscles petit oblique de l'abdomen, diaphragme, transverse de l'abdomen et carré des lombes interviennent dans le mécanisme producteur des lésions des 11e et 12e côtes.

La lésion des 11e et 12e côtes peut trouver une origine primaire au niveau vertébral dorso-lombaire : changements de courbure, scoliose, ligne antéro-postérieure du corps...

— **La 12e côte** : peut trouver sa lésion primaire :

• Au niveau vertébral dorso-lombaire (ligne antéro-postérieure du corps)

• Ou au niveau de la ceinture pelvienne, par l'intermédiaire du muscle carré des lombes.

10 - Symptomatologie

La symptomatologie liée aux lésions costales peut, selon le niveau intéressé et l'importance de la restriction de mobilité, simuler une pathologie viscérale :

— Les deux premières côtes :

Congestion des glandes mammaires ;
Paresthésie brachiales ;
Névralgie cervico-brachiale ;
Sensation de « boule dans la gorge » ;
Torticolis ;
Angoisses ;
Toux d'irritation isolée ;
Territoire du 8e nerf cervical et du 1er nerf dorsal (1re côte) ;
Veines sous-clavières (1ere côte : drainage lymphatique).

— La 3e et la 4e côte :

Les lésions de la 3e et de la 4e côte peuvent influencer la fonction cardiaque et pulmonaire ainsi que la vaso-motricité.

La lésion de la 3e côte droite peut influencer le pancréas et jouer un certain rôle dans les états diabétiques.

— Les 4e, 5e et 6e côtes

Asthme ;
Bronchite chronique.

— Les 6e, 7e, 8e et 9e côtes :

Gastrite ;
Fausse cholécystite (6e à 12e côte) ;
Coliques hépatiques (9e et 10e côtes).

— Les 11e et 12e côtes

Fausse appendicite ;
Fausses coliques néphrétiques ;
Lombalgies (carré des lombes).

Les conséquences vasculaires de la lésion costale sont importantes.

La normalisation des lésions costales améliore l'ampliation thoracique, la fonction respiratoire, l'homéostasie en général et la circulation lymphatique.

« Le scoliotique est une infirme de l'articulation costo-vertébrale ».

11 - Normalisations

Pour rester le jeu articulaire, l'ostéopathe devra chercher, sur le parcours de la côte, « le point neutre » où la côte pourra être le plus facilement normalisée.

• **Anse de seau :** il faut se souvenir de l'existence des trois jonctions articulaires :

• Deux en arrière : costo-vertébrale et costo-transversaire ;

• Une en avant : sterno-costale.

et diviser la côte en deux pour chercher, dans sa moitié postérieure, le « point neutre » qui permettra la meilleure normalisation.

• **Bras de pompe :** la normalisation devra s'appliquer sur la côte concernée, près de l'apophyse transverse correspondante.

• **Bras de pompe et anse de seau :** la normalisation devra s'appliquer entre l'articulation costo-transversaire et l'angle de la côte.

12 - Anomalies congénitales et lignes mathématiques du coprs humain.

Les côtes cervicales sont des anomalies congénitales et ne font pas l'objet d'une symptômatologie particulière en règle générale. Cependant, l'orsqu'une symptômatologie existe, elle peut se manifester par des paresthésies du membre supérieur ou un pseudo-syndrome du canal carpien.

Les lignes mathématiques du corps humain qui intéressent directement les côtessont les suivantes :

• Ligne centrale de gravité du corps : 3e côte et articulations costo-vertébrales de D 2 à D 10 ;

• Lignes postéro-antérieures du corps : 2e côte.

• Ligne antéro-postérieure du corps : 11e et 12e côtes.

CHAPITRE XVIII

TESTS DIAGNOSTIQUES POUR LES CÔTES

En ce qui concerne certains tests de mobilité costale qui font référence à « the Institute for continuing education in osteopathic Principles », j'attire l'attention du lecteur sur un certain nombre de différences ayant trait :

- A la lésion uniquement expiratoire de la 1ere côte
- A la détermination des mouvements du type « Bras de pompe », « Anse de seau » ou « Combinés », selon le niveau costal considéré
- Aux signes cliniques
- et à la localisation de la force correctrice.

I — TEST DE MOBILITÉ « BRAS DE POMPE », POUR LA PREMIÈRE CÔTE (The Institute for continuing education in osteopathic principles)

Lors de l'expiration, la charnière postérieure costo-vertébrale et costo-transversaire s'élève sur l'axe transversal, pendant que l'arc antérieur de la 1re côte s'abaisse et se déprime.

Lors de l'inspiration, un mouvement inverse s'opère.

A — DESCRIPTION

— Le patient est assis sur un tabouret. Ses mains reposent sur ses cuisses et ses pieds restent en contact avec le sol.

— L'ostéopathe se place derrière lui et palpe, à l'aide de ses majeurs, les arcs costaux des premières côtes droite et gauche. Chaque majeur s'infiltre entre le trapèze et le scalène postérieur, à la base du cou. Le contact a lieu à la verticale du cou, au moment où le trapèze amorce sa courbe vers le massif scapulaire. Chaque majeur crochète le trapèze d'avant en arrière et s'enfonce à 45° jusqu'à la 1re côte, près de l'articulation costo-transversaire de D 1.

— Le praticien demande au sujet d'inspirer puis d'expirer profondément et lentement, pendant que ses majeurs apprécient la position et le mouvement des premières côtes droite et gauche.

B — INTERPRÉTATION

Si l'amplitude du mouvement perçu est identique à droite comme à gauche : il n'y a pas de lésion.

— Si une restriction de mobilité est mise en évidence : une lésion de la 1re côte existe.

Cette lésion se situera, en règle générale, du côté de l'articulation costo-transversaire la plus haute, en lésion d'expiration (subluxation inférieure).

Il faut se souvenir que la lésion en inspiration de la 1re côte (subluxation supérieure) est impossible, car la tension des muscles scalènes antérieur et surtout moyen, empêche la charnière postérieure, costo-vertébrale et costo-transversaire, de dépasser les limites physiologiques.

Il faut également noter que les majeurs peuvent découvrir une côte très nettement plus haute d'un côté que de l'autre, sans qu'existe pour autant une lésion de la 1re côte. Il peut s'agir d'une côte cervicale ou d'une scoliose cervico-dorsale. Seule, l'appréciation de la mobilité sera souveraine. La lésion ostéopathique est représentée par une restriction de mobilité partielle ou totale et la position d'un segment osseux, quel qu'il soit, par rapport à son voisin, ne saurait représenter un critère de lésion ostéopathique.

Test de mobilité « bras de pompe » de la première côte

C — REMARQUES

— L'axe du mouvement est transversal.

— Ce mouvement du type « bras de pompe » est unique pour les 1re et 2e côtes.

II — TEST DE MOBILITÉ « BRAS DE POMPE » EN INSPIRATION POUR LES 1re, 2e, 3e ET 4e CÔTES

(The Institute for Continuing Education in Osteopathic Principles)

A — DESCRIPTION

— Le patient est couché en décubitus dorsal et ses doigts sont entrelacés sur l'abdomen afin de relâcher ses bras.

— L'ostéopathe se tient par côté et applique ses mains de part et d'autre du sternum, perpendiculairement aux bords inférieurs des clavicules.

— Les mains du praticien n'exercent aucune pression afin de percevoir le mouvement d'élévation des extrémités antérieures costales, lors de l'inspiration forcée.

B — INTERPRÉTATION

— En présence d'une lésion en expiration du type « bras de pompe », la côte en lésion est celle dont l'extrémité antérieure s'élève le moins en inspiration forcée, par rapport à la sus et sous-jacente et à son homologue opposée.

— Une lésion, quelle qu'elle soit, se meut toujours plus facilement dans son sens lésionnel que dans le sens inverse.

Test de mobilité « bras de pompe » en inspiration des 1re, 2e, 3e et 4e côtes

C — REMARQUES

— Ce mouvement du type « Bras de pompe » est unique pour les 1re et 2e côtes.

— Ce mouvement augmente aux 3e et 4e côtes.

— Ce mouvement majore le diamètre thoracique antéro-postérieur.

— L'axe du mouvement est transversal.

III — TEST DE MOBILITÉ « BRAS DE POMPE » EN EXPIRATION POUR LES 2e, 3e ET 4e CÔTES

(The Institute for Continuing Education in Osteopathic Principles)

A — DESCRIPTION

— Le patient est couché en décubitus dorsal et ses doigts sont entrelacés sur l'abdomen afin de relâcher ses bras.

— L'ostéopathe se tient par côté et applique ses mains de part et d'autre du sternum, perpendiculairement aux bords inférieurs des clavicules.

Test de mobilité « bras de pompe » en expiration pour les 2e, 3e et 4e côtes

— Les mains du praticien n'exercent aucune pression afin de percevoir le mouvement d'abaissement des extrémités antérieures costales, lors de l'expiration forcée.

B — INTERPRÉTATION

— En présence d'une lésion en inspiration du type « bras de pompe », la côte en lésion est celle dont l'extrémité antérieure se déprime ou s'abaisse le moins en expiration forcée, par rapport à la sus et sous-jacente et à son homologue opposée.

— Une lésion, quelle qu'elle soit, se meut toujours plus facilement dans son sens lésionnel que dans le sens inverse.

C — REMARQUES

— Ce mouvement du type « Bras de pompe » est unique pour les 1re et 2e côtes.

— Ce mouvement augmente aux 3e et 4e côtes.

— Ce mouvement diminue le diamètre thoracique antéro-postérieur.

— L'axe du mouvement est transversal.

— La lésion en inspiration de la 1re côte est impossible car la tension des muscles scalènes antérieur et surtout moyen empêche la charnière postérieure costo-vertébrale et costo-transversaire de dépasser les limites physiologiques.

Cependant, bien que peu fréquente, celle de la 2e côte existe.

IV — TEST DE MOBILITÉ « BRAS DE POMPE » EN INSPIRATION POUR LES 5e ET 6e CÔTES

(The Institute for Continuing Education in Osteopathic Principles)

A — DESCRIPTION

— Le patient est couché en décubitus dorsal et ses doigts sont entrelacés sur l'abdomen afin de relâcher ses bras.

— L'ostéopathe se tient par côté et applique ses mains de part et d'autre du sternum, au niveau des 5e et 6e côtes.

— Les pouces du praticien recouvrent perpendiculairement les articulations sterno-costales des 5e et 6e côtes droites et gauches. L'index et le majeur de chaque main épousent les arcs antérieurs des 5e et 6e côtes.

— Les mains de l'ostéopathe n'exercent aucune pression, afin de percevoir le mouvement d'élévation des extrémités antérieures des 5e et 6e côtes, lors de l'inspiration forcée.

Test de mobilité « bras de pompe » en inspiration des 5e et 6e côtes

B — INTERPRÉTATION

— En présence d'une lésion en expiration du type « bras de pompe », la côte en lésion est celle dont l'extrémité antérieure s'élève le moins en inspiration forcée, par rapport à la sus et sous-jacente et à son homologue opposée.

— Une lésion, quelle qu'elle soit, se meut toujours plus facilement dans son sens lésionnel que dans le sens inverse.

C — REMARQUES

— Ce mouvement du type « Bras de pompe » diminue de la 4e à la 6e côte incluse.

— Ce mouvement augmente le diamètre thoracique antéro-postérieur.

— L'axe du mouvement est transversal.

V — TEST DE MOBILITÉ « BRAS DE POMPE » EN EXPIRATION POUR LES 5e ET 6e CÔTES

(The Institute for Continuing Education in Osteopathic Principles)

A — DESCRIPTION

— Le patient est couché en décubitus dorsal et ses mains se logent sous l'ensellure lombaire afin de relâcher ses bras.

— L'ostéopathe se tient par côté et applique ses mains de part et d'autre du sternum, au niveau des 5e et 6e côtes.

— Les pouces du praticien recouvrent perpendiculairement les articulations sterno-costales des 5e et 6e côtes droites et gauches. L'index et le majeur de chaque main épousent les extrémités antérieures des 5e et 6e côtes.

— Les mains de l'ostéopathe n'exercent aucune pression, afin de percevoir le mouvement d'abaissement des extrémités antérieures des 5e et 6e côtes, lors de l'expiration forcée.

Test de mobilité « bras de pompe » en expiration des 5e et 6e côtes

B — INTERPRÉTATION

— En présence d'une lésion en inspiration du type « bras de pompe » la côte en lésion est celle dont l'extrémité antérieure se déprime ou s'abaisse le moins en expiration forcée, par rapport à la sus et sous-jacente et à son homologue opposée.

— Une lésion, quelle qu'elle soit, se meut toujours plus facilement dans son sens lésionnel que dans le sens inverse.

C — REMARQUES

— Ce mouvement du type « Bras de pompe » diminue de la 4e à la 6e côte incluse.

— Ce mouvement diminue le diamètre thoracique antéro-postérieur.

— L'axe du mouvement est transversal.

VI — TEST DE MOBILITÉ « ANSE DE SEAU » EN INSPIRATION POUR LES 3e ET 4e CÔTES

(The Institute for Continuing Education in Osteopathic Principles)

A — DESCRIPTION

— Le patient est couché en décubitus dorsal et ses mains se logent sous l'ensellure lombaire afin de relâcher ses bras.

— L'ostéopathe se tient par côté et applique ses mains sur les régions pectorales du sujet, à 45° par rapport aux bords inférieurs des clavicules.

— Les mains du praticien n'exercent aucune pression, afin de percevoir l'élévation latérale des arcs costaux pendant l'inspiration forcée.

Test de mobilité « anse de seau » en inspiration des 3e et 4e côtes

B — INTERPRÉTATION

— En présence d'une lésion en expiration, du type « anse de seau », la côte en lésion est celle dont l'arc costal s'élève le moins en dehors en inspiration forcée, par rapport à la sus et sous-jacente et à son homologue opposée.

— Une lésion, quelle qu'elle soit, se meut toujours plus facilement dans son sens lésionnel que dans le sens inverse.

C — REMARQUES

— Ce mouvement du type « Anse de seau » est plus important à la 4e côte qu'à la 3e.

— Ce mouvement augmente le diamètre thoracique transversal.

— L'axe du mouvement est antéro-postérieur.

VII — TEST DE MOBILITÉ « ANSE DE SEAU » EN EXPIRATION POUR LES 3e ET 4e CÔTES

(The Institute for Continuing Education in Osteopathic Principles)

A — DESCRIPTION

— Le patient est couché en décubitus dorsal et ses doigts sont entrelacés sur l'abdomen afin de relâcher ses bras.

— L'ostéopathe se tient par côté et applique ses mains sur les régions pectorales du sujet, à 45° par rapport aux bords inférieurs des clavicules.

— Les mains du praticien n'exercent aucune pression afin de percevoir l'abaissement latéral et la dépression des arcs costaux pendant l'expiration forcée.

Test de mobilité « anse de seau » en expiration
des 3e et 4e côtes

B — INTERPRÉTATION

— En présence d'une lésion en inspiration du type « anse de seau », la côte en lésion est celle dont l'arc costal se déprime et s'abaisse le moins en dedans, en expiration forcée, par rapport à la sus et sous-jacente et à son homologue opposée.

— Une lésion, quelle qu'elle soit, se meut toujours plus facilement dans son sens lésionnel que dans le sens inverse.

C — REMARQUES

— Ce mouvement du type « Anse se seau » est plus important à la 4e côte qu'à la 3e.

— Ce mouvement diminue le diamètre thoracique transversal.

— L'axe du mouvement est antéro-postérieur.

VIII — TEST DE MOBILITÉ « ANSE DE SEAU » EN INSPIRATION POUR LES 5e ET 6e CÔTES

(The Institute for Continuing Education in Osteopathic Principles)

A — DESCRIPTION

— Le patient est couché en décubitus dorsal et ses mains se logent sous l'ensellure lombaire afin de relâcher ses bras.

— L'ostéopathe se tient par côté et applique ses mains latéralement sur les arcs costaux des 5e et 6e côtes.

— Les mains du praticien n'exercent aucune pression, afin de percevoir l'élévation latérale des arcs costaux pendant l'inspiration forcée.

Test de mobilité « anse de seau » en inspiration
des 5e et 6e côtes

Denis PROY

B — INTERPRÉTATION

— En présence d'une lésion en expiration, du type « anse de seau », la côte en lésion est celle dont l'arc costal s'élève le moins en dehors en inspiration forcée, par rapport à la sus et sous-jacente et à son homologue opposée.

— Une lésion, quelle qu'elle soit, se meut toujours plus facilement dans son sens lésionnel que dans le sens inverse.

C — REMARQUES

— Ce mouvement du type « Anse de Seau » est plus important à la 6e côte qu'à la 5e.

— Ce mouvement augmente le diamètre thoracique transversal.

— L'axe du mouvement est antéro-postérieur.

IX — TEST DE MOBILITÉ « ANSE DE SEAU » EN EXPIRATION POUR LES 5e ET 6e CÔTES

(The Institute for Continuing Education in Ostéopathic Principles)

A — DESCRIPTION

— Le patient est couché en décubitus dorsal et ses mains se logent sous l'ensellure lombaire afin de relâcher ses bras.

— L'ostéopathe se tient par côté et applique ses mains latéralement sur les arcs costaux des 5e et 6e côtes.

— Les mains du praticien n'exercent aucune pression, afin de percevoir l'abaissement et la dépression des arcs costaux pendant l'expiration forcée.

Test de mobilité « anse de seau », en expiration des 5e et 6e côtes

B — INTERPRÉTATION

— En présence d'une lésion en inspiration, du type « anse de seau », la côte en lésion est celle dont l'arc costal se déprime et s'abaisse le moins en dedans, en expiration forcée, par rapport à la sus et sous-jacente et à son homologue opposée.

— Une lésion, quelle qu'elle soit, se meut toujours plus facilement dans son sens lésionnel que dans le sens inverse.

C — REMARQUES

— Ce mouvement du type « Anse de Seau » est plus important à la 6e côte qu'à la 5e.

— Ce mouvement diminue le diamètre thoracique transversal

— L'axe du mouvement est antéro-postérieur.

X — TEST DE MOBILITÉ « ANSE DE SEAU » EN INSPIRATION POUR LES 8, 9e ET 10e CÔTES

(The Institute for Continuing Education in Ostéopathic Principles)

A — DESCRIPTION

— Le patient est couché en décubitus dorsal et le praticien se tient par côté. Les mains du sujet se logent sous l'ensellure lombaire afin de relâcher ses bras.

— L'ostéopathe place ses pouces, de part et d'autre, sur les cartilages costaux bordant l'angle xyphoïdien. Ses autres doigts écartés épousent latéralement les arcs costaux des 8e, 9e et 10e côtes, à droite comme à gauche.

— Les mains du praticien n'exercent aucune pression, afin de percevoir l'élévation latérale des 8e, 9e et 10e arcs costaux pendant l'inspiration forcée.

Test de mobilité « anse de seau en inspiration des 8e, 9e et 10e côtes

B — INTERPRÉTATION

— En présence d'une lésion en expiration, du type « anse de seau », la côte en lésion est celle dont l'arc costal se latéralise le moins en dehors en inspiration forcée, par rapport à la sus et sous-jacente et à son homologue opposée.

— Une lésion, quelle qu'elle soit, se meut toujours plus facilement dans son sens lésionnel que dans le sens inverse.

C — REMARQUES

— Ce mouvement du type « Anse de Seau » augmente de la 3e à la 10e côte.

— Ce mouvement augmente le diamètre thoracique transversal.

— L'axe du mouvement est antéro-postérieur.

XI — TEST DE MOBILITÉ « ANSE DE SEAU » EN EXPIRATION POUR LES 8e, 9e ET 10e CÔTES

(The Institute for Continuing Education in Ostéopathic Principles)

A — DESCRIPTION

— Le patient est couché en décubitus dorsal et le praticien se tient par côté. Les mains du sujet se logent sous l'ensellure lombaire afin de relâcher ses bras.

— L'ostéopathe place ses pouces, de part et d'autre, sur les cartilages costaux bordant l'angle xyphoïdien. Ses autres doigts écartés épousent latéralement les arcs costaux des 8e, 9e et 10e côtes, à droite comme à gauche.

— Les mains du praticien n'exercent aucune pression, afin de percevoir l'abaissement et la dépression des 8e, 9e et 10e arcs costaux pendant l'expiration forcée.

Test de mobilité « anse de seau » en expiration
des 8e, 9e et 10e côtes

B — INTERPRÉTATION

— En présence d'une lésion en inspiration, du type « anse de seau », la côte en lésion est celle dont l'arc costal se déprime et s'abaisse le moins en dedans en expiration forcée, par rapport à la sus et sous-jacente et à son homologue opposée.

— Une lésion, quelle qu'elle soit, se meut toujours plus facilement dans son sens lésionnel que dans le sens inverse.

C — REMARQUES

— Ce mouvement du type « Anse de seau » augmente de la 3e à la 10e côte.

— Ce mouvement diminue le diamètre thoracique transversal.

— L'axe du mouvement est antéro-postérieur.

XII — TEST DE MOBILITÉ EN INSPIRATION DES 11e ET 12e CÔTES
(The Institute for Continuing Education in Ostéopathic Principles)

A — DESCRIPTION

— Le patient est allongé en procubitus. Ses bras pendent librement par côté de la table. Sa tête repose dans la gouttière de la têtière et ses pieds sont légèrement surélevés pour relâcher sa région dorso-lombaire.

— L'ostéopathe chevauche le sujet. Le majeur et l'annulaire de chacune de ses mains prennent contact avec les extrémités antérieures libres des 12e côtes, à droite comme à gauche, en sachant que celles-ci se situent topographiquement dans le prolongement du milieu de la crête iliaque. Les doigts du praticien parcourent ensuite le corps des 12e côtes jusqu'à leurs attaches vertébrales. Dès cet instant, il sera facile de prendre un contact précis sur les 12e côtes ou sur les 11e côtes.

— Les pouces de l'ostéopathe s'appliquent sur la jonction dorso-lombaire correspondante et l'index et le majeur de chacune de ses mains recouvrent le corps des 12e côtes ou des 11e côtes, sans pour autant exercer de pression, afin de percevoir leur élévation pendant l'inspiration forcée.

Test de mobilité, en inspiration, des 11e et 12e côtes

B — INTERPRÉTATION

— En présence d'une lésion en expiration de la 11e ou de la 12e côte, la côte en lésion est celle dont l'arc costal postérieur s'élève le moins en inspiration forcée, par rapport à la sus-jacente pour la 12e côte, à la sus et sous-jacente, pour la 11e côte, ainsi que par rapport à son homologue opposée.

— Une lésion, quelle qu'elle soit, se meut toujours plus facilement dans son sens lésionnel que dans le sens inverse.

C — REMARQUES

— Les 11e et 12e côtes ne s'articulent qu'avec les corps vertébraux correspondants. Elles ne s'articulent pas avec les apophyses transverses correspondantes.

— Le test du muscle carré des lombes doit être préalablement effectué.

— Les mouvements des 11e et 12e côtes ne peuvent pas être décrits comme des mouvements du type « bras de pompe ou anse de seau » et, de ce fait, n'ont pas d'incidence sur les diamètres thoraciques antéro-postérieur ou transversal.

— Les 11e et 12e côtes peuvent représenter une lésion secondaire consécutive à une restriction de mobilité vertébrale dorso-lombaire :

L.P.	→	**Ph. Lés.**	→	**L.S.**
Restriction de mobilité dorso-lombaire.		Tensions musculo-ligamentaires.		11e ou 12e côte en inspiration ou en expiration.

— La 12e côte peut représenter une lésion secondaire en expiration, consécutive à une lésion primaire pelvienne, ayant entraîné une contracture du carré des lombes.

L.P	→	**Ph. Lés.**	→	**L.S.**
Pelvienne.		Contracture du carré des lombes.		Lésion de la 12e côte en expiration.

XIII — TEST DE MOBILITÉ EN EXPIRATION DES 11e ET 12e CÔTES
(The Institute for Continuing Education in Osteopathic Principles)

A — DESCRIPTION

— Le patient est allongé en procubitus. Ses bras pendent librement par côté de la table. Sa tête repose dans la gouttière de la têtière et ses pieds sont légèrement surélevés pour relâcher sa région dorso-lombaire.

— L'ostéopathe chevauche le sujet. Le majeur et l'annulaire de chacune de ses mains prennent contact avec les extrémités antérieures libres des 12e côtes, à droite comme à gauche, en sachant que celles-ci se situent topographiquement dans le prolongement du milieu de la crête iliaque. Les doigts du praticien parcourent ensuite le corps des 12e côtes jusqu'à leurs attaches vertébrales. Dès cet instant, il sera facile de prendre un contact précis sur les 12e côtes ou sur les 11e côtes.

— Les pouces de l'ostéopathe s'appliquent sur la jonction dorso-lombaire correspondante et l'index et le majeur de chacune de ses mains recouvrent le corps des 12e côtes ou des 11e côtes, sans pour autant exercer de pression, afin de percevoir leur abaissement pendant l'expiration forcée.

Test de mobilité, en expiration, des 11e et 12e côtes

B — INTERPRÉTATION

— En présence d'une lésion en inspiration de la 11e ou de la 12e côte, la côte en lésion est celle dont l'arc costal postérieur se déprime ou s'abaisse le moins en expiration forcée, par rapport à la sus-jacente pour la 12e côte, à la sus et sous-jacente pour la 11e côte, ainsi que par rapport à son homologue opposée.

— Une lésion, quelle qu'elle soit, se meut toujours plus facilement dans son sens lésionnel que dans le sens inverse.

C — REMARQUES

— Les 11e et 12e côtes ne s'articulent qu'avec les corps vertébraux correspondants. Elles ne s'articulent pas avec les apophyses transverses correspondantes.

— Le test du muscle carré des lombes doit être préalablement effectué.

— Les mouvements des 11e et 12e côtes ne peuvent pas être décrits comme des mouvements du type « bras de pompe ou anse de seau » et, de ce fait, n'ont pas d'incidence sur les diamètres thoraciques antéro-postérieur ou transversal.

— Les 11e et 12e côtes peuvent représenter une lésion secondaire consécutive à une restriction de mobilité vertébrale dorso-lombaire :

L.P.	→	**Ph. Lés.**	→	**L.S.**
Restriction de mobilité dorso-lombaire.		Tensions musculo-ligamentaires.		11e ou 12e côte en inspiration ou en expiration.

— La 12e côte peut représenter une lésion secondaire en expiration, consécutive à une lésion primaire pelvienne, ayant entraîné une contracture du carré des lombes.

L.P	→	**Ph. Lés.**	→	**L.S.**
Pelvienne.		Contracture du carré des lombes.		Lésion de la 12e côte en expiration.

XIV — ÉVALUATION MUSCULAIRE DU CARRÉ DES LOMBES

— Le patient est couché en procubitus. Ses bras pendent librement par côté et sa tête repose dans la gouttière de la têtière.

— L'ostéopathe se place en bout de table, aux pieds du sujet.

— Dans un premier temps, le praticien saisit la cheville droite du patient et lui demande, sans décoller le bassin de la table, d'ascensionner son bassin contre résistance.

— La même manœuvre se répète du côté opposé et l'ostéopathe compare, bilatéralement, l'amplitude du mouvement.

— En présence d'une contracture du carré des lombes, sa normalisation sera indispensable. (Cette technique a été décrite dans l'ouvrage intitulé « Lésions ostéopathiques iliaques ». La palpation suffit bien souvent à elle seule à déceler une contracture du carré des lombes, à condition toutefois que sa topographie soit bien établie (cf : « lésions ostéopathiques iliaques »).

Evaluation musculaire du carré des lombes

XV — PALPATION DES ANGLES COSTAUX POSTÉRIEURS

— Le patient est couché en procubitus. Ses bras pendent librement par côté. Sa tête repose dans la gouttière de la têtière et ses pieds sont légèrement surélevés afin de relâcher sa région dorso-lombaire.

Angle costal postérieur

— L'ostéopathe se tient par côté et applique ses deux mains, sans exercer de pression, de chaque côté des vertèbres dorsales moyennes et inférieures. La pulpe de ses doigts, à droite comme à gauche, apprécie le mouvement des angles costaux pendant la respiration.

Palpation des angles costaux postérieurs
pendant la respiration

A — POUR LES 5e ET 6e CÔTES

— Les mouvements peuvent être du type « bras de pompe », « anse de seau » ou « combinés ».

1 - Mouvement du type « bras de pompe » en inspiration

• Physiologiquement, lors de l'inspiration, l'angle costal des 5e ou 6e côte s'abaisse.

• En présence d'une lésion en expiration des 5e ou 6e côtes, la côte en lésion est celle dont l'angle costal ne s'abaisse pas ou peu en fin d'inspiration forcée, par rapport aux angles sus et sous-jacents et à son homologue opposé.

2 - Mouvement du type « bras de pompe » en expiration

• Physiologiquement, lors de l'expiration, l'angle costal des 5e ou 6e côte s'élève.

• En présence d'une lésion en inspiration des 5e ou 6e côtes, la côte en lésion est celle dont l'angle costal postérieur ne s'élève

pas ou peu en fin d'expiration forcée, par rapport aux angles sus et sous-jacents et à son homologue opposé.

3 - Mouvement du type « anse de seau » en inspiration

• Physiologiquement, lors de l'inspiration, l'angle costal des 5e ou 6e côtes s'élève et se latéralise en dedans.

• En présence d'une lésion du type « anse de seau » en expiration des 5e ou 6e côtes, la côte en lésion est celle dont l'angle costal postérieur ne s'élève pas ou peu en fin d'inspiration forcée, par rapport aux angles sus et sous-jacents et à son homologue opposé.

4 - Mouvement du type « anse de seau » en expiration

• Physiologiquement, lors de l'expiration, l'angle costal des 5e et 6e côtes, s'abaisse et se latéralise en dehors.

• En présence d'une lésion du type « anse de seau », en inspiration des 5e et 6e côtes, la côte en lésion est celle dont l'angle costal postérieur ne s'abaisse pas ou peu en fin d'expiration forcée, par rapport aux angles sus et sous-jacents à son homologue opposée.

B - POUR LES 7e, 8e, 9e ET 10e CÔTES

— Les mouvements sont exclusivement du type « anse de seau ».

1 - Mouvement du type « anse de seau » en inspiration

• Physiologiquement, lors de l'inspiration, l'angle costal postérieur des 7e, 8e, 9e et 10e côtes s'élève et se latéralise en dedans.

• En présence d'une lésion du type « anse de seau » en expiration des 7e, 8e, 9e et 10e côtes, la côte en lésion est celle dont l'angle costal postérieur ne s'élève pas ou peu en fin d'inspiration forcée, par rapport aux angles sus et sous-jacents et à son homologue opposé.

2 - Mouvement du type « anse de seau » en expiration

• Physiologiquement, lors de l'expiration, l'angle costal postérieur des 7e, 8e, 9e et 10e côtes s'abaisse et se latéralise en dehors.

• En présence d'une lésion du type « anse de seau » en inspiration des 7e, 8e, 9e et 10e côtes, la côte en lésion est celle dont

l'angle costal postérieur ne s'abaisse pas ou peu en fin d'expiration forcée, par rapport aux angles sus et sous-jacents et à son homologue opposé.

C — REMARQUES

Ces tests de mobilité destinés aux angles costaux postérieurs ne peuvent aboutir à un diagnostic précis que pour les 7e, 8e, 9e et 10e côtes ou n'existe que le mouvement du type « anse de seau ».

Au niveau des 5e et 6e côtes, l'association des deux mouvements « bras de pompe » et « anse de seau », entraînant, au niveau des angles costaux postérieurs, un mouvement inverse rend la restriction de mobilité difficilement interprétable.

CHAPITRE XIX

TECHNIQUES DE NORMALISATION DES CÔTES

En ce qui concerne certaines techniques de normalisation costale qui font référence à « the Institute for continuing Education in Ostéopathic Principles », j'attire l'attention du lecteur sur un certain nombre de différences ayant trait :

- A la lésion uniquement expiratoire de la 1re côte
- A la détermination des mouvements du type « bras de pompe », « anse de seau » ou « combinés », selon le niveau costal considéré.
- Aux signes cliniques
- Et à la localisation de la force correctrice.

I — TECHNIQUE DE NORMALISATION EN POSITION ASSISE, D'UNE LÉSION DU TYPE « BRAS DE POMPE », DE LA 1re COTE DROITE EN EXPIRATION

(The Institute for Continuing Education in Ostéopathic Principles)

A — DIAGNOSTIC

La lésion en expiration du type « bras de pompe » se caractérise par une restriction de mobilité en inspiration.

Lors de l'expiration, la charnière postérieure, costo-vertébrale et costo-transversaire, s'élève sur l'axe transversal pendant que l'arc antérieur de la 1re côte droite s'abaisse. Lors de l'inspiration, le mouvement inverse est limité.

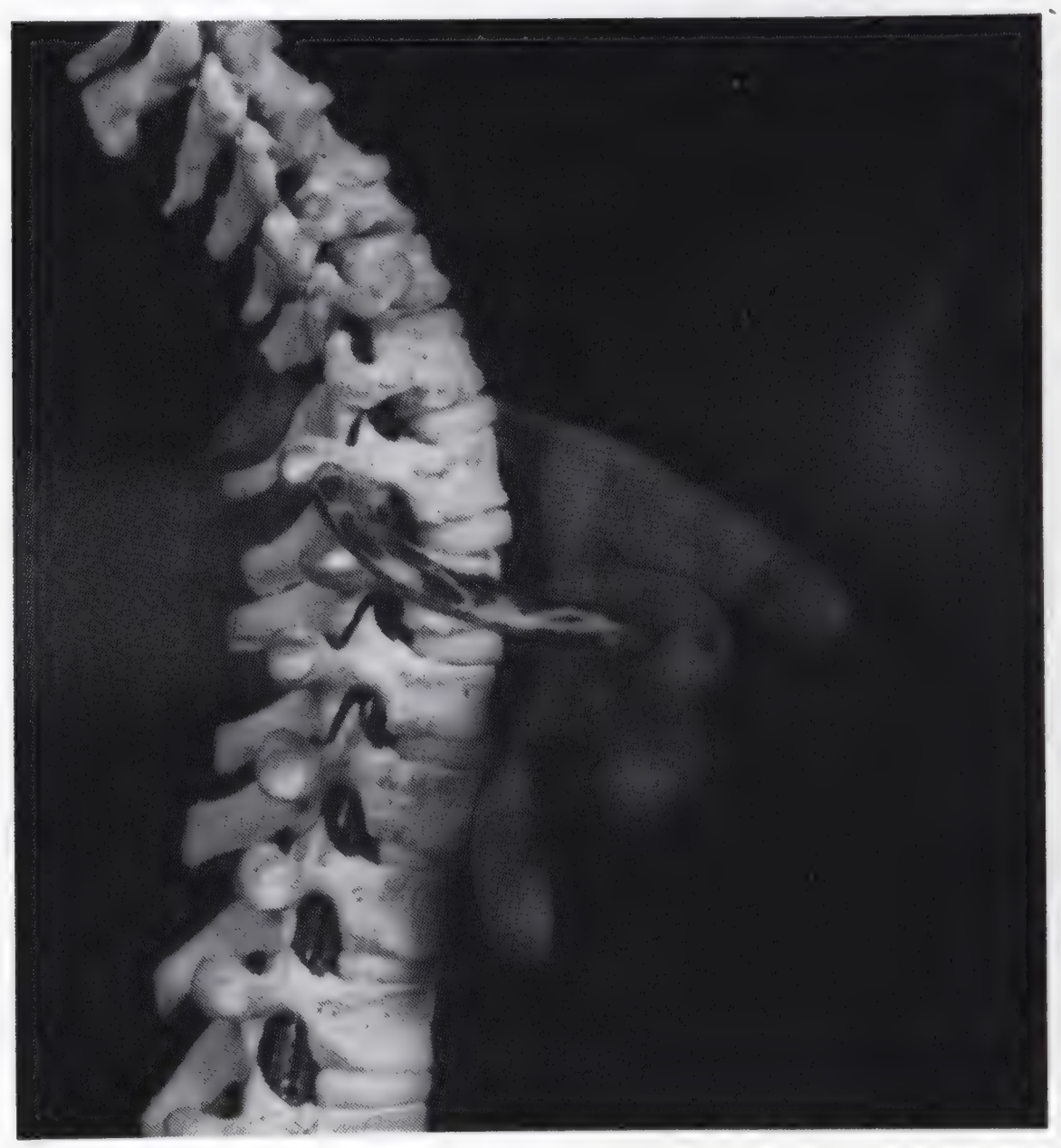

Lésion de la 1re côte droite en expiration,
du type « bras de pompe »

Au niveau de l'apophyse transverse droite de D 1, la 1re côte droite apparaît plus haute que son homologue opposée et plus éloignée de la 2e côte droite.

L'extrémité antérieure de la 1re côte droite, près de la jonction sterno-costale, est déprimée et plus proche de la 2e côte droite.

B — DESCRIPTION

— Le patient est confortablement assis sur une chaise ou au bord de la table, dos bien calé. Ses pieds restent en contact avec le sol.

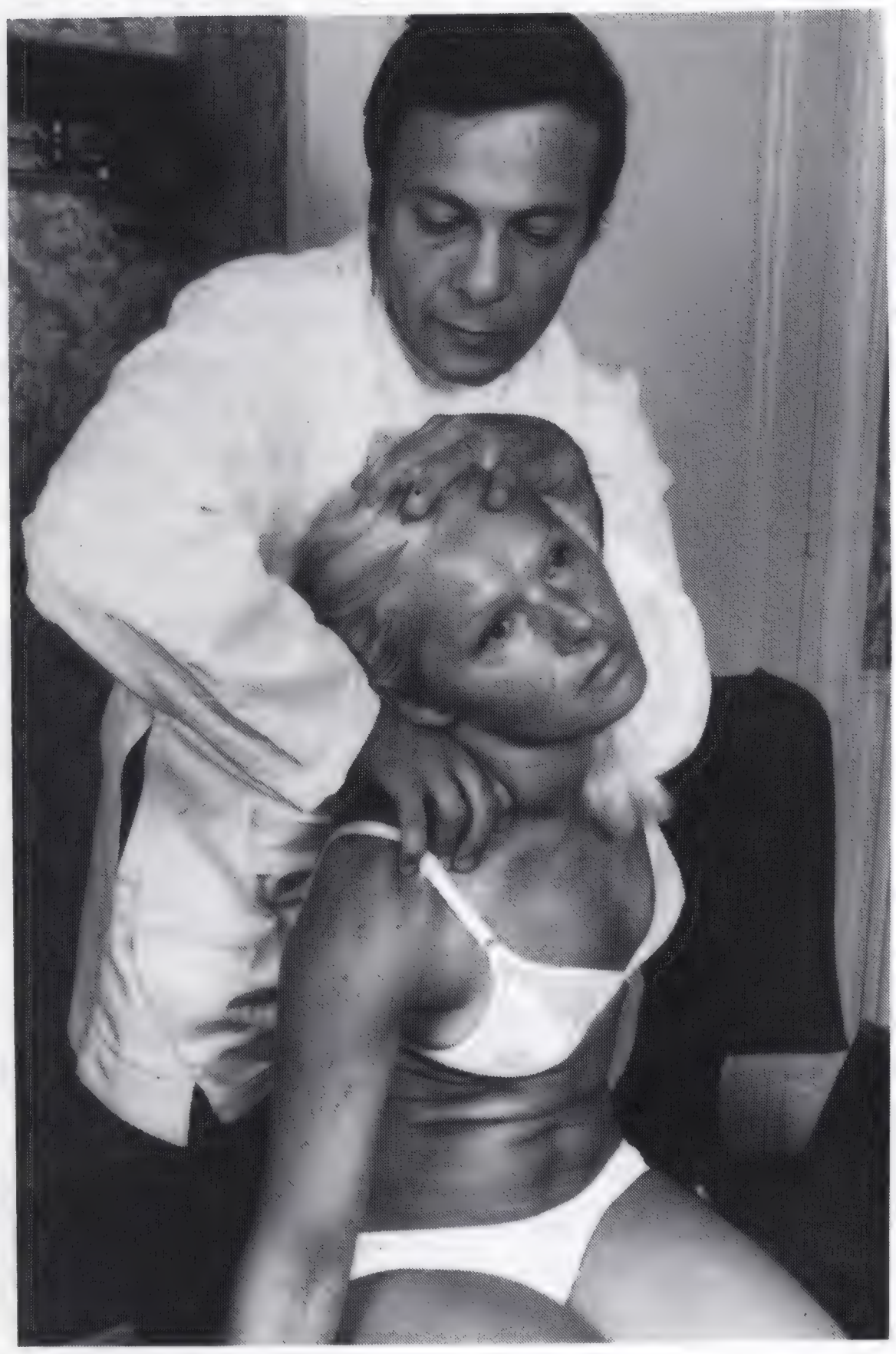

Normalisation d'une lésion en expiration du type « bras de pompe » de la 1ere côte droite

— L'ostéopathe se tient derrière lui, du côté de la lésion à droite. L'articulation métacarpo-phalangienne de sa main droite prend un contact précis sur la 1re côte droite, près de l'apophyse transverse de D 1. Sa main gauche empaume la région fronto-pariétale gauche du sujet et imprime à la tête et au cou, une inclinaison latérale droite jusqu'à ce que le mouvement soit perçu au niveau de la 1re côte droite.

— L'avant-bras gauche du praticien épouse la région pectorale gauche du patient. L'aisselle gauche de ce dernier repose sur le genou gauche de l'opérateur, ce qui a pour effet d'élever l'épaule gauche et d'abaisser la droite. Le buste de l'ostéopathe fait corps avec celui du sujet afin de bien « couvrir sa manœuvre ».

— Pendant que l'articulation métacarpo-phalangienne de sa main droite maintient la pression sur la 1re côte et que le sujet inspire et abaisse son épaule droite, l'ostéopathe exerce une poussée brève, rapide, de courte amplitude, dirigée vers le bas et en dedans, sur le col de la 1re côte droite, près de l'apophyse transverse de D 1.

C — REMARQUES

— Dans cette lésion, l'axe du mouvement est transversal.

— Il faut se souvenir que la lésion en inspiration de la 1ere côte est impossible, car la tension des muscles scalènes antérieur et surtout moyen, empêche la charnière postérieure, costo-vertébrale et costo-transversaire, de dépasser les limites physiologiques.

— Pour les lésions du type « bras de pompe », la normalisation s'appliquera sur la côte concernée, près de l'apophyse transverse correspondante.

— La lésion de la 1e côte est souvent secondaire à une lésion vertébrale de D 1 ou à une lésion cervicale (C2 à C7).

II — TECHNIQUE DE NORMALISATION, EN PROCUBITUS, D'UNE LÉSION DU TYPE « BRAS DE POMPE », DE LA 1re CÔTE GAUCHE, EN EXPIRATION

A — DIAGNOSTIC

La lésion en expiration du type « bras de pompe » se caractérise par une restriction de mobilité en inspiration.

Lors de l'expiration, la charnière postérieure, costo-vertébrale et costo-transversaire, s'élève sur l'axe transversal pendant que l'arc antérieur de la 1re côte gauche s'abaisse. Lors de l'inspiration, le mouvement inverse est limité.

Au niveau de l'apophyse transverse gauche de D 1, la 1re côte gauche apparaît plus haute que son homologue opposée et plus éloignée de la 2e côte gauche.

L'extrémité antérieure de la 1re côte gauche, près de la jonction sterno-costale, est déprimée et plus proche de la 2e côte gauche.

B — DESCRIPTION

— Le patient est couché en procubitus. Ses bras pendent librement par côté. Sa tête repose dans la gouttière de la têtière et ses pieds sont légèrement surélevés afin de rendre la position la plus confortable possible.

— L'ostéopathe se tient du côté opposé à la lésion, à droite. L'articulation métacarpo-phalangienne de sa main gauche prend un contact précis sur la 1re côte gauche, près de l'apophyse transverse de D 1. Sa main droite empaume la région fronto-pariétale gauche du sujet et imprime à la tête et au cou, un mouvement de rotation de gauche à droite, en légère inclinaison latérale gauche.

— Le buste du praticien s'appuie sur le dos du patient et fait corps avec lui afin de bien « couvrir sa manœuvre ».

— La main droite de l'ostéopathe entraîne la colonne cervicale en flexion, jusqu'à C 7 incluse, ce qui a pour effet de majorer la lordose cervicale.

L'articulation métacarpo-phalangienne prend un contact sur la 1ere côte gauche, près de l'apophyse transverse gauche de D 1.

— Pendant que l'articulation métarcarpo-phalangienne de sa main gauche maintient la pression sur la 1re côte et que le sujet inspire, le praticien fait subir à la tête et au cou du sujet, un mouvement de rotation de droite à gauche en flexion cervicale. En fin de rotation, l'hémi-face droite du patient repose sur l'avant-bras droit de l'ostéopathe.

— Le praticien ramène ensuite la tête à sa position première et répète plusieurs fois cette manœuvre.

— Il est à noter qu'aucun « thrust » n'existe dans cette normalisation et qu'un déclic audible peut être perçu, sans que celui-ci représente, pour autant, un critère de restauration du jeu articulaire.

Normalisation d'une lésion en expiration du type « bras de pompe » de la 1re côte gauche.

C — REMARQUES

— Dans cette lésion, l'axe du mouvement est transversal.

— Il faut se souvenir que la lésion en inspiration de la 1re côte est impossible car la tension des muscles scalènes antérieur et surtout moyen empêche la charnière postérieure, costo-vertébrale et costo-transversaire, de dépasser les limites physiologiques.

— Pour les lésions du type « bras de pompe », la normalisation s'appliquera sur la côte concernée, près de l'apophyse transverse correspondante.

— La lésion de la 1re côte est souvent secondaire à une lésion vertébrale de D 1 ou à une lésion cervicale (C 2 à C 7).

— Cette technique peut être utilisée pour la lésion de la 2e côte en expiration.

III — TECHNIQUE DE NORMALISATION ISOMÉTRIQUE D'UNE LÉSION DU TYPE « BRAS DE POMPE » DE LA 1re CÔTE DROITE, EN EXPIRATION

(The Institute for Continuing Education in Osteopathic Principles)

A — DIAGNOSTIC

La lésion en expiration du type « bras de pompe » se caractérise par une restriction de mobilité en inspiration.

Lors de l'expiration, la charnière postérieure, costo-vertébrale et costo-transversaire, s'élève sur l'axe transversal pendant que l'arc antérieur de la 1re côte droite s'abaisse. Lors de l'inspiration, le mouvement inverse est limité.

Au niveau de l'apophyse transverse droite de D 1, la 1re côte droite apparaît plus haute que son homologue opposée et plus éloignée de la 2e côte droite.

L'extrémité antérieure de la 1re côte droite, près de la jonction sterno-costale, est déprimée et plus proche de la 2e côte droite.

B — DESCRIPTION

— Le patient est couché en décubitus dorsal et l'ostéopathe se tient du côté opposé à la lésion, à gauche.

— Le praticien roule le buste du sujet vers lui de droite à gauche. Sa main gauche prend un contact précis sur le bord postérieur de la 1re côte droite, à 5 ou 6 cm en dehors de l'apophyse épineuse de D 1. Le majeur et l'annulaire de sa main gauche crochètent l'insertion du muscle intercostal externe sur le bord postérieur de la 1re côte.

— Sa main gauche maintient la traction vers le bas pendant que l'ostéopathe replace le patient sur le dos et lui demande de poser son avant-bras droit sur son front.

— Le praticien demande ensuite au sujet de relever sa tête contre résistance et de se relâcher ensuite.

— L'ostéopathe exploite, à chaque fois, l'amplitude acquise et réitère cette technique isométrique.

Contact sur le bord postérieur de la 1re côte droite, à quelques centimètres, en dehors de l'apophyse épineuse de D 1

Normalisation d'une lésion en expiration du type « bras de pompe » de la 1re côte droite

C — REMARQUES

— Dans cette lésion, l'axe du mouvement est transversal.

— Cette technique isométrique utilise la force musculaire des muscles scalènes antérieur et moyen.

— Il faut se souvenir que la lésion en inspiration de la 1re côte est impossible car la tension des muscles scalènes antérieur et surtout moyen empêche la charnière postérieure, costo-vertébrale et costo-transversaire, de dépasser les limites physiologiques.

— Pour les lésions du type « bras de pompe », la normalisation s'appliquera sur la côte concernée, près de l'apophyse transverse correspondante.

IV — TECHNIQUE DE NORMALISATION DE LA 1re CÔTE DROITE (W.G. Sutherland)

A — DESCRIPTION

— Le patient est assis sur un tabouret. Ses mains reposent sur ses cuisses et ses pieds restent en contact avec le sol.

— Le praticien est assis derrière lui, du côté en lésion, à droite. Le pouce de sa main droite prend un contact sur la face supérieure de la 1re côte, en pénétrant les tissus dans l'axe de la portion horizontale du trapèze pendant que le sujet inspire ce qui a pour effet d'élever l'arc antérieur de la 1re côte et de faciliter le contact. Le majeur de cette même main épouse l'arc antérieur de la 1re côte en lésion.

— Le pouce de sa main gauche s'applique à l'extrémité de l'apophyse transverse de D 1, près de l'articulation costo-transversaire.

Technique de normalisation « W.G. SUTHERLAND » pour la 1ere côte droite

— L'ostéopathe demande au sujet d'effectuer une inclinaison latérale droite du cou et d'abaisser son épaule droite ce qui améliore le contact des deux mains sur la côte.

— Le praticien prie ensuite le patient de maintenir cette inclinaison latérale et d'effectuer une rotation de la nuque de droite à gauche, jusqu'au point de « tension idéale » pendant que le majeur de sa main droite empêche la côte en lésion de se mouvoir antérieurement.

— Une fois ce point de « tension idéale » obtenu, l'ostéopathe demande alors au sujet, d'inspirer puis d'expirer profondément pour obtenir la restauration globale du jeu articulaire.

B — REMARQUES

— Cette technique semble ne pas tenir compte du mouvement du type « bras de pompe » de la 1re côte, augmentant le diamètre thoracique antéro-postérieur et mention n'est pas faite de l'impossibilité de la lésion en inspiration de la 1re côte.

— La position de « tension idéale » est celle dans laquelle la côte ne subit plus de contrainte, de traction, de tension et où elle « flotte ».

V — TECHNIQUE DE NORMALISATION ISOMÉTRIQUE D'UNE LÉSION DU TYPE « BRAS DE POMPE » DES 2e, 3e, 4e, 5e ET 6e COTES DROITES, EN EXPIRATION

(The Institute for Continuing Education in Osteopathic Principles)

A — DIAGNOSTIC

La lésion en expiration du type « bras de pompe », se caractérise par une restriction de mobilité en inspiration.

Lors de l'expiration, la charnière postérieure, costo-vertébrale et costo-transversaire, s'élève sur l'axe transversal pendant que l'arc antérieur de la côte s'abaisse. Lors de l'inspiration, le mouvement inverse est limité.

- Au niveau de l'apophyse transverse correspondante, la côte apparaît plus haute que son homologue opposée et plus éloignée de la côte sous-jacente.

- L'extrémité antérieure de la côte, près de sa jonction sterno-costale, est déprimée, plus éloignée de la sus-jacente et plus proche de la sous-jacente.

- L'angle costal ne s'abaisse pas ou peu.

B — DESCRIPTION

— Le patient est couché en décubitus dorsal et l'ostéopathe se tient du côté opposé à la lésion, à gauche.

— Le praticien roule le buste du sujet vers lui, de droite à gauche. Sa main gauche prend un contact précis sur l'angle postérieur de la côte à normaliser, à 5 ou 6 cm en dehors de l'apophyse épineuse correspondante. Le majeur et l'annulaire de sa main gauche crochètent l'angle postérieur de la côte concernée.

— Sa main gauche maintient la traction vers le bas pendant que l'ostéopathe replace le patient sur le dos et lui demande de poser son avant-bras droit sur son front.

— Le praticien demande ensuite au sujet de relever sa tête contre résistance et de se relâcher ensuite.

L'ostéopathe exploite, à chaque fois, l'amplitude acquise et réitère cette technique isométrique.

Contact du majeur et de l'annulaire sur l'angle postérieur de la côte concernée, près de l'apophyse transverse correspondante

Normalisation isométrique d'une lésion en expiration, du type « bras de pompe » des 2e, 3e, 4e, 5e et 6e côtes droites

C — REMARQUES

— Dans cette lésion, l'axe du mouvement est transversal.

— Cette technique isométrique utilise la force musculaire :

• Du scalène postérieur pour la 2e côte ;

• Et des faisceaux inférieurs du muscle grand dentelé pour les 3e, 4e, 5e et 6e côtes.

— Il faut noter qu'il n'existe plus de mouvement du type « bras de pompe » à partir de la 6e côte, mais uniquement un mouvement du type « anse de seau » qui se poursuit jusqu'à la 10e côte incluse.

— La normalisation devra s'appliquer sur la côte concernée, près de l'apophyse transverse correspondante, pour les lésions du type « bras de pompe ».

— Pour les lésions du type « bras de pompe et anse de seau » la normalisation s'appliquera entre l'articulation costo-transversaire et l'angle de la côte.

VI — TECHNIQUE DE NORMALISATION D'UNE LÉSION DU TYPE « BRAS DE POMPE » DES 2e, 3e, 4e, 5e ET 6e COTES GAUCHES EN INSPIRATION

(The Institute for Continuing Education in Ostéopathic Principles)

A — DIAGNOSTIC

La lésion en inspiration du type « bras de pompe » se caractérise par une restriction de mobilité en expiration.

Lors de l'inspiration, la charnière postérieure, costo-vertébrale et costo-transversaire s'abaisse sur l'axe transversal pendant que l'arc antérieur de la côte s'élève. Lors de l'expiration, le mouvement inverse est limité.

- L'extrémité antérieure de la côte est élevée.

- L'extrémité antérieure de la côte, près de sa jonction sterno-costale, est saillante, plus éloignée de la sous-jacente et plus proche de la sus-jacente.

- L'angle costal ne s'élève pas ou peu.

- Au niveau de l'apophyse transverse correspondante, la côte apparaît plus basse que son homologue opposée, plus éloignée de la côte sus-jacente et plus proche de la côte sous-jacente.

B — DESCRIPTION

— Le patient est couché en décubitus dorsal.

— L'ostéopathe se tient en bout de table, du côté en lésion, à gauche.

— Le majeur et l'annulaire de la main droite du praticien crochètent le bord inférieur de la côte en lésion, près de l'angle costal postérieur.

— Le buste et la tête du sujet reposent sur le bras droit de l'ostéopathe.

— Le pouce de la main gauche du praticien prend un contact sur le bord supérieur de l'arc antérieur de la côte en lésion, près de sa jonction sterno-costale.

— L'ostéopathe utilise le poids de son corps, qu'il déporte légèrement en avant, pour fléchir, à l'aide de son bras droit, la colonne dorsale, jusqu'au niveau de la côte incriminée.

— Le praticien demande au patient d'inspirer puis d'expirer profondément et lentement. Pendant l'expiration, les doigts de sa main droite tirent l'angle costal vers le haut pendant que le pouce de sa main gauche abaisse l'arc antérieur correspondant. Cette position est maintenue pendant l'inspiration et l'expiration.

— Le praticien répète plusieurs fois cette manœuvre, en exploitant successivement l'amplitude acquise.

Normalisation d'une lésion en inspiration, du type « bras de pompe » des 2e, 3e, 4e, 5e et 6e côtes gauches

C — REMARQUES

— Dans cette lésion, l'axe du mouvement est transversal.

— Il faut noter qu'il n'existe plus de mouvement du type « bras de pompe » à partir de la 6e côte, mais uniquement un mouvement du type « anse de seau » qui se poursuit jusqu'à la 10e côte incluse.

— Pour les lésions du type « bras de pompe », le contact s'appliquera près de l'apophyse transverse correspondante.

— Pour les lésions combinées du type « bras de pompe » et « anse de seau », le contact s'effectuera entre l'articulation costo-transversaire et l'angle de la côte.

VII — TECHNIQUE DE NORMALISATION DES 2e ET 3e COTES DROITES (W.G. Sutherland)

A — DESCRIPTION

— La 2e et la 3e côtes étant recouvertes par le massif scapulaire, l'ostéopathe demande au patient, dans un premier temps, de lever son bras droit au-dessus de sa tête pendant que le pouce de sa main droite entre en contact avec la 2e ou la 3e côte, le plus près possible de l'angle costal et que ses autres doigts, dont le majeur, épousent l'arc costal latéral et antérieur de la côte concernée.

— Dans un deuxième temps, le praticien demande au sujet d'abaisser doucement et lentement son épaule droite, pendant que le contact de son pouce droit est maintenu.

— Le pouce de la main gauche de l'ostéopathe prend un contact sur la côte en lésion, près de son articulation costo-transversaire.

Technique de normalisation « W. G. SUTHERLAND » de la 3e côte droite

— Dans un troisième temps, le praticien demande au patient d'incliner son buste latéralement à droite et d'effectuer une rotation lente de ce dernier, de droite à gauche, jusqu'au point de « tension idéale », pendant que le majeur de la main droite de l'ostéopathe empêche la côte en lésion de se mouvoir antérieurement.

— Une fois ce point de « tension idéale » obtenu, le praticien demande au sujet d'inspirer et d'expirer profondément pour obtenir la restauration globale du jeu articulaire.

B — REMARQUES

— Cette technique semble ne pas tenir compte des mouvements du type « bras de pompe » et « anse de seau » qui, en s'exagérant, entraînent des lésions correspondantes :

— La 2e côte effectue un mouvement du type « bras de pompe » et augmente le diamètre thoracique antéro-postérieur.

— La 3e côte peut réaliser :

• soit un mouvement du type « bras de pompe », augmentant le diamètre thoracique antéro-postérieur ;

• soit des mouvements du type « bras de pompe » et « anse de seau », augmentant les diamètres thoraciques antéro-postérieur et transversal ;

• soit un mouvement du type « anse de seau », augmentant le diamètre thoracique transversal.

— La position de « tension idéale » est celle dans laquelle la côte ne subit plus de contrainte, de traction, de tension et où elle « flotte ».

— Le degré d'inclinaison latérale et de rotation du buste est fonction du niveau costal à normaliser. Plus la côte est basse, plus l'inclinaison latérale et la rotation seront importantes.

— Cette technique peut être considérée comme « globale ». Cependant, il est indéniable que depuis 1949, date de la publication de ces techniques dans le Year Book de l'American Academy of Osteopathy, de nombreux progrès ont été effectués, tant en France qu'à l'étranger, dans le domaine de la physiologie articulaire, en l'occurence costale.

VIII — TECHNIQUE DE NORMALISATION POUR LES COTES DROITES (W.G. Sutherland)

A — DESCRIPTION

— Le patient est assis au bord de la table, les jambes pendantes.

— L'ostéopathe est assis en face de lui.

— Le buste du sujet est incliné en avant et ses mains s'appuient sur les épaules du praticien.

Technique de normalisation « W.G. » SUTHERLAND » des côtes droites

Les pouces de l'ostéopathe prennent une contact sur l'arc antérieur des côtes incriminées, près de leur jonction sterno-costale.

— Du côté droit, par exemple, les pouces du praticien exercent une pression d'avant en arrière sur l'arc antérieur de la côte en lésion, pendant que le patient amorce une rotation du buste de la droite vers la gauche afin de restaurer le jeu articulaire au niveau de la charnière costo-vertébrale et costo-transversaire.

— La coopération respiratoire du sujet est indispensable.

B — REMARQUES

— Cette technique ne tient pas compte du mouvement plus volontiers du type « bras de pompe » des côtes supérieures :

• 1re et 2e côtes : mouvements du type « bras de pompe » uniquement ;

• de la 3e à la 6e côte incluse : mouvements du type « bras de pompe » et « anse de seau ».

— Le degré de rotation du buste est fonction du niveau costal à normaliser.

— Le point de « tension idéale » est fonction de l'importance de l'inclinaison du buste en avant et du degré de rotation thoracique.

— Cette technique peut être considérée comme « globale ». Cependant, il est indéniable que depuis 1949, date de la publication de ces techniques dans le Year Book de l'American Academy of Osteopathy, de nombreux progrès ont été effectués, tant en France qu'à l'étranger, dans le domaine de la physiologie articulaire et notamment costale.

IX — TECHNIQUE DE NORMALISATION D'UNE LÉSION DU TYPE « ANSE DE SEAU » DES 3e, 4e, 5e ET 6e COTES GAUCHES, EN INSPIRATION

(The Institute for Continuing Education in Osteopathic Principles)

A — DIAGNOSTIC

La lésion en inspiration du type « anse de seau » se caractérise par une restriction de mobilité en expiration.

Lors de l'inspiration, pendant que la tubérosité costale se déplace en haut et en dedans, la tête costale se meut en bas et en dehors. Lors de l'expiration, le mouvement inverse est limité.

- Le corps de la côte est saillant ;
- Le bord supérieur a tourné en dedans ;
- Le bord inférieur a tourné en dehors ;
- L'espace intercostal sous-jacent est plus grand ;
- L'espace intercostal sus-jacent est réduit ;
- L'angle costal postérieur ne s'abaisse pas ou peu.

Pour la normalisation, l'ostéopathe devra rechercher le « point neutre », dans la moitié postérieure de la côte.

B — DESCRIPTION

— Le patient est couché en décubitus dorsal.

— L'ostéopathe se place du côté en lésion, à gauche.

— L'index et le majeur de sa main gauche recherchent le point neutre dans la moitié postérieure de la côte en lésion et prennent un contact sur le bord supérieur de cette dernière. Le coude gauche du praticien s'appuie sur sa propre hanche.

— La main droite de l'ostéopathe incline passivement la tête du sujet de droite à gauche, jusqu'à ce que les doigts de sa main gauche perçoivent le mouvement.

— Le praticien demande alors au patient d'inspirer puis d'expirer profondément. Pendant l'expiration, l'articulation

métacarpo-phalangienne de l'index de sa main gauche pousse la côte concernée vers le bas et maintient cette pression pendant la phase inspiratoire qui suit.

— Cette manœuvre est à répéter plusieurs fois, en exploitant successivement l'amplitude acquise.

Normalisation d'une lésion en inspiration, du type « anse de seau » de la 5e côte gauche

C — REMARQUES

— L'axe du mouvement est antéro-postérieur.

— Cette lésion se rencontre entre la 3e et la 6e côte, mais plus souvent, de la 7e à la 10e côte où n'existe que le mouvement du type « anse de seau ».

— Le degré d'inclinaison latérale de la tête est fonction du niveau costal à normaliser.

X — TECHNIQUE DE NORMALISATION D'UNE LÉSION DU TYPE « ANSE DE SEAU » DES 4e, 5e ET 6e COTES GAUCHES, EN INSPIRATION

A — DIAGNOSTIC

La lésion en inspiration du type « anse de seau » se caractérise par une restriction de mobilité en expiration.

Lors de l'inspiration, pendant que la tubérosité costale se déplace en haut et en dedans, la tête costale se meut en bas et en dehors. Lors de l'expiration, le mouvement inverse est limité.

- Le corps de la côte est saillant ;
- Le bord supérieur a tourné en dedans ;
- Le bord inférieur a tourné en dehors ;
- L'espace intercostal sous-jacent est plus grand ;
- L'espace intercostal sus-jacent est réduit ;
- L'angle costal postérieur ne s'abaisse pas ou peu.

Pour la normalisation, l'ostéopathe devra rechercher le « point neutre », dans la moitié postérieure de la côte.

B — DESCRIPTION

— Le patient est couché en décubitus latéral droit, en position légèrement ventrale.

— L'ostéopathe se place en bout de table.

— L'articulation métacarpo-phalangienne de l'index de la main gauche du praticien s'applique au point neutre, sur le bord supérieur de la côte en lésion ; l'index et le majeur épousant l'arc costal postérieur.

— La main droite de l'ostéopathe incline passivement la tête du sujet vers la gauche, jusqu'à ce que l'articulation métacarpo-phalangienne de l'index de sa main gauche perçoive le mouvement au niveau de la côte incriminée.

— Le praticien demande au patient d'inspirer puis d'expirer profondément. Pendant l'expiration, l'articulation métacarpo-phalangienne de l'index de sa main gauche pousse la côte en lésion vers le bas et maintient cette position pendant la phase inspiratoire qui suit.

— Cette manœuvre est à répéter plusieurs fois, en exploitant successivement l'amplitude acquise.

Normalisation d'une lésion en inspiration, du type « anse de seau » de la 6e côte gauche

C — REMARQUES

— L'axe du mouvement est antéro-postérieur.

— Cette lésion se rencontre entre la 3e et la 6e côte, mais plus souvent de la 7e à la 10e côte ou n'existe que le mouvement du type « anse de seau ».

— Le degré d'inclinaison latérale de la tête est fonction du niveau costal à normaliser.

XI — TECHNIQUE DE NORMALISATION D'UNE LÉSION DU TYPE « ANSE DE SEAU » DES 7e, 8e, 9e ET 10e COTES GAUCHES, EN INSPIRATION

(The Institute for Continuing Education in Osteopathic Principles)

A — DIAGNOSTIC

La lésion en inspiration du type « anse de seau » se caractérise par une restriction de mobilité en expiration.

Lors de l'inspiration, pendant que la tubérosité costale se déplace en haut et en dedans, la tête costale se meut en bas et en dehors. Lors de l'expiration, le mouvement inverse est limité.

- Le corps de la côte est saillant ;
- Le bord supérieur a tourné en dedans ;
- Le bord inférieur a tourné en dehors ;
- L'espace intercostal sous-jacent est plus grand ;
- L'espace intercostal sus-jacent est réduit ;
- L'angle costal postérieur ne s'abaisse pas ou peu.

Pour la normalisation, l'ostéopathe devra rechercher le « point neutre » dans la moitié postérieure de la côte.

B — DESCRIPTION

— Le patient est couché en décubitus dorsal et son bassin est déplacé latéralement, de gauche à droite, afin de relâcher la zone costale à normaliser.

— L'ostéopathe se tient en bout de table, du côté en lésion, à gauche.

— Le buste et la tête du sujet reposent sur le bras droit du praticien et celui-ci fait subir au buste du patient une inclinaison latérale gauche, jusqu'à ce que ses doigts perçoivent le mouvement au niveau de la côte en lésion.

Ses deux pouces réunis exercent une pression de haut en bas, vers les pieds du sujet, sur le bord supérieur de la côte en lésion, au niveau du « point neutre », dans la moitié postérieure de la côte.

— L'ostéopathe demande au patient d'inspirer puis d'expirer profondément et exagère la pression de ses pouces lors de l'expiration. Cette pression est également maintenue pendant la phase inspiratoire qui suit.

— L'ostéopathe répète plusieurs fois cette manœuvre en exploitant successivement l'amplitude acquise.

Normalisation d'une lésion en inspiration, du type « anse de seau » de la 8e côte gauche

C — REMARQUES

— L'axe du mouvement est antéro-postérieur.

— Cette lésion se rencontre entre la 3e et la 6e côte, mais plus souvent de la 7e à la 10e côte où n'existe que le mouvement du type « anse de seau ».

XII — TECHNIQUE DE NORMALISATION D'UNE LÉSION DU TYPE « ANSE DE SEAU » DES 7e, 8e, 9e ET 10e COTES DROITES, EN INSPIRATION

A — DIAGNOSTIC

La lésion en inspiration du type « anse de seau » se caractérise par une restriction de mobilité en expiration.

Lors de l'inspiration, pendant que la tubérosité costale se déplace en haut et en dedans, la tête costale se meut en bas et en dehors. Lors de l'expiration, le mouvement inverse est limité.

- Le corps de la côte est saillant ;
- Le bord supérieur a tourné en dedans ;
- Le bord inférieur a tourné en dehors ;
- L'espace intercostal sous-jacent est plus grand ;
- L'espace intercostal sus-jacent est réduit ;
- L'angle costal postérieur ne s'abaisse pas ou peu.

Pour la normalisation, l'ostéopathe devra rechercher le « point neutre », dans la moitié postérieure de la côte.

B — DESCRIPTION

— Le patient est assis au bord de la table, les jambes pendantes. Son avant-bras droit repose sur sa tête.

— L'ostéopathe se tient derrière le sujet. Sa main gauche saisit le coude droit du sujet et son avant-bras s'applique sur son front.

— Le praticien fait corps avec le patient. Son genou gauche cale son bassin et il imprime au buste du sujet une inclinaison latérale droite passive, lui permettant de relâcher les côtes concernées et de prendre un contact précis.

— Le pouce de la main droite de l'ostéopathe prend un contact précis sur le bord supérieur de la côte en lésion, dans sa moitié postérieure, au « point neutre ».

— Le praticien exerce une pression sur la côte incriminée, de haut en bas, qu'il maintient pendant que le sujet inspire et que l'ostéopathe incline son buste latéralement à gauche.

— Cette pression est également maintenue pendant la phase expiratoire et le praticien répète plusieurs fois cette manœuvre, en exploitant successivement l'amplitude acquise.

Normalisation d'une lésion de la 8e côte, du type « anse de seau », en inspiration (1er temps)

Normalisation d'une lésion de la 8e côte, du type « anse de seau » en inspiration (2e temps)

C — REMARQUES

— L'axe du mouvement est antéro-postérieur.

— Cette lésion se rencontre entre la 3e et la 10e côte, mais plus souvent de la 7e à la 10e côte où n'existe que le mouvement du type « anse de seau ».

XIII — TECHNIQUE DE NORMALISATION D'UNE LÉSION DU TYPE « ANSE DE SEAU » DES 3e, 4e, 5e, 6e, 7e, 8e, 9e ET 10e COTES DROITES, EN EXPIRATION

A — DIAGNOSTIC

La lésion en expiration du type « anse de seau » se caractérise par une restriction de mobilité en inspiration.

Lors de l'expiration, pendant que la tubérosité costale se déplace en bas et en dedans, la tête costale se meut en haut et en dehors. Lors de l'inspiration, le mouvement inverse est limité.

- Le corps de la côte est effacé ;
- Le bord inférieur a tourné en dedans ;
- Le bord supérieur a tourné en dehors ;
- L'espace intercostal sus-jacent est plus grand ;
- L'espace intercostal sous-jacent est réduit ;
- L'arc costal ne se latéralise pas ou peu en dehors ;
- L'angle costal postérieur ne s'élève pas ou peu.

B — DESCRIPTION

— Le patient est couché en décubitus latéral gauche et l'ostéopathe se tient en bout de table.

— Le bras droit du sujet épouse sa joue droite et pend derrière sa tête.

— Un coussin est placé sous l'hémi-thorax gauche du patient.

— Les genoux du praticien immobilisent, en bout de table, l'avant-bras droit du sujet.

— Les doigts de la main gauche de l'ostéopathe crochètent l'arc costal antérieur de la côte concernée.

— Le majeur et l'annulaire de sa main droite saisissent l'arc costal postérieur de la côte en lésion.

— Pendant que le sujet inspire et sollicite ainsi la traction, vers la tête, des faisceaux inférieurs du muscle grand dentelé, les deux mains du praticien tirent la côte en lésion vers lui, maintient cette position pendant l'expiration du patient et réitère plusieurs fois cette manœuvre, en exploitant successivement l'amplitude acquise.

Normalisation d'une lésion en expiration, du type « anse de seau » de la 7e côte droite

C — REMARQUES

— Dans cette lésion, l'axe du mouvement est antéro-postérieur.

— Cette technique utilise la force musculaire des faisceaux inférieurs du muscle grand dentelé.

— Cette lésion se rencontre entre la 3e et la 10e côte, mais plus souvent de la 7e à la 10e côte où n'existe que le mouvement du type « anse de seau ».

— Pour la normalisation des lésions du type « anse de seau » l'ostéopathe devra rechercher « le point neutre », dans la moitié postérieure de la côte.

XIV — TECHNIQUE DE NORMALISATION D'UNE LÉSION DU TYPE « ANSE DE SEAU » DES 7e, 8e, 9e ET 10e COTES DROITES, EN EXPIRATION

A — DIAGNOSTIC

La lésion en expiration du type « anse de seau » se caractérise par une restriction de mobilité en inspiration.

Lors de l'expiration, pendant que la tubérosité costale se déplace en bas et en dedans, la tête costale se meut en haut et en dehors. Lors de l'inspiration, le mouvement inverse est limité.

- Le corps de la côte est effacé ;
- Le bord inférieur a tourné en dedans ;
- Le bord supérieur a tourné en dehors ;
- L'espace intercostal sus-jacent est plus grand ;
- L'espace intercostal sous-jacent est réduit ;
- L'arc costal ne se latéralise pas ou peu en dehors ;
- L'angle costal postérieur ne s'élève pas ou peu.

Pour la normalisation, l'ostéopathe devra rechercher le « point neutre », dans la moitié postérieure de la côte.

B — DESCRIPTION

— Le patient est assis au bord de la table, les jambes pendantes. Son avant-bras droit repose sur sa tête.

— L'ostéopathe se tient derrière le sujet. Sa main gauche saisit le coude droit du sujet et son avant-bras s'applique sur son front.

— Le praticien fait corps avec le patient. Son genou gauche cale son bassin et il imprime au buste du sujet une inclinaison latérale droite passive, lui permettant de relâcher les côtes concernées et de prendre un contact précis.

— L'annulaire et le majeur de la main droite de l'ostéopathe prennent un contact précis, dans la moitié postérieure de la côte incriminée, au point neutre.

— Le praticien tire la côte en lésion vers le haut et maintient cette traction en inspiration pendant qu'il incline latéralement et passivement le buste du patient du côté gauche. Cette traction est également maintenue pendant la phase expiratoire.

— L'ostéopathe répète plusieurs fois cette manœuvre, en exploitant successivement l'amplitude acquise.

L'annulaire et le majeur prennent un contact précis dans la moitié postérieure de la 8e côte droite

Normalisation d'une lésion en expiration, du type « anse de seau » de la 8e côte droite

C — REMARQUES

— L'axe du mouvement est antéro-postérieur.

— Cette lésion se rencontre entre la 3e et la 10e côte, mais plus souvent de la 7e à la 10e côte où n'existe que le mouvement du type « anse de seau ».

XV — TECHNIQUE DE NORMALISATION DES 4e, 5e, 6e, 7e, 8e, 9e ET 10e COTES DROITES (W.G. Sutherland)

A — DESCRIPTION

— Le patient est assis au bord de la table, jambes pendantes.

— L'ostéopathe se tient du côté en lésion, à droite.

— Le majeur de la main droite du praticien prend un contact avec l'extrémité antérieure de la côte concernée, près de sa jonction sterno-costale. Le majeur de sa main gauche s'applique sur l'angle costal postérieur de la côte en lésion, près de l'articulation costo-transversaire.

Technique de normalisation « W.G. SUTHERLAND »
pour les 4e, 5e, 6e, 7e, 8e et 10e côtes droites (arc antérieur)

— Les deux mains de l'ostéopathe se réunissent latéralement par le contact des pouces et épousent le corps de la côte en lésion.

— Le praticien demande au sujet d'incliner latéralement son buste à droite, jusqu'à ce que ses deux mains perçoivent le mouvement. Il demande ensuite au patient de maintenir cette inclinaison latérale et d'effectuer une rotation lente et progressive de son buste, de droite à gauche, jusqu'au point de « tension idéale », pendant que le majeur de la main droite de l'ostéopathe empêche la côte en lésion de se mouvoir antérieurement.

Technique de normalisation « W.G. SUTHERLAND »
pour les 4e, 5e, 6e, 7e, 8e, 9e et 10e côtes droites (arc postérieur)

— Une fois ce point de « tension idéale » btenu, le praticien demande alors au sujet d'inspirer puis d'expirer profondément pour obtenir la restauration globale du jeu articulaire.

B — REMARQUES

— Cette technique semble ne pas tenir compte des mouvements du type « bras de pompe » et « anse de seau » qui, en s'exagérant, entraînent des lésions correspondantes :

— Les 4e, 5e et 6e côtes peuvent effectuer :

• soit un mouvement du type « bras de pompe », augmentant le diamètre thoracique antéro-postérieur ;

• soit des mouvements du type « bras de pompe » et « anse de seau », augmentant les diamètres thoraciques antéro-postérieur et transversal.

• soit un mouvement du type « anse de seau », augmentant le diamètre thoracique transversal.

— Les 7e, 8e, 9e et 10e côtes réalisent un mouvement du type « anse de seau », augmentant le diamètre thoracique transversal.

— Le degré d'inclinaison latérale et de rotation du buste est fonction du niveau costal à normaliser. Plus la côte à normaliser est basse et plus l'inclinaison latérale et la rotation seront importantes.

— La position de « tension idéale » est celle dans laquelle la côte ne subit plus de contrainte, de traction, de tension et où elle « flotte ».

— Cette technique peut être considérée comme « globale ». Cependant, il est indéniable que depuis 1949, date de la publication de ces techniques dans le Year Book de l'American Academy of Osteopathy, de nombreux progrès ont été effectués, tant en France qu'à l'étranger, dans le domaine de la physiologie articulaire, en l'occurence costale.

XVI — TECHNIQUE DE NORMALISATION D'UNE LÉSION INTER-CHONDRALE DES 8e, 9e ET 10e CARTILAGES COSTAUX DROITS

A — DIAGNOSTIC

Les extrémités internes des 8e, 9e et 10e côtes n'atteignent pas le sternum. Elles sont taillées en biseau sur leur bord supérieur et se fixent sur le bord inférieur du cartilage sus-jacent auquel elles sont unies par du tissu fibreux encore appelé « ligaments inter-chondroïdes de SEBILLOT ».

Ces lésions inter-chondrales sont souvent dues à un traumatisme ou à une technique de pompage diaphragmatique trop brutale. Ces lésions se rencontrent plus fréquemment chez les personnes âgées, par suite de la perte d'élasticité des cartilages costaux.

Il s'agit d'un chevauchement du cartilage inférieur sur le cartilage sus-jacent, à même d'irriter le nerf intercostal correspondant et de donner lieu à une symptômatologie douloureuse majorée par la respiration, les mouvements d'inclinaison latérale du buste, le repos en décubitus latéral, le port unilatéral de charges lourdes ou encore l'élévation supérieure du bras.

Pour normaliser ces lésions inter-chondrales, l'ostéopathe devra prendre un contact précis, non pas sur la moitié postérieure de la côte, mais sur l'extrémité antérieure, au niveau de l'articulation inter-chondrale en cause.

B — DESCRIPTION

— Le patient est assis au bord de la table, les jambes pendantes. Son avant-bras droit repose sur sa tête.

— L'ostéopathe se place derrière le sujet. Sa main gauche saisit le coude droit du patient et son avant-bras s'applique sur son front.

— Le praticien fait corps avec le sujet, cale son bassin avec son genou gauche et imprime au buste du patient une inclinaison latérale droite passive, lui permettant de relâcher l'articulation inter-chondrale concernée et de prendre un contact précis.

— Le pouce de la main droite de l'ostéopathe s'appuie sur le bord supérieur du cartilage costal ayant chevauché le sus-jacent.

— Le pouce du praticien exerce alors une pression constante vers le bas et la maintient pendant que le sujet inspire profondément et que le praticien redresse son buste. La pression du pouce est maintenue pendant toute l'inspiration et se poursuit pendant l'expiration.

— L'ostéopathe répète cette manœuvre plusieurs fois.

Normalisation d'une lésion inter-chondrale
des 8e, 9e et 10e cartilages costaux (1er temps)

Normalisation d'une lésion inter-chondrale
des 8e, 9e et 10e cartilages costaux (2e temps)

XVII — TECHNIQUE DE NORMALISATION D'UNE LÉSION EN INSPIRATION DES 11e ET 12e COTES GAUCHES

A — DIAGNOSTIC

Leurs mouvements ne peuvent pas être décrits comme « bras de pompe » ou « anse de seau » et n'ont pas, de ce fait, d'incidence sur les diamètres thoraciques transversal et antéro-postérieur.

La lésion en inspiration se caractérise par une restriction de mobilité en expiration.

B — DESCRIPTION

— Le patient est couché en procubitus. Sa tête repose dans la gouttière de la têtière. Ses pieds sont légèrement surélevés pour relâcher sa région dorso-lombaire. Son bras gauche est allongé sur la table, le long de son corps. Son bassin est déplacé de gauche à droite, afin de relâcher la région costale inférieure gauche.

— L'ostéopathe se tient du côté opposé à la lésion, à droite.

— Pendant que l'éminence hypothénar de la main droite du praticien prend un contact précis sur l'angle de la côte en lésion, sa main gauche empaume l'épine iliaque antéro-supérieure gauche du sujet.

— L'éminence hypothénar droite de l'ostéopathe pousse l'angle de la côte vers les pieds du patient et latéralement en dedans, pendant que sa main gauche tire l'épine iliaque antéro-supérieure gauche du sujet en dedans et en haut, afin de réduire le « slack ».

— La normalisation réalise un « couple ».

— Lorsque le « slack » est réduit, le praticien demande au patient d'inspirer et d'expirer profondément et lentement. En fin d'expiration, l'éminence hypothénar droite de l'ostéopathe exerce une poussée brève, rapide et de courte amplitude, dirigée vers le bas et latéralement en dedans, sur l'angle de la côte en lésion, pendant que sa main gauche tire l'épine iliaque antéro-supérieure gauche du sujet en haut, en dedans et légèrement vers la tête.

Normalisation d'une lésion en inspiration de la 12e côte gauche

C — REMARQUES

— Comme dans toute normalisation, le praticien doit « couvrir sa manœuvre » et utiliser au mieux le poids de son corps.

— Les 11e et 12e côtes ne s'articulent qu'avec les corps vertébraux correspondants. Elles ne s'articulent pas avec les apophyses transverses correspondantes.

— Les muscles inspirateurs : diaphragme, petit dentelé postérieur et inférieur et sur-costaux, doivent être préalablement testés et normalisés si besoin.

— Les 11e et 12e côtes peuvent représenter une lésion secondaire consécutive à une restriction de mobilité vertébrale dorso-lombaire :

L.P.	→	**Ph. Lés.**	→	**L.S.**
Restriction de mobilité dorso-lombaire.		Tensions musculo-ligamentaires.		11e ou 12e côte en inspiration

XVIII — TECHNIQUE DE NORMALISATION D'UNE LÉSION EN EXPIRATION DES 11e ET 12e COTES GAUCHES

(The Institute for Continuing Education in Osteopathic Principles)

A — DIAGNOSTIC

Leurs mouvements ne peuvent pas être décrits comme « bras de pompe » ou « anse de seau » et n'ont pas, de ce fait, d'incidence sur les diamètres thoraciques transversal et antéro-postérieur.

La lésion en expiration se caractérise par une restriction de mobilité en inspiration.

B — DESCRIPTION

— Le patient est couché en procubitus. Sa tête repose dans la gouttière de la têtière. Ses pieds sont légèrement surélevés pour relâcher sa région dorso-lombaire.

— L'ostéopathe se tient du côté opposé à la lésion, à droite.

— Le bras gauche du sujet est replié de telle sorte que son avant-bras recouvre le vertex.

— Pendant que l'éminence hypothénar de la main droite du praticien prend un contact précis sous l'angle de la côte en lésion, sa main gauche empaume l'épine iliaque antéro-supérieure gauche du patient.

— L'éminence hypothénar de l'ostéopathe pousse l'angle de la côte vers la tête du sujet et latéralement en dehors,pendant que sa main gauche tire l'épine iliaque antéro-supérieure gauche du patient en haut, en dedans et vers les pieds, afin de réduire le « slack ».

— La normalisation consiste à réaliser un mouvement de « traction-séparation ».

. Normalisation d'une lésion en expiration de la 11e côte gauche

Première modalité

Lorsque le « slack » est réduit, le praticien demande au sujet d'inspirer et d'expirer profondément et lentement.

L'ostéopathe maintient une traction constante de ses deux mains pendant l'inspiration et réitère cette manœuvre, en exploitant successivement l'amplitude acquise.

Deuxième modalité

En fin d'expiration, le praticien peut ajouter une poussée brève, rapide et de courte amplitude, dirigée vers le haut et latéralement en dehors, sur l'angle de la côte en lésion.

Troisième modalité

Lorsque le « slack » est réduit, l'ostéopathe peut utiliser l'effet de la technique de normalisation musculaire du carré des lombes,en demandant au patient d'abaisser son épine iliaque antéro-supérieure gauche vers la table contre sa résistance.

Cette modalité est isométrique et peut être répétée plusieurs fois, en exploitant successivement l'amplitude acquise.

C — REMARQUES

— Les 11e et 12e côtes ne s'articulent qu'avec les corps vertébraux correspondants. Elles ne s'articulent pas avec les apophyses transverses correspondantes.

— Les muscles expirateurs : petit oblique et carré des lombes doivent être préalablement testés et normalisés si besoin.

— Les 11e et 12e côtes peuvent représenter une lésion secondaire, consécutive à une restriction de mobilité vertébrale dorso-lombaire :

L.P.	→	**Ph. Lés.**	→	**L.S.**
Restriction de mobilité dorso-lombaire.		Tensions musculo-ligamentaires.		11e ou 12e côte en expiration

— La 12e côte peut représenter une lésion secondaire en expiration, consécutive à une lésion primaire pelvienne ayant entraîné une contracture du muscle carré des lombes :

L.P	→	**Ph. Lés.**	→	**L.S.**
Pelvienne.		Contracture du carré des lombes.		Lésion de la 12e côte en expiration.

XIX — TECHNIQUE DE NORMALISATION EN « SPHINX » D'UNE LÉSION EN EXPIRATION DES 11e ET 12e COTES GAUCHES

A — DIAGNOSTIC

Leurs mouvements ne peuvent pas être décrits comme « bras de pompe » ou « anse de seau » et n'ont pas, de ce fait, d'incidence sur les diamètres thoraciques transversal et antéro-postérieur.

La lésion en expiration se caractérise par une restriction de mobilité en inspiration.

B — DESCRIPTION

— Le buste du patient est en appui sur ses avant-bras, à la manière d'un sphinx. Sa tête est détendue et ses pieds sont légèrement surélevés afin de relâcher sa région dorso-lombaire. Cette position majore l'ensellure lombaire.

— L'ostéopathe se tient du côté opposé à la lésion, à droite. Sa main gauche saisit les deux chevilles réunies du sujet, pendant que l'éminence hypothénar de sa main droite prend un contact précis sous l'angle de la côte en lésion.

— L'éminence hypothénar de la main droite du praticien pousse l'angle de la côte vers la tête du patient et latéralement en dehors, pendant que sa main gauche maintient les deux chevilles en traction.

— La normalisation réalise un mouvement de « traction-séparation ».

— L'ostéopathe demande au sujet d'inspirer puis d'expirer profondément. Pendant l'expiration, le praticien, à l'aide de ses deux mains, réduit le « slack » et, en fin d'expiration, exerce une poussée brève, rapide et de courte amplitude, dirigée vers le haut et latéralement en dehors, sous l'angle de la côte en lésion, à l'aide de l'éminence hypothénar de sa main droite.

Normalisation en « sphinx » d'une lésion en expiration de la 11e côte gauche

C — REMARQUES

— Comme dans toute normalisation, le praticien doit « couvrir » sa manœuvre » et utiliser au mieux le poids de son corps.

— Les 11e et 12e côtes ne s'articulent qu'avec les corps vertébraux correspondants. Elles ne s'articulent pas avec les apophyses transverses correspondantes.

— Les muscles expirateurs : petit oblique et carré des lombes, doivent être préalablement testés et normalisés si besoin.

— Les 11e et 12e côtes peuvent représenter une lésion secondaire consécutive à une restriction de mobilité vertébrale dorso-lombaire :

L.P.	→	**Ph. Lés.**	→	**L.S.**
Restriction de mobilité dorso-lombaire.		Tensions musculo-ligamentaires.		Lésion des 11e ou 12e côte en expiration.

— La 12e côte peut représenter une lésion secondaire en expiration, consécutive à une lésion primaire pelvienne ayant entraîné une contracture du muscle carré des lombes :

L.P Pelvienne.	→	**Ph. Lés.** Contracture du carré des lombes.	→	**L.S.** Lésion de la 12e côte en expiration.

XX — TECHNIQUE DE NORMALISATION DES 11e ET 12e COTES FLOTTANTES DROITES (W.G. Sutherland)

A — DESCRIPTION

— Le patient est assis au bord de la table, jambes pendantes.

— L'ostéopathe se tient du côté en lésion, à droite.

— Le majeur de la main droite du praticien prend un contact latéralement avec l'extrémité antérieure de la côte flottante concernée. Le majeur de sa main gauche s'applique sur l'arc postérieur de la côte en lésion, près de l'articulation costo-vertébrale.

— Les deux mains de l'ostéopathe se réunissent, postéro-latéralement, au niveau des pouces et épousent l'arc postéro-latéral de la côte incriminée.

— Le praticien demande au sujet d'incliner latéralement son buste à droite, jusqu'à ce que ses deux mains perçoivent le mouvement. Il demande ensuite au patient de maintenir cette inclinaison latérale et d'effectuer une rotation lente et progressive de son buste, de droite à gauche, jusqu'au point de « tension idéale », pendant que la main droite de l'ostéopathe empêche la côte en lésion de se mouvoir antérieurement.

— Une fois ce point de « tension idéale » obtenu, le praticien demande alors au sujet d'inspirer puis d'expirer profondément pour obtenir la restauration globale du jeu articulaire.



Technique de normalisation « W.G. SUTHERLAND »
pour les 11e et 12e côtes flottantes droites

B — REMARQUES

— Les mouvements des 11e et 12e côtes ne peuvent pas être décrits comme des mouvements du type « bras de pompe » ou « anse de seau » et, de ce fait, n'interviennent pas dans les diamètres thoraciques antéro-postérieur et transversal.

Cependant, les 11e et 12e côtes peuvent faire l'objet d'une lésion en inspiration ou en expiration et il n'en est pas tenu compte dans cette technique qui apparaît, encore une fois, « globale ».

— Il faut se souvenir que les 11e et 12e côtes ne s'articulent qu'avec les corps vertébraux correspondants. Elles ne s'articulent pas avec les apophyses transverses correspondantes.

— Le degré d'inclinaison latérale et de rotation du buste est fonction du niveau costal à normaliser. Plus la côte à normaliser est basse et plus l'inclinaison latérale et la rotation seront importantes.

— La position de « tension idéale » est celle dans laquelle la côte ne subit plus de contrainte, de traction, de tension et où elle « flotte ».

— Cette technique peut être considérée comme « globale ». Cependant, il est indéniable que depuis 1949, date de la publication de ces techniques dans le Year Book de l'American Academy of Osteopathy, de nombreux progrès ont été effectués, tant en France qu'à l'étranger, dans le domaine de la physiologie articulaire, en l'occurence costale.

XXI — TECHNIQUE GLOBALE DE NORMALISATION COSTALE A GAUCHE

(The Institute for Continuing Education in Osteopathic Principles)

Cette technique peut être pratiquée après toute normalisation costale spécifique.

Cette technique peut également rendre d'appréciables services lorsqu'il s'agit de patients hospitalisés, victimes d'un décubitus prolongé, afin de lutter contre les phénomènes de stase et permettre à l'organisme de réagir favorablement.

A — DESCRIPTION

— Le patient est confortablement allongé en décubitus dorsal.

— Un coussin est installé sous ses creux poplités afin de permettre un meilleur relâchement général. Sa tête est en rotation vers la droite.

Normalisation costale globale (angles costaux postérieurs)

— L'ostéopathe se place du côté gauche. La paume de sa main gauche s'infiltre sous l'hémi-thorax gauche du sujet et les pulpes de ses doigts entrent en contact avec les angles costaux. La paume de sa main droite saisit l'épaule gauche du patient dont le coude est immobilisé sous l'aisselle du praticien.

— Pendant que l'ostéopathe utilise le coude du sujet comme levier, les pulpes des doigts de ses deux mains soulèvent les angles costaux concernés.

— Toutes les côtes peuvent être ainsi traitées, à droite comme à gauche, en commençant de haut en bas.

XXII — TECHNIQUE GLOBALE DE NORMALISATION COSTALE
(The Institute for Continuing Education in Osteopathic Principles)

A — DESCRIPTION

— Le patient est assis sur un tabouret. Ses bras sont croisés et il s'appuie, détendu, sur l'ostéopathe qui se tient debout, en face de lui.

— Les bras du praticien entourent le buste du sujet et les pulpes de ses doigts entrent en contact avec les angles costaux concernés, à droite comme à gauche.

— L'ostéopathe demande au patient d'inspirer puis d'expirer lentement et profondément. Pendant l'expiration, les pulpes de ses doigts exercent une pression dirigée vers lui et latéralement en dehors sur les angles costaux, en comprimant modérément le buste du sujet.

Normalisation costale globale (bras croisés)

— **Une première variante** consiste à déporter le patient latéralement sur l'épaule droite du praticien, puis sur son épaule gauche pour aérer alternativement les angles costaux gauches et droits.

Normalisation costale globale (bras croisés par côté)

— **Une deuxième variante** consiste à demander au sujet d'élever ses deux bras au-dessus de sa tête et de les appuyer, tantôt sur l'épaule droite, tantôt sur l'épaule gauche de l'ostéopathe.

Normalisation costale globale (bras élevés)

CHAPITRE XX

ANATOMIE DE LA COLONNE CERVICALE

I — LA VERTEBRE CERVICALE TYPE

Les vertèbres cervicales sont au nombre de 7 ; l'ensemble formant le rachis cervical.

Les vertèbres cervicales sont superposées et désignées de haut en bas sous le nom de :

- 1ere cervicale ou Atlas
- 2e cervicale ou AXIS
- 3e cervicale
- 4e cervicale
- 5e cervicale
- 6e cervicale
- 7e cervicale

Morphologiquement, on distingue deux types de vertèbres cervicales :

- la vertèbre cervicale type qui comprend les vertèbres moyennes : C 3, C 4, C 5 et C 6.
- les vertèbres cervicales à caractères spéciaux qui sont les vertèbres extrèmes : C 1, C 2, C 6 et C 7.

A — LE CORPS VERTEBRAL

Il est de petite dimension, moins volumineux que le corps des autres vertèbres. Sa forme est cubique, allongée transversalement, épaisse et très large.

Il présente 6 faces :

- une face antérieure,
- une face postérieure,
- une face supérieure,
- une face inférieure,
- deux faces latérales.

1 — La face supérieure :

Elle est concave transversalement, plane d'avant en arrière, relevée sur ses parties latérales par la présence de deux

apophyses implantées sur le corps vertébral : « les apophyses semi-lunaires ou crochets ».

Ces apophyses semi-lunaires présentent la forme d'une crête antéro-postérieure et sont disposées sur les bords latéraux de la face supérieure.

La face interne, axiale, des crochets est oblique en haut et en dehors. Elle continue la face supérieure du corps vertébral et répond au disque intervertébral et aux échancrures latérales du corps de la vertèbre sus-jacente.

La face externe des crochets, verticale, rugueuse, est creusée d'une gouttière verticale qui répond au passage de l'artère vertébrale.

2 — La face inférieure

Cette face présente deux échancrures latérales qui correspondent aux crochets de la vertèbre sous-jacente ; ce qui lui donne, transversalement, une forme convexe en bas.

Dans le sens antéro-postérieur, cette face est fortement concave en bas car elle est limitée en avant et en arrière par deux bords mousses, dont l'antérieur descend plus bas que le postérieur. Ce bord antérieur porte le nom de « rostre » (rostrum = bec), lequel vient recouvrir le bord supérieur de la vertèbre sous-jacente.

Dans l'ensemble, la face inférieure présente la forme d'une selle convexe transversalement et concave d'avant en arrière.

3 — La surface circonférencielle

La surface circonférencielle représente les quatre autres faces du corps vertébral :

- une antérieure,
- une postérieure,
- deux latérales.

- La face antérieure du corps vertébral :

Elle est quadrilatère et d'autant plus large qu'on la considère sur une vertèbre plus basse. Elle est convexe transversalement, concave d'avant en arrière et donne insertion, au centre, au

ligament vertébral commun antérieur et, latéralement, au muscle long du cou.

- La face postérieure du corps vertébral:

Cette face donne insertion au ligament vertébral commun postérieur.

- Les faces latérales :

Sur chaque face latérale s'implante la racine antérieure de l'apophyse transverse et du pédicule. Entre ces deux formations, la face latérale est excavée en une gouttière destinée au passage de l'artère vertébrale.

B — LES PÉDICULES

Ils sont très courts (5 mm), aplatis transversalement, dirigés obliquement en arrière, en dehors et implantés à l'union de la face postérieure et des faces latérales du corps vertébral.

1) — Leur partie antéro-externe

Contribue à la formation du trou transversaire en avant et sert de base d'implantation à la racine postérieure de l'apophyse transverse en arrière.

2) — Leur partie postéro-interne

Forme la paroi latérale du trou vertébral.

3) — Leurs bords supérieur et inférieur

Ceux-ci sont épais, échancrés et limitent, avec les pédicules des vertèbres voisines, les trous de conjugaison.

C — LES LAMES

Les lames des vertèbres cervicales sont les plus minces de toutes les vertèbres.

De forme quadrilatère, mais plus larges que hautes, dirigées obliquement en bas et en arrière, elles s'imbriquent les unes dans les autres à la manière des tuiles d'un toit.

1) — La face antérieure

Elle regarde en avant et en dedans, contribue à former la paroi postérieure du canal rachidien et présente, à sa partie moyenne, une crête transversale qui donne insertion au ligament jaune.

2) — La face postérieure

Elle regarde en arrière, en dehors et correspond à la gouttière vertébrale.

3) — Le bord supérieur

Ce bord donne insertion au ligament jaune.

4) — Le bord inférieur

Il répond à la face postérieure de la lame sous-jacente.

5) — Les extrémités internes ou postéro-internes

Elles se réunissent sur la ligne médiane pour se fusionner avec la base de l'apophyse épineuse.

6) — Les extrémités externes.

Elles se fusionnent à la masse des apophyses articulaires.

D — L'APOPHYSE ÉPINEUSE

L'apophyse épineuse est courte, large, plus large en avant qu'en arrière, légèrement inclinée en bas, en arrière et présente, en coupe, deux versants en forme de toit triangulaire à base inférieure.

On lui distingue :

1) — Une face inférieure

Cette face est excavée en gouttière au fond de laquelle s'insère le ligament inter-épineux.

Elle répond au bord supérieur de l'apophyse épineuse sous-jacente.

VERTEBRE CERVICALE TYPE

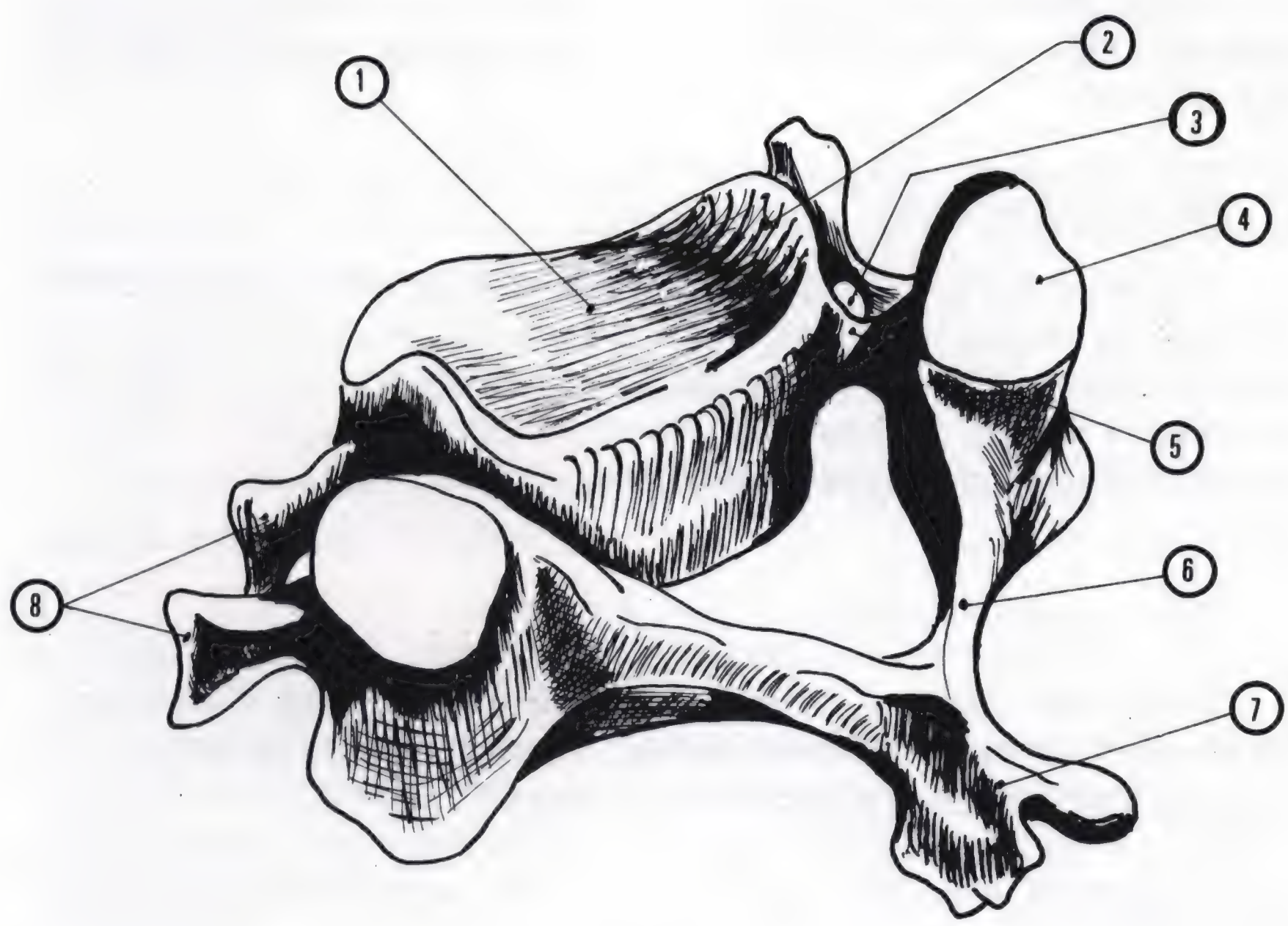

1. Corps vertébral
2. Apophyse unciforme
3. Trou de conjugaison
4. Facette articulaire supérieure
5. Pédicule
6. Lame
7. Apophyse épineuse bifide
8. Les deux racines de l'apophyse transverse

(I.A. KAPANDJI)

2) — Deux faces latérales

Elles regardent en dehors, en haut et donnent insertion aux muscles inter-épineux du cou, transversaires épineux et semi-épineux.

3) — Un bord supérieur

Il bifurque à sa partie postérieure et, dans l'extension de la tête, se loge dans la gouttière de la face inférieure de la vertébre sus-jacente.

4) — Un sommet

Le caractère bi-tuberculeux est une des caractéristiques de la vertèbre cervicale type. Les deux tubercules, souvent inégaux et asymétriques, sont séparés par une échancrure au fond de laquelle s'insère le ligament cervical postérieur ou « septum nuchal » ; lequel correspond aux ligaments sur-épineux.

E — LES APOPHYSES TRANSVERSES

Elles sont courtes, larges,creusées en gouttière à leur face supérieure, situées transversalement de chaque côté du corps vertébral, en avant des apophyses articulaires.

Elles sont implantées par deux racines, une antérieure et une postérieure.

1) — La racine antérieure

Encore appelée « apophyse costiforme », elle nait sur la face latérale du corps vertébral, en avant des pédicules.

Sa face antérieure est concave transversalement.

Son bord supérieur donne insertion aux muscles inter-transversaires antérieurs du cou.

2) — La racine postérieure

Elle nait sur le pédicule et sur la masse des apophyses articulaires.

Sa face postérieure donne insertion au grand complexius et aux muscles transversaires épineux.

Son bord supérieur donne insertion aux muscles inter-transversaires postérieurs du cou.

3) — Entre les deux racines

La base de l'apophyse transverse est percée d'un orifice cicu-laire ou ovalaire : c'est le trou transversaire dans lequel s'engagent les vaisseaux vertébraux et le nerf vertébral de François FRANK.

4) — Les deux racines sont réunies à leur extrémité externe par un pont osseux dont la face supérieure est creusée d'une gout-tière où repose le nerf rachidien.

5) — Le trou ou canal transversaire

Il est compris entre les deux racines, le corps vertébral, le pédicule et le pont osseux.

6) — La face supérieure de l'apophyse transverse

Cette face est creusée d'une gouttière oblique en bas et en dehors : c'est la gouttière transversaire dans laquelle se loge le nerf cervical correspondant. Cette gouttière fait suite à l'échan-crure du bord supérieur du pédicule et elle est d'autant plus large qu'elle est considérée sur une vertèbre plus inférieure.

7) — Le sommet

Le sommet ou extrémité externe de l'apophyse transverse se termine par deux tubercules bien distincts : l'un antérieur et l'autre postérieur.

Ces tubercules sont situés de part et d'autre d'une échancrure qui correspond à l'extrémité externe de la gouttière transversaire.

Sur le tubercule antérieur s'insèrent :

- le long du cou,
- le grand droit antérieur de la tête,
- le scalène moyen,
- le scalène antérieur pour C 3, C 4, C 5 et C 6.

Sur le tubercule postérieur s'insèrent :

- Le scalène postérieur, pour C 4, C 5, C 6.'
- L'angulaire de l'omoplate pour C 3, C 4, C 5.

En dedans du tubercule postérieur, sur la racine postérieure s'insèrent :

- le transversaire du cou, pour C 3, C 4, C 5 et C 6,
- le petit conplexius pour C 4, C 5, C 6 et C 7,
- le muscle cervical ou « cervicalis ascendens » ou encore partie cervicale de l'ilio-costal, pour C 4, C 5, C 6 et C 7.

8) — Le bord inférieur

Ce bord donne insertion aux muscles inter-transversaires antérieur et postérieur.

F — LES APOPHYSES ARTICULAIRES

Elles sont situées à la jonction de la lame et du pédicule et forment une colonnette osseuse oblique en bas et en arrière. Chaque colonnette supporte, en haut et en bas, une facette articulaire de forme ovalaire et taillée en biseau : la facette articulaire supérieure regarde en arrière et en haut et la facette articulaire inférieure regarde en avant et en bas (elle est postérieure à la supérieure).

Sur la face externe de l'apophyse articulaire, s'insère le muscle grand complexius pour C 4, C 5, C 6 et C 7.

G — LE CANAL VERTEBRAL

Le trou vertébral est large, triangulaire à base antérieure.

II — L'ATLAS

La première des vertèbres cervicales porte le nom d'ATLAS parce qu'elle supporte la tête, de la même façon que, selon la légende, le géant Atlas supportait le monde. C'est une vertèbre considérablement modifiée dont la morphologie ne ressemble que fort peu à celle d'une vertèbre type.

l'atlas présente la forme d'un anneau, étiré transversalement, surmontant la colonne vertébrale et débordant transversalement toutes les autres vertèbres cervicales, à l'exception de C 7.

L'atlas s'articule, à sa partie supérieure, avec les condyles occipitaux, formant l'articulation occipito-atloïdienne.

L'atlas s'articule, à sa partie inférieure, avec l'axis, formant l'articulation atloïdo-axoïdienne.

L'atlas est constitué :

— par deux colonnes osseuses appelées « masses latérales », situées de part et d'autre du trou vertébral et réunies entre elles, en avant et en arrière, par deux arcs osseux.

— par deux arcs osseux : les arcs antérieur et postérieur.

— par deux apophyses transverses qui se détachent en dehors des masses latérales.

Les arcs antérieur et postérieur et les masses latérales contribuent à circonscrire le trou vertébral.

L'atlas ne présente pas de corps vertébral.

A — LES MASSES LATÉRALES

Ce sont deux petites masses osseuses, aplaties de haut en bas, dirigées obliquement en avant et en dedans et présentant six faces :

— la face supérieure,
— la face inférieure,
— la face antérieure,
— la face postérieure,
— la face interne,
— la face externe.

1 — La face supérieure

Elle présente une facette articulaire : la cavité glénoïde de l'atlas qui s'articule avec le condyle occipital.

La cavité glénoïde de l'atlas est allongée dans un axe oblique en avant, en dedans et en bas, regardant en dedans et en haut, fortement concave d'avant en arrière, peu concave transversalement, elliptique ou réniforme à hile interne, dessinant parfois un « S » italique suivant son grand axe. Elle est quelquefois rétrécie un peu en arrière de sa partie moyenne par deux échancrures latérales ; ce qui lui donne l'aspect d'une semelle. Cette région est parfois divisée en deux parties par un sillon perpendiculaire.

La cavité glénoïde est circonscrite par un bord tranchant ; ce bord étant séparé du reste des masses latérales par un sillon dans lequel s'insère la capsule occipito-atloïdienne.

En arrière de l'extrémité postérieure de la cavité glénoïde, se trouve une depression transversale, transformée en gouttière pour le passage de la portion horizontale de l'artère vertébrale.

2 — La face inférieure

Elle présente une facette articulaire : la facette axoïdienne de l'atlas, articulaire avec la facette antéro-supérieure de l'axis.

Elle est ovalaire, à grosse extrémité postéro-externe, à grand axe oblique en avant et en dedans, plane ou légèrement concave transversalement, convexe d'avant en arrière et regardant en bas et en dedans.

3) — La face externe

Elle est plus haute et plus longue que la face interne. Elle supporte les racines de l'apophyse transverse.

A sa partie antérieure, elle donne insertion au muscle petit droit antérieur de la tête.

4) — La face interne

A sa partie antérieure, près de l'origine de l'arc antérieur, elle présente un gros tubercule : le tubercule sous-glénoïdien.

Ce tubercule donne insertion au ligament transverse de l'atlas.

A sa partie postérieure, cette face donne insertion au ligament latéral inférieur d'ARNOLD de l'articulation atloïdo-axoïdienne.

5) — La face inférieure

Elle donne implantation à l'arc antérieur.

6) — La face postérieure

Sur cette face s'attache l'arc postérieur.

A sa partie supérieure, elle présente une gouttière en rapport avec l'artère vertébrale.

B — L'ARC ANTÉRIEUR

Il est arqué, convexe en avant, aplati d'avant en arrière, disposé en arc-boutant sur les faces antérieures des masses latérales sur lesquelles il s'implante.

On lui distingue deux faces, l'une antérieure, l'autre postérieure et deux bords, l'un supérieur et l'autre inférieur.

1 — La face antérieure

Elle est convexe et présente :

— Sur la ligne médiane, un gros tubercule : le tubercule antérieur de l'atlas. Ce tubercule présente une crête et deux versants.

— Sur la crête de ce tubercule s'insère le ligament vertébral commun antérieur.

— Sur les deux versants de ce tubercule, s'insèrent les muscles long du cou.

2) — La face postérieure

Elle est concave et présente en son milieu une surface articulaire concave, élliptique, à grand axe transversal : c'est la « fovea dentis » répondant à la facette articulaire antérieure de l'apophyse odontoïde de l'axis avec laquelle elle s'articule.

3) — Le bord supérieur

Il donne insertion au ligament occipito-atloïdien antérieur.

4) — Le bord antérieur

Il donne insertion au ligament atloïdo-axoïdien antérieur.

C — L'ARC POSTÉRIEUR

Il décrit une courbe fortement convexe en arrière et il réunit les faces postérieures des masses latérales.

1) — La face antérieure

Elle répond à la paroi postérieure du trou vertébral.

2) — La face postérieure

Elle présente, à sa partie médiane, le tubercule postérieur de l'atlas qui donne insertion :

— En son milieu, au ligament cervical postérieur, encore appelé « septum nuchal ».

— Latéralement, au muscle petit droit postérieur de la tête.

3 — Le bord supérieur

Il donne insertion au ligament occipito-atloïdien postérieur.

4) — Le bord inférieur

Il donne insertion au ligament atloïdo-axoïdien postérieur.

Sur les segments latéraux de l'arc postérieur, immédiatement en arrière des masses latérales, sur leur face supérieure, se trouve une gouttière où passent :

- l'artère vertébrale
- et le 1er nerf cervical (branche postérieure).

D — LES APOPHYSES TRANSVERSES

Elles naissent par deux racines de la face externe des masses latérales. Les deux racines se réunissent en dehors et limitent,

Vue postérieure

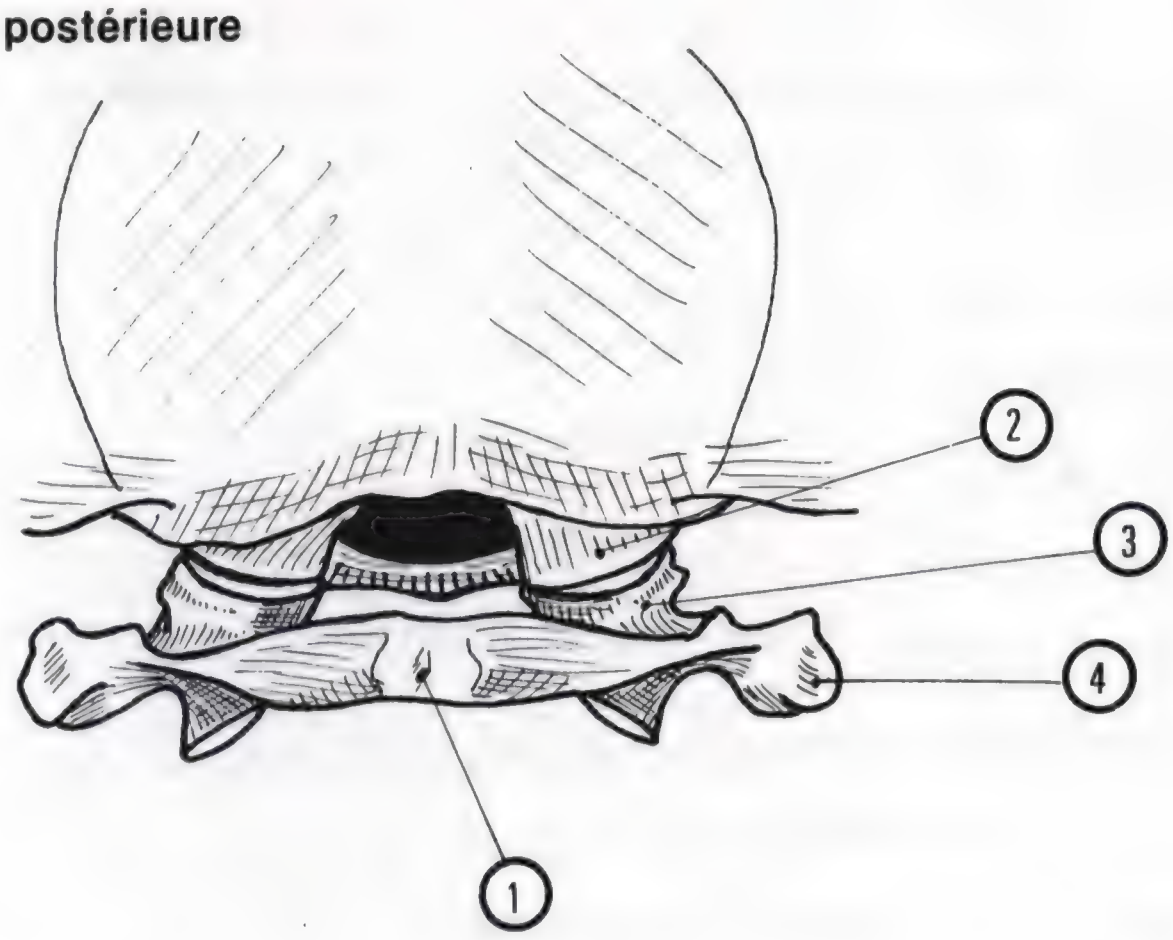

(10) Trou pour l'artère vertébrale

(11) Gouttière pour l'artère vertébrale

(12) Tubercule antérieur

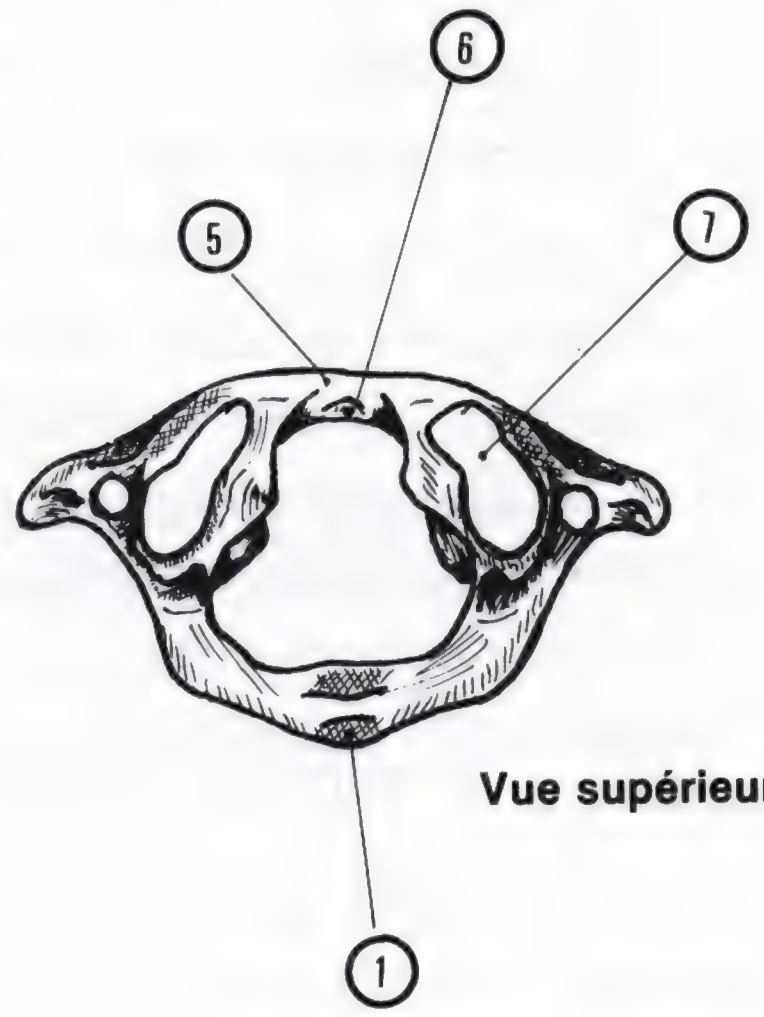

Vue supérieure

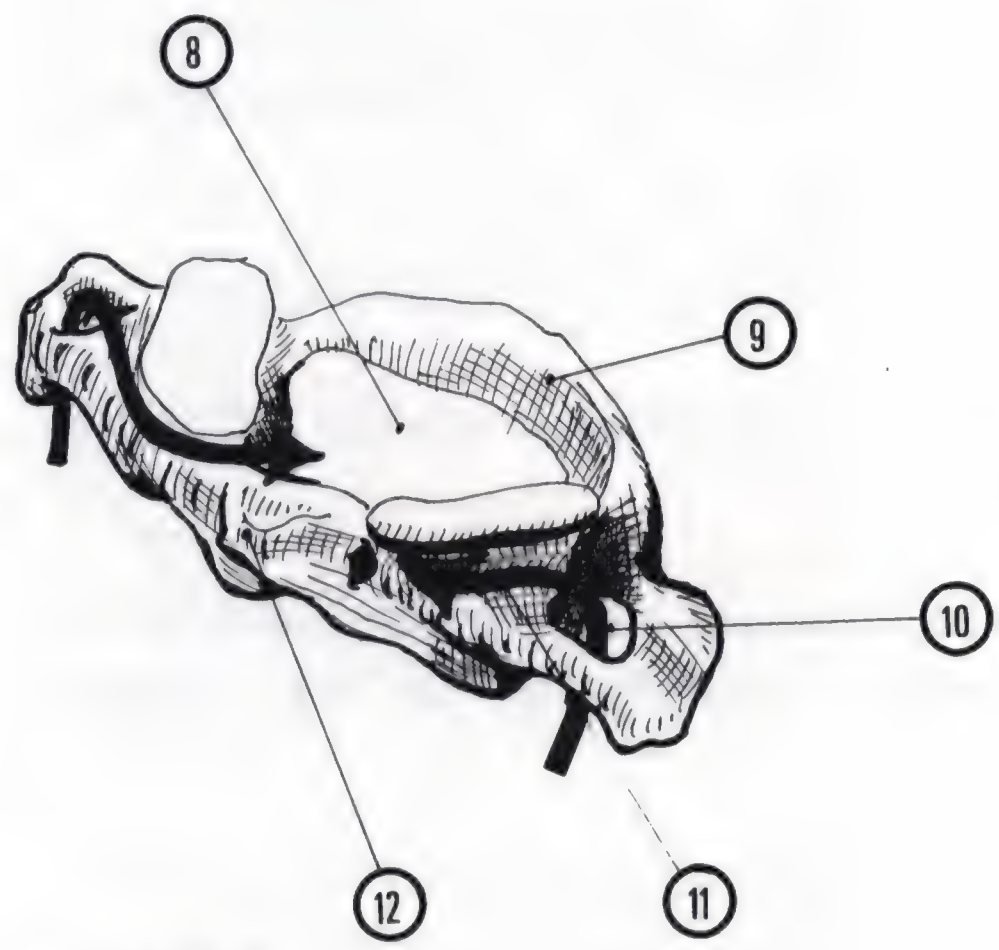

Vue de 3/4

(1) Tubercule postérieur

(2) Surface condylienne de l'occipital

(3) Facette atloïdienne

(4) Apophyse transverse

(5) Arc antérieur

(6) Facette articulaire odontoïdienne

(7) Cavité glénoïde

(8) Trou

(9) Arc postérieur

avec la masse latérale, le trou transversaire où passe l'artère vertébrale.

— Le sommet des apophyses transverses est unituberculeux et forme un gros tubercule aplati de haut en bas.

— Sur les apophyses transverses s'insèrent :

- le petit droit antérieur de la tête
- le droit latéral de la tête
- le petit oblique de la tête
- le grand oblique de la tête
- l'angulaire de l'omoplate
- le splenius du cou ou splenius colli
- les muscles inter-transversaires antérieurs
- les muscles inter-transversaires postérieurs
- le ligament occipito-atloïdien latéral ou ligament propre de l'articulation occipito-atloïdienne
- le ligament occipito-atloïdien antéro-latéral, dépendance de la membrane occipito-atloïdienne antérieure.

E — LE TROU OU CANAL VERTÉBRAL

Il est limité par les deux masses latérales et les deux arcs antérieur et postérieur. Il est plus grand que celui de toutes les autres vertèbres.

On lui reconnait deux parties : antérieure et postérieure.

— la partie antérieure est quadrilatère, étroite et loge l'apophyse odontoïde de l'axis.

— la partie postérieure est élargie transversalement. Elle contient le névraxe, les méninges rachidiennes et les racines médullaires du nerf spinal.

A l'état frais, ces deux parties sont séparées par le ligament transverse qui est tendu des faces internes des masses latérales, sur deux tubercules sous-glénoïdiens situés près de l'origine de l'arc antérieur.

F — INSERTIONS MUSCULAIRES DE L'ATLAS

Onze muscles s'insèrent sur l'atlas :

— Sur l'arc antérieur :

- le muscle long du cou

— Sur les masses latérales :

- le petit droit antérieur

— Sur l'arc postérieur :

- le petit droit postérieur

— Sur l'apophyse transverse :

- le grand oblique de la tête
- le petit oblique de la tête
- le splenius du cou
- l'angulaire de l'omoplate
- le scalène postérieur (inconstant)
- le droit latéral de la tête
- le premier inter-transversaire du cou
- les premiers inter-transversaires antérieurs du 2e espace
- les premiers inter-transversaires postérieurs du 2e espace.

G — DÉVELOPPEMENT

Les trois pièces osseuses dont se compose primitivement l'atlas sont réunies vers l'âge de 5 ou 6 ans.

III — L'AXIS

L'axis (axe ou essieu) est la deuxième cervicale. Comme l'atlas, elle présente un certain nombre de caractères particuliers. Toutefois, elle se rapproche beaucoup plus de la vertèbre cervicale type que l'atlas elle-même. L'un des caractères les plus marqués de cette vertèbre est la présence d'une apophyse volumineuse : « l'apophyse odontoïde » qui se détache de la face supérieure du corps vertébral.

L'axis s'articule en haut avec l'atlas et en bas avec C 3.

A — LE CORPS DE L'AXIS

Il est aplati d'avant en arrière et présente six faces :

— une face antérieure
— une face postérieure
— une face supérieure
— une face inférieure
— deux faces latérales

1) — La face antérieure

Elle présente une crête médiane qui s'élargit en bas en une saillie triangulaire à base inférieure. Cette saillie se prolonge en bas par un bord mousse, arrondi, appelé « bec » ou « rostrum ».

La face antérieure donne insertion :

— En haut, au ligament atloïdo-axoïdien antérieur.

— Sur la saillie triangulaire, au ligament vertébral commun antérieur.

— De part et d'autre du ligament vertébral commun antérieur, au muscle long du cou.

2) — La face postérieure

Elle est plane, perforée de trous vasculaires. Elle limite la paroi antérieure du trou vertébral et donne insertion :

— Au tiers moyen, au ligament transverso-axoïdien (bras inférieur du ligament cruciforme).

— Au tiers inférieur, au ligament occipito-axoïdien médian.

— A la partie externe, aux ligaments occipito-axoïdiens latéraux (un de chaque côté du ligament transverso-axoïdien).

— En dehors des précédents, au ligament atloïdo-axoïdien interne (ou latéral inférieur d'ARNOLD).

3 et 4) — Les deux faces latérales

Elles sont étroites, inclinées en bas, en dehors et donnent attache :

— Aux racines antérieures des apophyses transverses

— Aux pédicules.

Entre la racine antérieure et le pédicule, la face latérale du corps de l'axis correspond au trou transversaire.

5 — La face inférieure

Elle est concave en bas dans le sens antéro-postérieur, car le bord antérieur de cette face appelée « bec de l'axis » descend plus bas que le bord postérieur.

6) — La face supérieure

Elle présente :

— A sa partie moyenne, une apophyse verticale : l'apophyse odontoïde.

— De chaque côté de l'apophyse odontoïde, deux plateaux obliques en bas et en dehors qui répondent aux facettes articulaires des apophyses articulaires supérieures de l'axis.

L'APOPHYSE ODONTOÏDE OU DENT DE L'AXIS

Elle peut être considérée comme un pivot autour duquel tournent l'atlas et, par suite de la solidarité de l'atlas avec l'occipital, la tête dans ses mouvements de rotation. C'est une saillie

verticale, cylindro-cônique, à sommet arrondi, haute de 15 mm, large de 10 mm, s'engageant dans la partie antérieure du trou vertébral atloïdien.

La dent dépasse, en haut, l'arc antérieur de l'atlas.

On lui décrit :

— une base,

— un col,

— un corps,

— un sommet.

1 — La base

Elle sert d'implantation à la dent. Elle est large et unit cette apophyse à la face supérieure du corps de l'axis. Latéralement, elle est séparée des apophyses articulaires supérieures par une gouttière antéro-postérieure criblée de trous vasculaires.

2 — Le sommet ou apex dentis

Il est arrondi, rugueux, présente un aspect en « dos d'âne » et donne insertion :

— au ligament occipito-odontoïdien médian encore appelé ligament suspenseur de la dent

— aux faisceaux transversaux odontoïdiens de GRÜBER (inconstants)

3 — Le col et le corps

Ils presentent quatre faces :

— une face antérieure

— une face postérieure

— deux faces latérales

• La face antérieure

Elle présente, sur les 2/3 de sa hauteur, une facette articulaire : « la facette articulaire antérieure de la dent ». Cette facette est de forme elliptique, à grand axe vertical, convexe et s'articule avec la fovea dentis de l'arc antérieur de l'atlas.

• La face postérieure

Elle présente :

— dans son 1/3 inférieur, une facette articulaire : « la facette articulaire postérieure de la dent ». Cette facette est circulaire ou ovalaire, convexe transversalement, concave de haut en bas, répondant, à l'état frais, au ligament transverse de l'articulation syndesmo-odontoïdienne.

— dans ses 2/3 supérieurs, une crête médiane surplombant la surface articulaire et se terminant au sommet de la dent. Sur les versants latéraux de cette crête s'insèrent les ligaments occipito-odontoïdiens latéraux.

• Les faces latérales

Elles sont criblées de trous vasculaires dans leur partie moyenne.

B — LES PÉDICULES

Ils sont très épais et ne présentent pas d'échancrure supérieure : seul le bord inférieur est échancré (lequel répond au 3e trou de conjugaison).

Ils s'étendent des surfaces articulaires supérieures à l'extrémité antérieure des lames.

Leurs faces externes donnent attache à la racine postérieure de l'apophyse transverse.

C — LES LAMES

Elles sont épaisses et leurs bords supérieurs donnent insertion :

— Dans ses 2/3 postérieurs, au ligament atloïdo-axoïdien postérieur

— Dans son 1/3 antérieur, ils présentent une échancrure livrant passage au grand nerf occipital d'ARNOLD.

AXIS

(I. A. KAPANDJI)

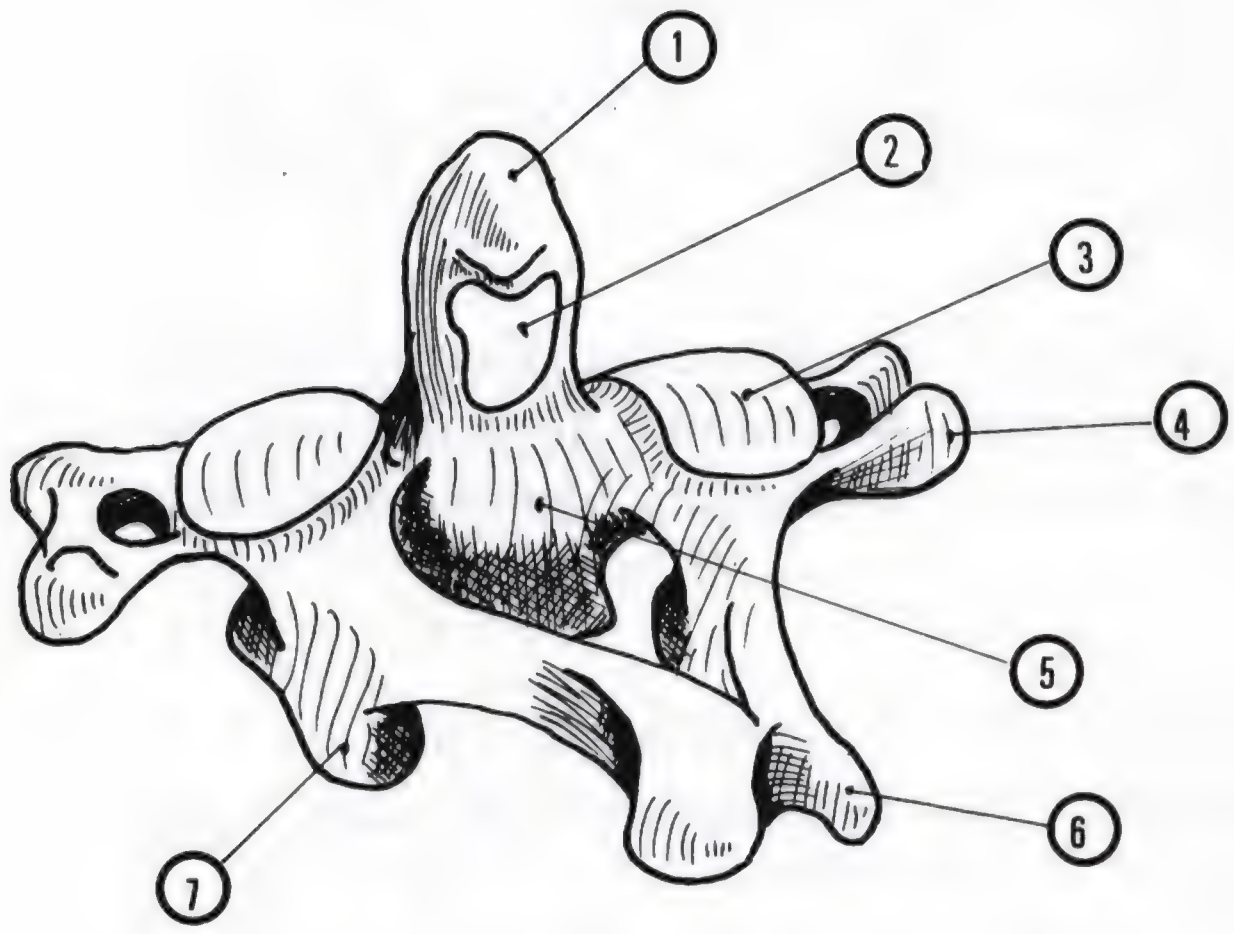

Vue de 3/4 postérieur

1. Apophyse odontoïde avec ses deux facettes articulaires
2. Facette articulaire postérieure
9. Lame
3. Facette articulaire supérieure
4. Apophyse transverse
5. Corps vertébral
6. Apophyse épineuse bifide
7. Facette articulaire inférieure
8. Trou transversaire

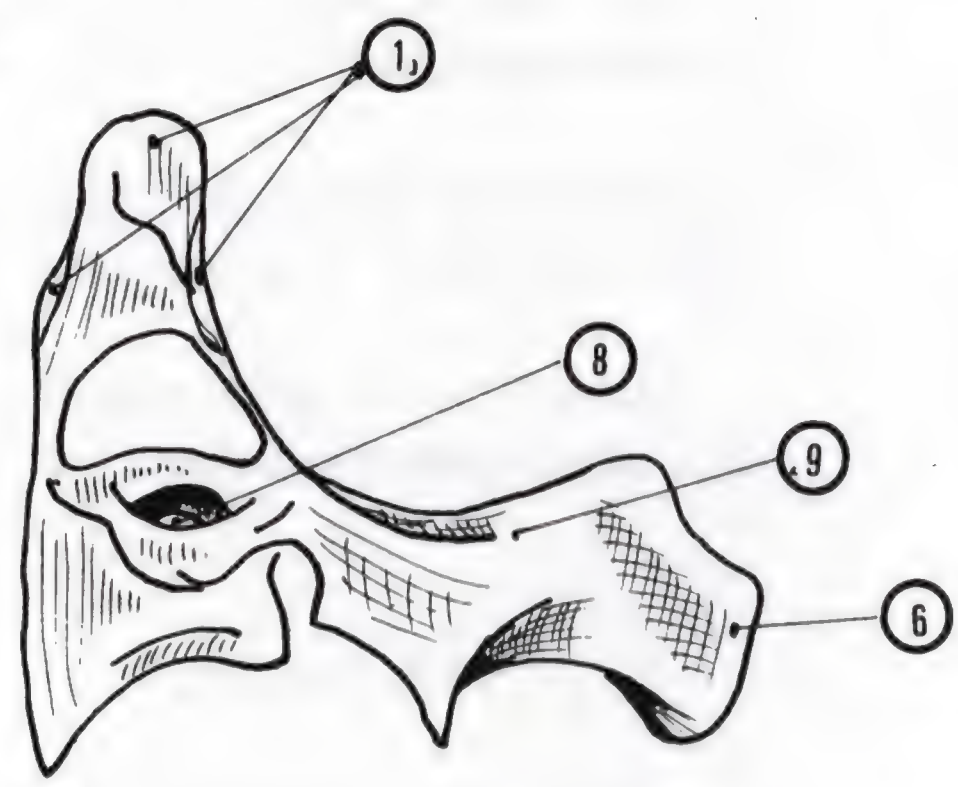

Vue de profil

D — L'APOPHYSE ÉPINEUSE

Elle est volumineuse et bifurquée en deux branches qui se dirigent en bas et en dehors.

— Sur ses faces latérales s'insèrent :

- Le grand droit postérieur de la tête
- Le grand oblique de la tête
- Les faisceaux court et long épineux du muscle transversaire épineux.

— Sa face inférieure donne insertion :

- au ligament inter-épineux
- aux premiers muscles inter-épineux cervicaux.

— Sa face postérieure donne insertion :

- au ligament cervical postérieur encore appelé « septum nuchal ».

E — LES APOPHYSES TRANSVERSES

Elles sont obliques en bas, en arrière et en dehors. Elles sont situées en dehors et au-dessous des apophyses articulaires supérieures et en avant des apophyses articulaires inférieures. Elles naissent par deux racines :

— La racine antérieure, sur la face latérale du corps vertébral, donne insertion, sur ses faces supérieure et inférieure aux muscles inter-transversaires antérieurs du cou.

— La racine postérieure, sur le pédicule, donne insertion, sur ses faces supérieure et inférieure, aux muscles inter-transversaires postérieurs du cou.

A l'inverse des apophyses transverses des autres vertèbres cervicales, elles sont unituberculeuses et ce tubercule latéral donne insertion :

— au scalène moyen

— à l'angulaire de l'omoplate

— au splenius du cou encore appelé « splenius colli »

Les deux racines de l'apophyse transverse, la face externe du corps vertébral et le pédicule, circonscrivent le trou transversaire dans lequel s'engagent les vaisseaux vertébraux.

F — LES APOPHYSES ARTICULAIRES

Les apophyses articulaires supérieures et inférieures ne sont pas placées les unes au-dessus des autres.

1 — Les apophyses articulaires supérieures

Elles sont situées de part et d'autre de l'apophyse odontoïde dont elles sont séparées par un sillon. Elles comportent une surface articulaire avec l'atlas : la facette articulaire inférieure des masses latérales de l'atlas. Elles sont horizontales ou légèrement obliques en bas et en dehors, regardant en haut et en dehors, ovalaires à grosse extrémité postéro-externe, à grand axe oblique en arrière et en dehors, légèrement convexes ou planes d'avant en arrière et à peu près planes transversalement.

2) — Les apophyses articulaires inférieures

Elles sont situées sur la face antérieure des lames, en arrière et en dehors des apophyses articulaires supérieures et des pédicules.

Leur facette articulaire est plane, plus petite que la supérieure, s'articulant avec la facette articulaire supérieure de C 3 et présentant la même orientation que celle des autres vertèbres cervicales.

G — LE TROU VERTÉBRAL

Il présente grossièrement la forme d'un cœur de carte à jouer,dont la pointe serait tournée en arrière ou encore d'un triangle dont la base antérieure serait échancrée. Il est plus grand que celui des vertèbres cervicales sous-jacentes, mais plus petit que celui de l'atlas.

H — INSERTIONS MUSCULAIRES DE L'AXIS

Comme pour l'atlas, onze muscles s'insèrent sur l'axis :

— Sur les apophyses transverses :

- la 1ere paire de muscles inter-transversaires du cou
- la 2e paire de muscles inter-transversaires du cou
- le transversaire du cou (inconstant)
- l'angulaire de l'omoplate
- le splenius du cou
- le scalène postérieur
- le long du cou

— Sur les apophyses épineuses :

- Le grand oblique de la tête
- Le grand droit postérieur de la tête
- Le transversaire épineux
- La 1ere paire d'inter-épineux du cou

— Sur le corps :

- Le long du cou

I — DEVELOPPEMENT

L'apophyse odontoïde ne se soude au corps de l'axis que dans le courant de la 3e année, quelquefois beaucoup plus tard.

IV — LA 6e VERTEBRE CERVICALE

Elle se distingue des vertèbres cervicales sus-jacentes en ce qu'elle présente un développement plus grand de la racine antérieure de l'apophyse transverse. Son tubercule antérieur est plus développé et plus saillant que les autres et la gouttière transversaire est plus large.

A — LE TUBERCULE ANTÉRIEUR DE C 6

Proéminent, il constitue le tubercule de CHASSAIGNAC, encore appelé, tubercule carotidien. Ce tubercule porte le nom du chirurgien qui, le premier, montra l'importance de ce repaire en médecine opératoire, pour la ligature de la carotide primitive : il s'agit en fait du point de croisement des artères carotide primitive, thyroïdienne inférieure et vertébrale.

— Sur le tubercule de CHASSAIGNAC s'insèrent :

— Les faisceaux les plus inférieurs du muscle scalène antérieur

— L'avant dernier faisceau du muscle scalène moyen.

— Un faisceau accessoire du muscle petit scalène (faisceau inconstant du scalène antérieur)

— Le faisceau oblique inféro-externe du muscle long du cou.

B — L'APOPHYSE ÉPINEUSE DE C 6

Elle est plus longue et plus massive que celles des vertèbres cervicales sus-jacentes mais moins longue que celle de C 7.

V — LA 7e VERTÈBRE CERVICALE

C 7 est une vertèbre de transition. Elle est plus volumineuse que toutes les autres vertèbres cervicales. Elle sert d'intermédiaire entre le segment cervical et le segment dorsal du rachis. En conséquence, présente-t-elle des caractères mixtes rappelant ceux des vertèbres sus et sous-jacentes. Les caractères particuliers de C 7 portent sur le corps, l'apophyse épineuse, les apophyses transverses et les lames.

A — LE CORPS VERTÉBRAL

Il affecte des dimensions plus grandes que celles des autres vertèbres cervicales. Son diamètre transversal est supérieur à celui des autres corps vertébraux.

1) — La face inférieure

Elle est moins concave que sur les autres vertèbres cervicales. Le bord marginal inférieur descend, par ailleurs, moins bas en avant.

2) — Les crochets ou apophyses semi-lunaires

Ils sont moins développés et moins hauts.

3) — Latéralement

Se trouve parfois une facette articulaire pour la 1ere côte, à la partie inférieure de la face latérale du corps vertébral.

B — L'APOPHYSE ÉPINEUSE

Elle présente tous les caractères des apophyses épineuses des vertèbres dorsales. Elle est plus longue, massive, oblique en arrière, en bas et unituberculeuse. Elle est plus longue que celle des autres vertèbres cervicales d'où le nom de : « vertèbre proéminente » donné à C 7.

C — LES APOPHYSES TRANSVERSES

Elles présentent, comme les autres vertèbres cervicales, deux racines et un trou transversaire, mais elle sont plus longues et unituberculeuses.

Le trou transversaire est plus petit et n'est traversé que par la veine vertébrale ; le trou transversaire peut parfois faire défaut d'un côté.

L'apophyse transverse de C 7 est très rapprochée de l'apophyse transverse de D 1 ; à tel point qu'elle peut comprimer le 8e nerf cervical.

Plus que toutes les autres vertèbres, l'apophyse transverse de C 7 est sujette à de nombreuses variations : on peut, par exemple, observer au niveau de cette vertèbre, de véritables hypertrophies transversaires par suite de l'hyperdéveloppement du point d'ossification costal ; les hypertrophies se rapprochent des pseudo-côtes cervicales.

De plus, elles peuvent comprimer les branches inférieures du plexius brachial.

Sur le sommet de l'apophyse transverse de C 7, s'insèrent :

— le 1er muscle sur-costal

— le faisceau accessoire du scalène postérieur

— le faisceau tendineux, le plus inférieur du scalène moyen

— le muscle petit scalène (faisceau inconstant du scalène antérieur).

D — LES APOPHYSES ARTICULAIRES

Elles se rapprochent du type dorsal. Elles sont, du même côté, décalées l'une par rapport à l'autre :

• L'inférieure est plus postérieure et plus interne que la supérieure. Sa facette articulaire est située au-dessous et en arrière du pédicule. Elle correspond à la face antérieure de la lame.

• La supérieure est plus antérieure et plus externe que l'inférieure. Sa facette articulaire est implantée sur la face postérieure de l'apophyse transverse et sur la lame adjacente.

E — LES LAMES

Elles sont plus hautes que sur les autres vertèbres cervicales.

VI — UNION DE LA TÊTE AVEC LE RACHIS CERVICAL

Cette union s'effectue par l'intermédiaire de trois os : l'occipital, l'atlas et l'axis. Les articulations que déterminent ces trois os sont très mobiles, très solides, complexes et solidaires les unes des autres, dans l'exécution de la plupart de leurs mouvements.

Ces articulations comprennent :

— **l'union de l'occipital et de l'atlas :** articulation occipito-atloïdienne.

— **l'union de l'occipital et de l'axis :** celle-ci n'est pas une articulation proprement dite. Ces deux os sont réunis par six ligaments. Anormalement, le sommet de l'apophyse odontoïde peut s'articuler avec l'occipital, créant ainsi une articulation occipito-odontoïdienne.

— **l'union de l'atlas et de l'axis :** articulation atloïdo-axoïdienne. Bien que cette articulation fasse partie de la catégorie des articulations des vertèbres entre elles, elle est cependant décrite dans les articulations de la tête avec le rachis car, mécaniquement et physiologiquement, elle ne peut en être séparée.

A — L'ARTICULATION OCCIPITO-ATLOÏDIENNE

Elle est constituée de deux articulations symétriques, disposées en dehors et en dessous du trou occipital. Elle comprend quatre ligaments :

- deux ligaments latéraux occipito-atloïdiens latéraux : un droit et un gauche
- un ligament antérieur ou occipito-atloïdien antérieur, auquel s'ajoutent deux ligaments antéro-latéraux.
- un ligament postérieur ou occipito-atloïdien postérieur

B — UNION DE L'OCCIPITAL A L'AXIS

Ces deux os sont unis par six ligaments répartis en deux groupes :

1) — trois ligaments occipito-axoïdiens

- un ligament occipito-axoïdien médian
- deux ligaments occipito-axoïdiens latéraux

Ces trois faisceaux sont réunis en une membrane appelée : « membrana tectoria ».

2) — Trois ligaments occipito-odontoïdiens

- Un ligament occipito-odontoïdien médian encore appelé : ligament suspenseur de la dent.

- Deux ligaments occipito-odontoïdiens latéraux ou « alaires ». Ces faisceaux constituent les « freins » de la dent.

Ces six ligaments constituent des moyens de contention pour les articulations :

- occipito-atloïdienne
- atloïdo-odontoïdienne et
- atloïdo-axoïdienne

car l'atlas se trouve emprisonnée par ces six ligaments qui unissent l'occipital à l'axis.

C — UNION DE L'ATLAS A L'AXIS

L'Atlas et l'axis sont unies par trois articulations :

— une médiane, l'articulation atloïdo-odontoïdienne

— deux latérales, les articulations atloïdo-axoïdiennes.

1) — L'articulation atloïdo-odontoïdienne

Elle présente trois ligaments propres qui constituent le ligament cruciforme :

- le ligament transverse de l'atlas
- le ligament transverso-occipital
- le ligament transverso-axoïdien

2) — Les articulations atloïdo-axoïdiennes

Ces deux articulations présentent quatre ligaments :

- deux ligaments atloïdo-axoïdiens internes ou latéraux inférieurs d'ARNOLD
- le ligament atloïdo-axoïdien antérieur
- le ligament atloïdo-axoïdien postérieur

A ces dix-sept ligaments, il faut ajouter aux moyens de contention des articulations de la tête avec la colonne vertébrale et outre les muscles unissant ces pièces osseuses, trois ligaments propres à toutes les vertèbres cervicales :

- le ligament vertébral commun antérieur
- le ligament vertébral commun postérieur
- le ligament cervical postérieur ou « septum nuchal »

Au total, vingt ligaments unissent la tête au rachis cervical.

LIGAMENTS DU RACHIS SOUS-OCCIPITAL (I. A. KAPANDJI)

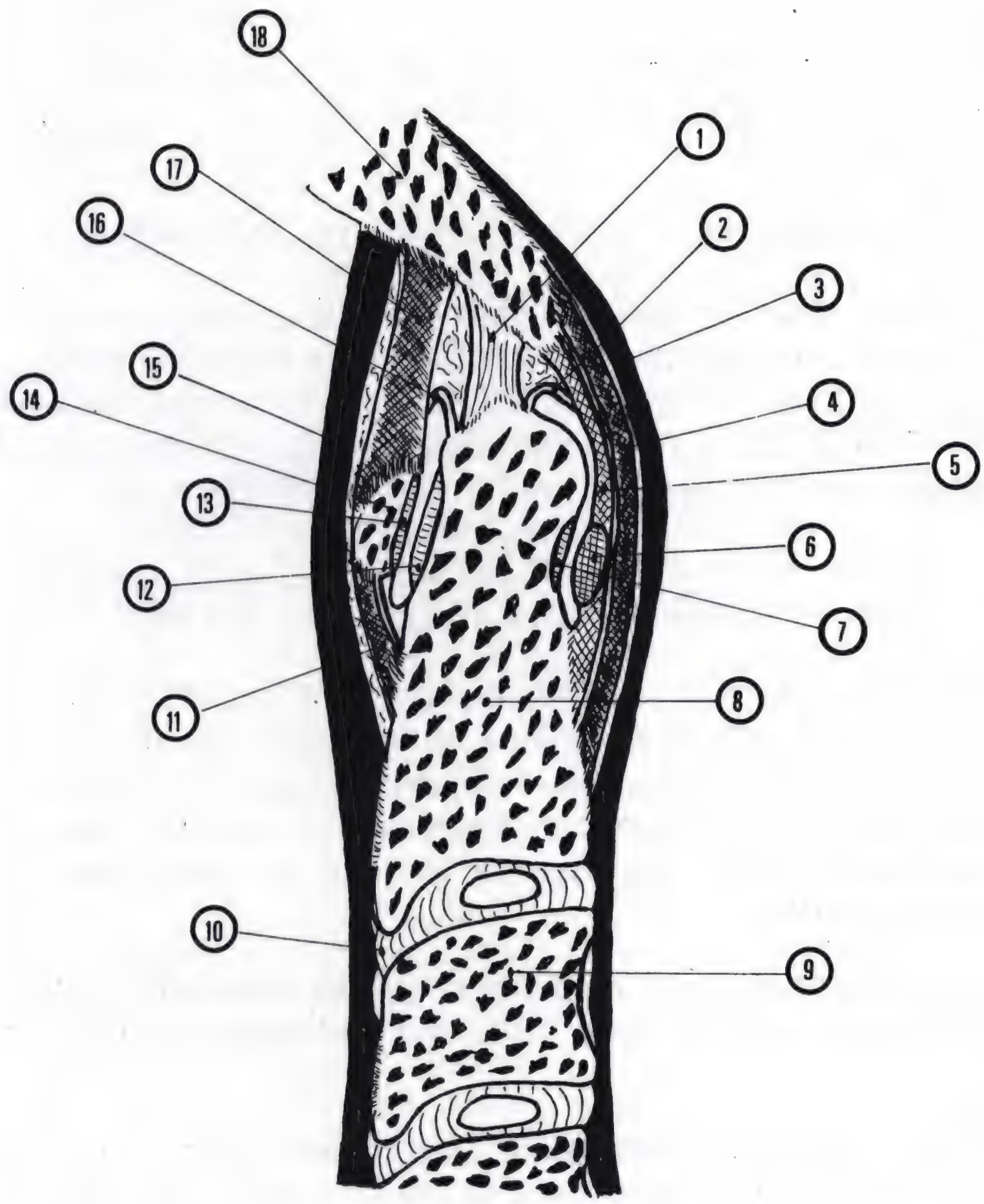

1 — Ligament occipito-odontoïdien médian 2 — Capsule 3 — Ligament vertébral commun postérieur 4 — Ligament occipito-axoïdien médian 5 — Ligament occipito-transversaire 6 — Ligament transverse 7 — Facette articulaire postérieure de C2 8 — Corps de l'axis 9 — Corps vertébral de C3 10 — Disque intervertébral 11 — Ligament atloïdo-axoïdien antérieur 12 — Facette articulaire antérieure de l'odontoïde 13 — Facette articulaire postérieure de l'arc antérieur de C 1 14 — Arc antérieur de C1 15 — Ligament vertébral commun antérieur 16 — Capsule 17 — Ligament occipito-atloïdien antérieur 18 - Apophyse basilaire de l'occipital.

VII — ARTICULATION OCCIPITO-ATLOÏDIENNE

Elle unit l'occipital à l'atlas. C'est une articulation bicondylienne, constituée par deux articulations symétriques, disposées en dessous et en dehors du trou occipital.

A — LES SURFACES ARTICULAIRES DE L'OCCIPITAL

Elles sont représentées par deux condyles. Chaque condyle est situé sur la face inférieure de l'occipital, de forme elliptique, à grand axe oblique en avant et en dedans, fortement convexe d'avant en arrière, peu convexe transversalement, regardant en bas et légèrement en dehors et en avant.

B — LES DEUX CAVITÉS GLENOÏDES DE L'ATLAS

Elles répondent aux condyles occipitaux. Chaque cavité glénoïde est située à la face supérieure de la masse latérale correspondante. De forme elliptique ou réniforme, à grand axe oblique en avant et en dedans, fortement concave d'avant en arrière, peu concave transversalement, elle regarde en haut et légèrement en dedans et en arrière.

Le condyle et la cavité glénoïde sont plus rapprochés à leur extrémité antérieure (25 mm) qu'à leur extrémité postérieure (40 mm).

De plus, tous deux présentent parfois des échancrures qui subdivisent chaque face articulaire en deux facettes secondaires recouvertes de cartilage à l'état frais. Le cartilage est plus épais au centre qu'à la périphérie et les cavités glénoïdes sont moins larges que les condyles.

C — MOYENS D'UNION

Chaque articulation occipito-atloïdienne présente :

— une capsule

— un ligament propre : le ligament occipito-atloïdien latéral

— deux ligaments à distance communs aux deux articulations : les ligaments occipito-atloïdiens antérieur et postérieur.

ARTICULATION OCCIPITO-ATLOIDIENNE

(I. A. KAPANDJI)

Vue postérieure

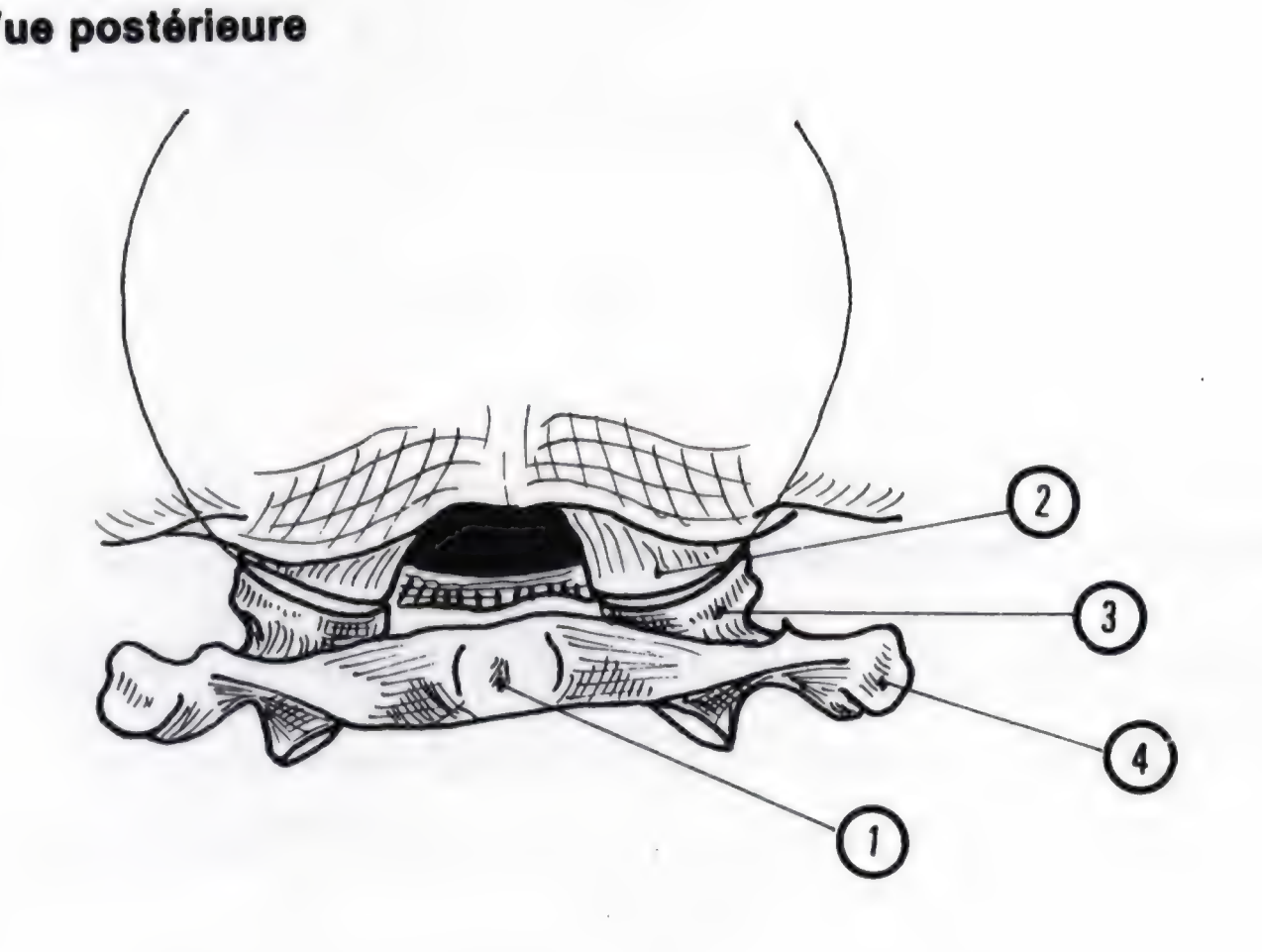

Vue de profil

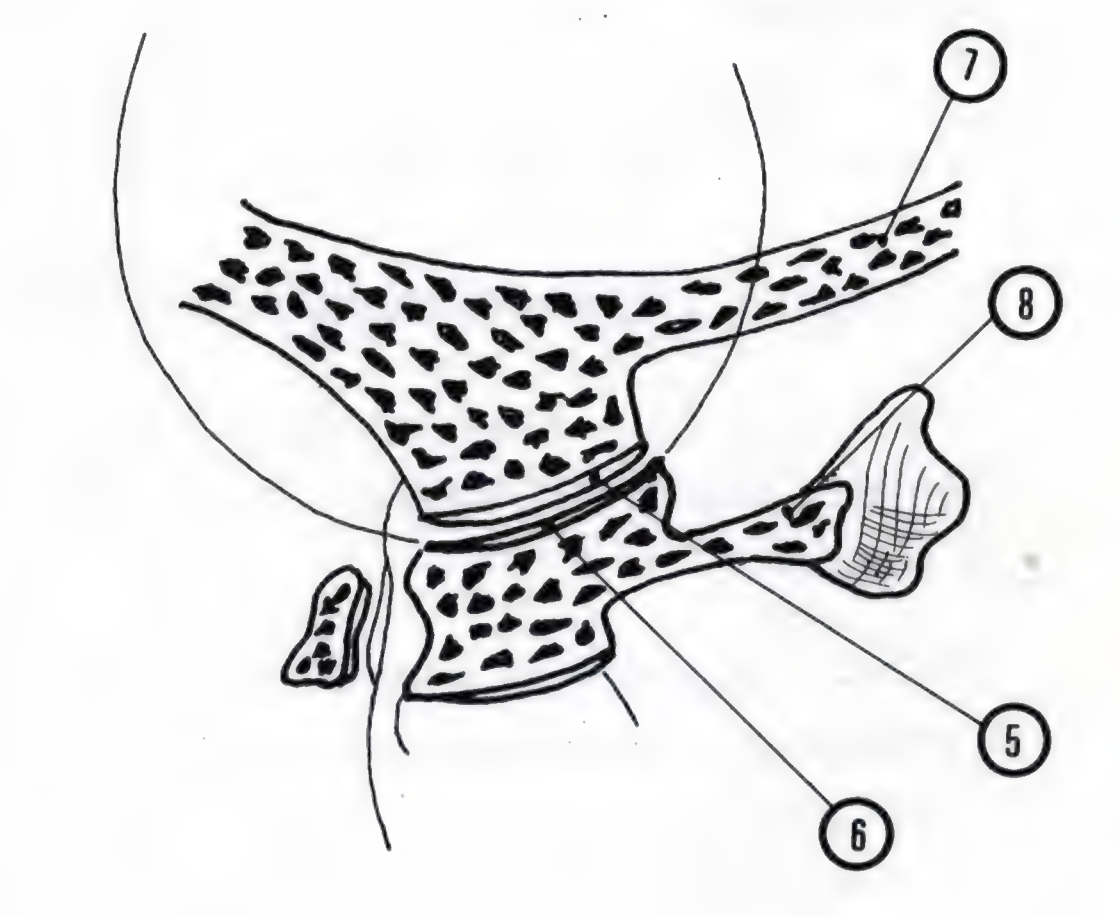

1. Tubercule postérieur
2. Condyle de l'occipital
3. Facette atloïdienne
4. Apophyse transverse
5. Condyle occipital
6. Masse latérale de C 1
7. Ecaille occipitale
8. Arc postérieur de C1

1) — La capsule

Elle est lâche. C'est un manchon fibreux, cylindrique, aplati, très court, s'insérant au pourtour du revêtement cartilagineux sur le condyle à quelques distances du revêtement cartilagineux de la cavité glénoïde. Cette capsule est mince en dedans, recouverte par le ligament occipito-axoïdien latéral et renforcée en dehors, en avant et en arrière, par le ligament occipito-atloïdien antéro-latéral et les ligaments occipito-atloïdiens antérieur et postérieur.

2) — La synoviale

Elle tapisse la face profonde de la capsule.

3) — Le ligament occipito-atloïdien latéral

C'est un faisceau fibreux appliqué à la face externe de chaque articulation, s'insérant :

— à la partie supérieure, sur la face inférieure de l'apophyse jugulaire, en dehors et en arrière du condyle.

— à la partie inférieure, il se divise en deux faisceaux :

- partie postérieure du bord externe de la cavité glénoïde
- bord supérieur de la racine postérieure de l'apophyse transverse, en avant et en dedans de l'insertion du muscle grand oblique de la tête.
- entre ces deux insertions inférieures passent l'artère vertébrale et la branche antérieure du 1er nerf cervical.

4) — Ligament occipito-atloïdien antérieur

C'est une membrane fibreuse occupant l'espace compris entre l'apophyse basilaire de l'occipital et l'arc antérieur de l'atlas. Il s'insère :

— A sa partie supérieure, sur le bord antérieur du trou occipital, se fusionnant avec le ligament vertébral commun antérieur.

— A sa partie inférieure, sur le bord supérieur de l'arc antérieur de l'atlas, recouvert par le ligament vertébral commun antérieur.

On distingue à ce ligament deux plans fibreux : un superficiel et un profond.

• Le plan profond

Il se confond, en dehors, avec la capsule de chaque articulation occipito-atloïdienne.

• Le plan superficiel

En avant, sur la partie médiane, il est renforcé par une lame fibreuse, verticale, allant de l'occipital au tubercule antérieur de l'atlas.

Latéralement, il est renforcé par deux faisceaux, un droit et un gauche, épaississant la partie externe de la face antérieure de la capsule occipito-atloïdienne. Ces deux faisceaux sont appelés : faisceaux occipito-atloïdiens antéro-latéraux, lesquels s'étendent de l'apophyse basilaire à la face supérieure de l'apophyse transverse de l'atlas.

5) — Le ligament occipito-atloïdien postérieur

C'est une membrane fibreuse, mince, plus lâche que la précédente, plus épaisse à sa partie médiane que sur les côtés. A ce niveau, ce ligament prend une coloration jaunâtre et doit être considéré comme l'équivalent des ligaments jaunes et du ligament inter-épineux.

Ce ligament occipito-atloïdien postérieur s'insère :

• A sa partie supérieure, sur le bord postérieur du trou occipital.

• A sa partie inférieure, sur le bord supérieur de l'arc postérieur d'atlas.

Cette membrane s'unit latéralement avec la capsule occipito-atloïdienne, limitant, avec celle-ci, un orifice dans lequel passent l'artère vertébrale et le premier nerf cervical. Cet orifice détermine le 1er trou de conjugaison.

Les ligaments occipito-atloïdiens latéraux et les ligaments occipito-atloïdiens antérieur et postérieur forment un système ligamenteux décrit sous le nom de : « grands ligaments circulaires occipito-atloïdiens de DUBREUIL-CHAMBARDEL ».

VIII — UNION DE L'OCCIPITAL A L'AXIS

L'occipital et l'axis sont unis par six ligaments.

A — LES TROIS LIGAMENTS OCCIPITO-AXOÏDIENS OU « MEMBRANA TECTORIA »

1 — Le ligament occipito-axoïdien médian

C'est une bande fibreuse, verticale, large, épaisse de 10 à 12 mm, s'étendant de l'occipital à l'axis et s'insérant :

— A sa partie supérieure, sur la face endocrânienne de l'apophyse basilaire, à 4 ou 5 mm au-dessus du bord antérieur du trou occipital, se fusionnant avec le ligament vertébral commun postérieur.

A sa partie inférieure, sur le 1/3 inférieur de la face postérieure du corps de l'axis.

2 — Les deux ligaments occipito-axoïdiens latéraux

Ces deux ligaments, un droit et un gauche, sont très épais, très résistants, situés de part et d'autre du précédent dont ils forment les dépendances. Ils sont dirigés en bas et en dedans. Chaque ligament est large de 3 à 5 mm et épais de 2 à 3 mm. Ils s'insèrent :

— A leur partie supérieure, sur la face interne du condyle de l'occipital.

— A leur partie inférieure, sur le 1/3 externe, partie moyenne de la face postérieure du corps de l'axis, en dehors du ligament transverso-axoïdien.

Les trois ligaments occipito-axoïdiens médian et latéraux forment une bande quadrangulaire, à fibres longitudinales appelée « membrana tectoria ».

3 — Rapports

Cette membrane est en rapport :

— En avant et de haut en bas :

• avec le ligament transverso-occipital, auquel il adhère en haut.

• avec le ligament transverse de l'atlas, séparé de lui par une bourse séreuse rétro-transversaire.

• avec le ligament transverso-axoïdien.

— En arrière :

• avec le ligament vertébral commun postérieur.

— Latéralement :

• avec les ligaments atloïdo-axoïdiens latéraux ou inférieurs d'ARNOLD, auxquels elle adhère.

• avec l'articulation occipito-atloïdienne.

• et avec l'articulation atloïdo-axoïdienne.

B — LES TROIS LIGAMENTS OCCIPITO-ODONTOÏDIENS OU « FREINS »

1) — Le ligament occipito-odontoïdien médian ou ligament suspenseur de la dent :

Ce ligament est impair, médian, vertical et s'étend du versant exocrânien de la partie moyenne du bord antérieur du trou occipital au sommet de l'apophyse odontoïde.

2) — Les deux ligaments occipito-odontoïdiens latéraux ou « alaires » de la dent

Ces deux ligaments, un droit et un gauche, sont situés de part et d'autre de la dent, comme des ailes, d'où leur nom. Chacun d'eux s'insère :

• sur la face interne du condyle de l'occipital, en avant du ligament occipito-axoïdien latéral.

• après un trajet oblique en bas et en dedans, sur la face latérale correspondante de la dent, versant postérieur de la partie supérieure.

Les faisceaux les plus supérieurs se continuent en arrière de la dent avec ceux du côté opposé, formant une bandelette tendue

entre les deux condyles, appelée : « faisceau transverse de l'occipital de LAUTH ».

Quelquefois, ces faisceaux s'individualisent en un véritable ligament transverse appelé « Ligament transversum occipitis », dépourvu de toute connexion avec la dent.

Par leur puissance et surtout le ligament alaire, ils constituent des freins qui limitent les mouvements de rotation de la tête et de l'atlas.

3) — Rapports

— Le ligament occipito-odontoïdien médian est en rapport :

- En avant, avec le ligament occipito-atloïdien antérieur
- En arrière, avec le ligament transverso-occipital.

— Les deux ligaments occipito-odontoïdiens latéraux sont en rapport :

- En avant, avec le ligament occipito-atloïdien antérieur et les articulations occipito-atloïdiennes.
- En arrière, avec les ligaments occipito-axoïdiens (membrana tectoria).

LIGAMENTS SOUS - OCCIPITAUX

(I. A. KAPANDJI)

Vue postérieure

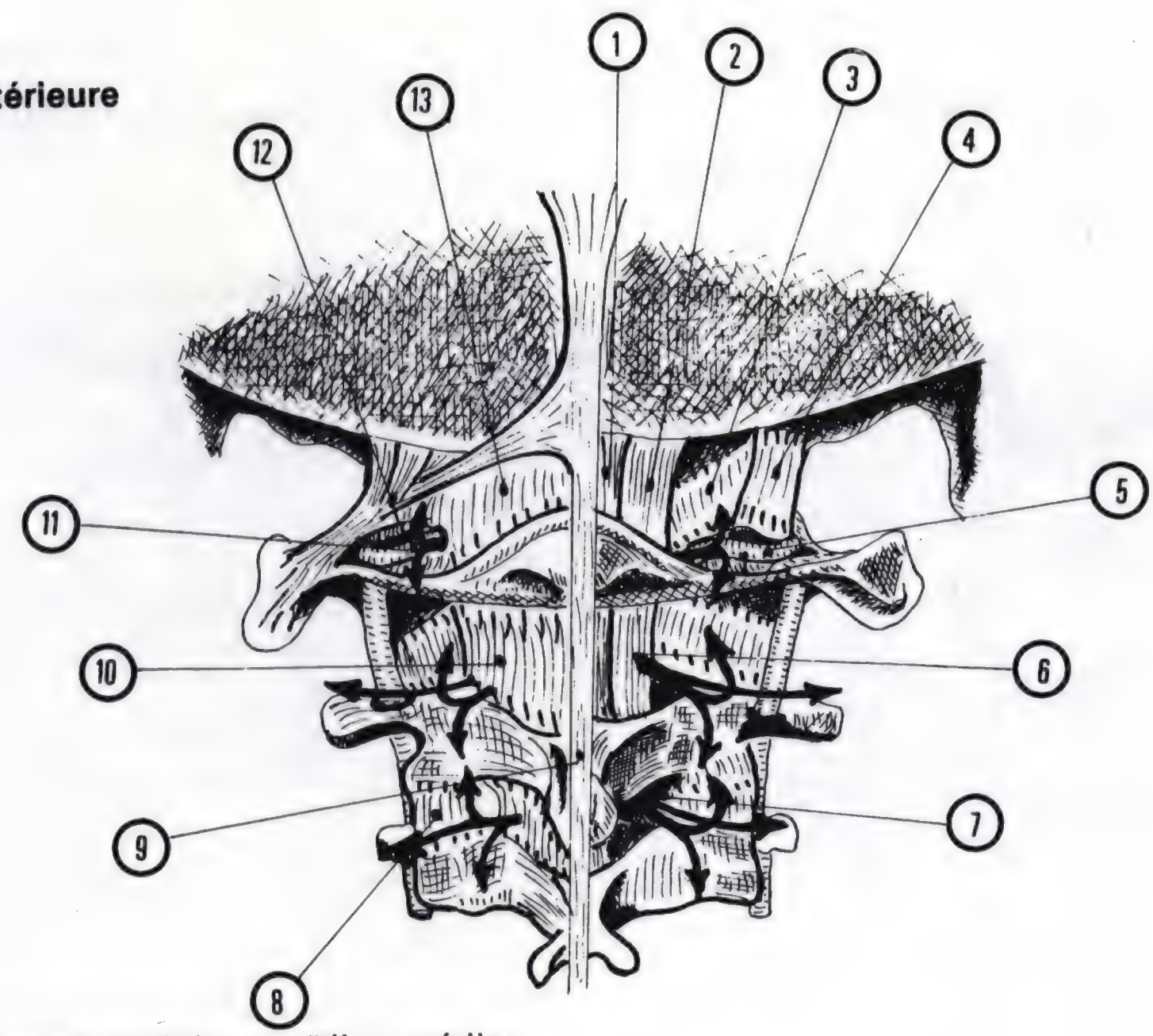

1. Ligament occipito-axoïdien médian
2. Ligament occipito-axoïdien latéral
3. Capsule de l'articulation occipito-atloïdienne
4. Ligament occipito-atloïdien latéral
5. Artère vertébrale contournant la masse latérale de C 1
6. Deuxième nerf cervical dont la branche postérieure est le nerf d'ARNOLD
7. Branche postérieure du 3e nerf cervical
8. Capsule de l'articulation C 2 / C 3
9. Ligament inter-épineux doublé du ligament cervical postérieur
10. Ligament atloïdo-axoïdien postérieur
11. Premier nerf cervical
12. Ligament occipito-atloïdien latéral
13. Ligament occipito-atloïdien postérieur

LIGAMENTS SOUS - OCCIPITAUX (I. A. KAPANDJI)

Vue postérieure du plan moyen

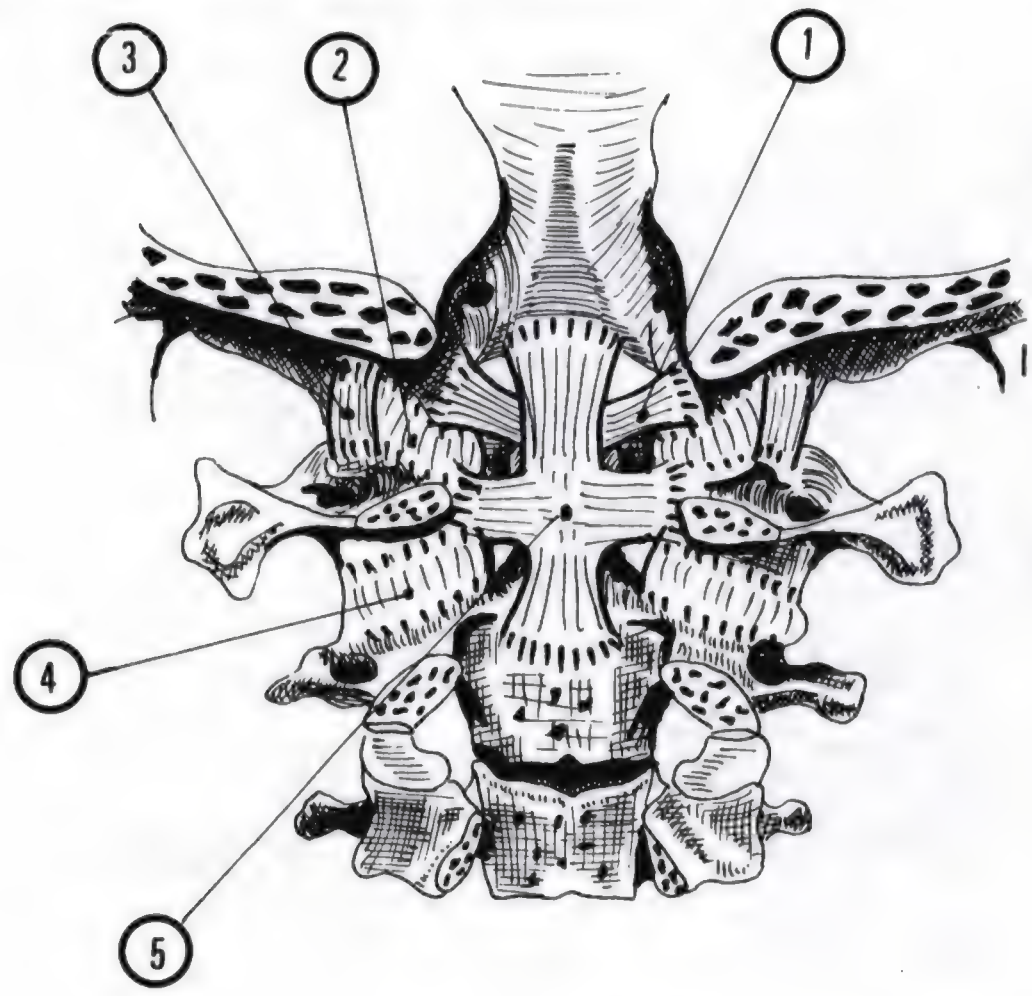

1 Ligt occipito-odontoïdien latéral

2 Capsule de l'articulation occiput /C1

3 Ligt occipito-atloïdien latéral

4 Capsule de l'articulation C1/C2

5 Ligament cruciforme

6 Ligt vertébral commun postérieur

7 Ligt occipito-atloïdien latéral

8 Ligt occipito-axoïdien médian

9 Ligt occipito-atloïdien latéral

10 Ligament vertébral commun postérieur

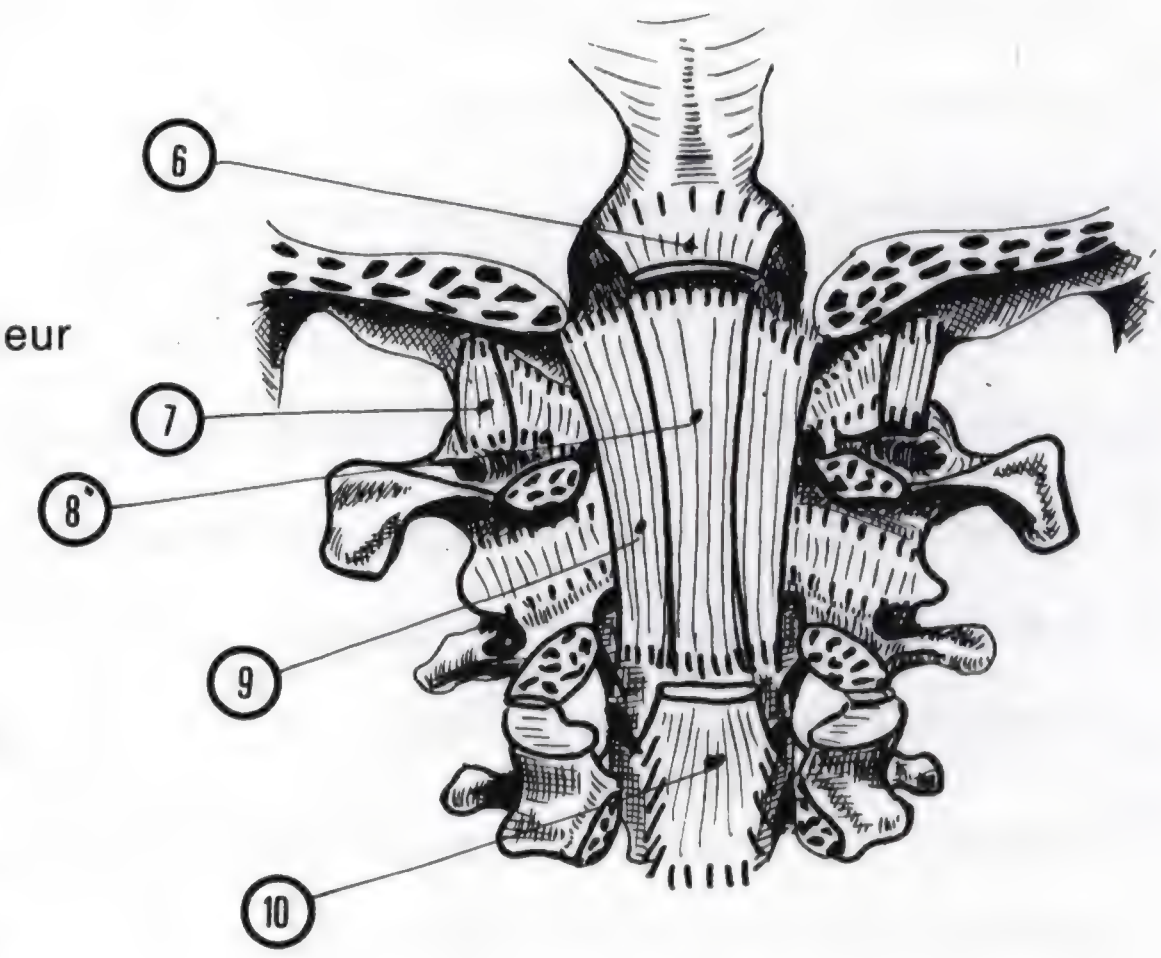

Vue postérieure du plan superficiel

LIGAMENTS SOUS - OCCIPITAUX

(I. A KAPANDJI)

Vue postérieure du plan profond

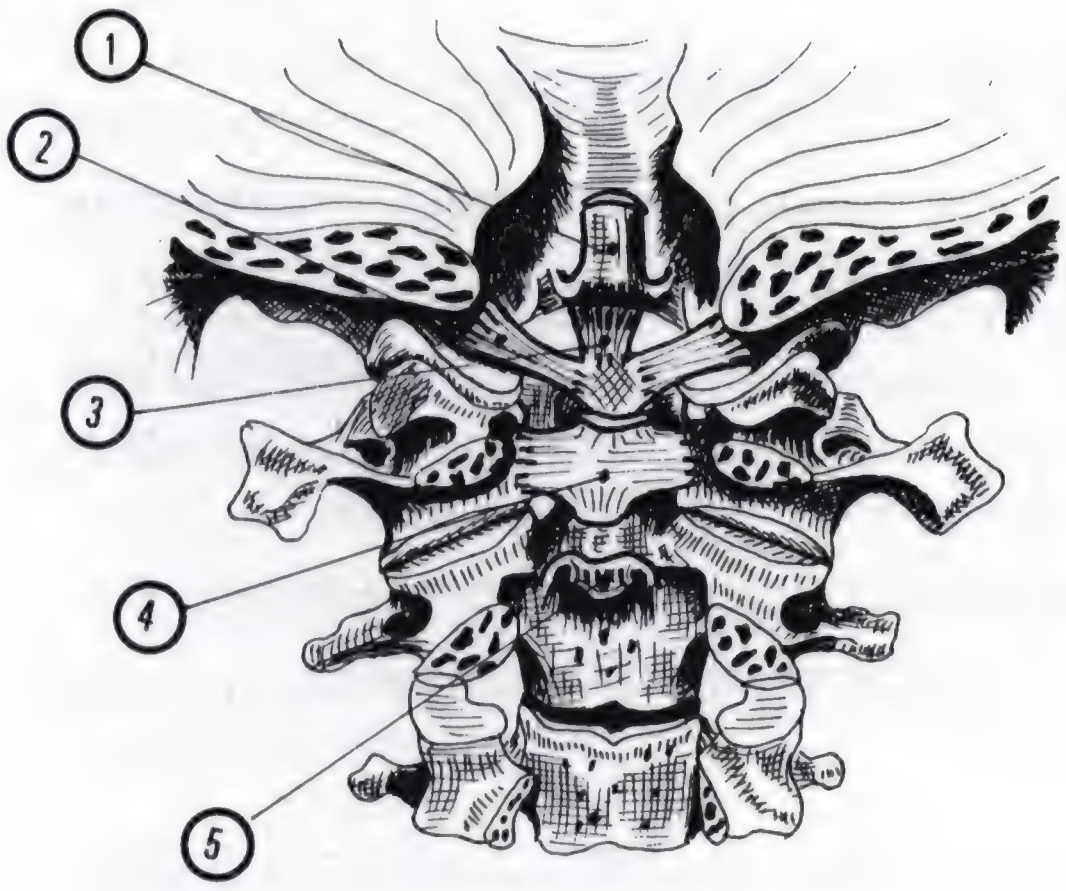

1. Ligament occipito-transversaire
2. Ligament occipito-odontoïdien lat.
3. Ligt occipito-odontoïdien médian
4. Ligament transverse
5. Ligament transverso-axoïdien

6. Capsule de l'articulation occiput/C1
7. F. Profond du ligt occipito-atloïdien
8. Ligt vertébral commun antérieur
9. F. Superf. du ligt occipito-atloïdien
10. Ligt occipito-atloïdien antéro-lat.
11. Ligt atloïdo-axoïdien antérieur
12. Ligt vertébral commun antérieur
13. Capsule de l'articulation C 2 / C 3
14. Capsule de l'articulation C 1 / C 2

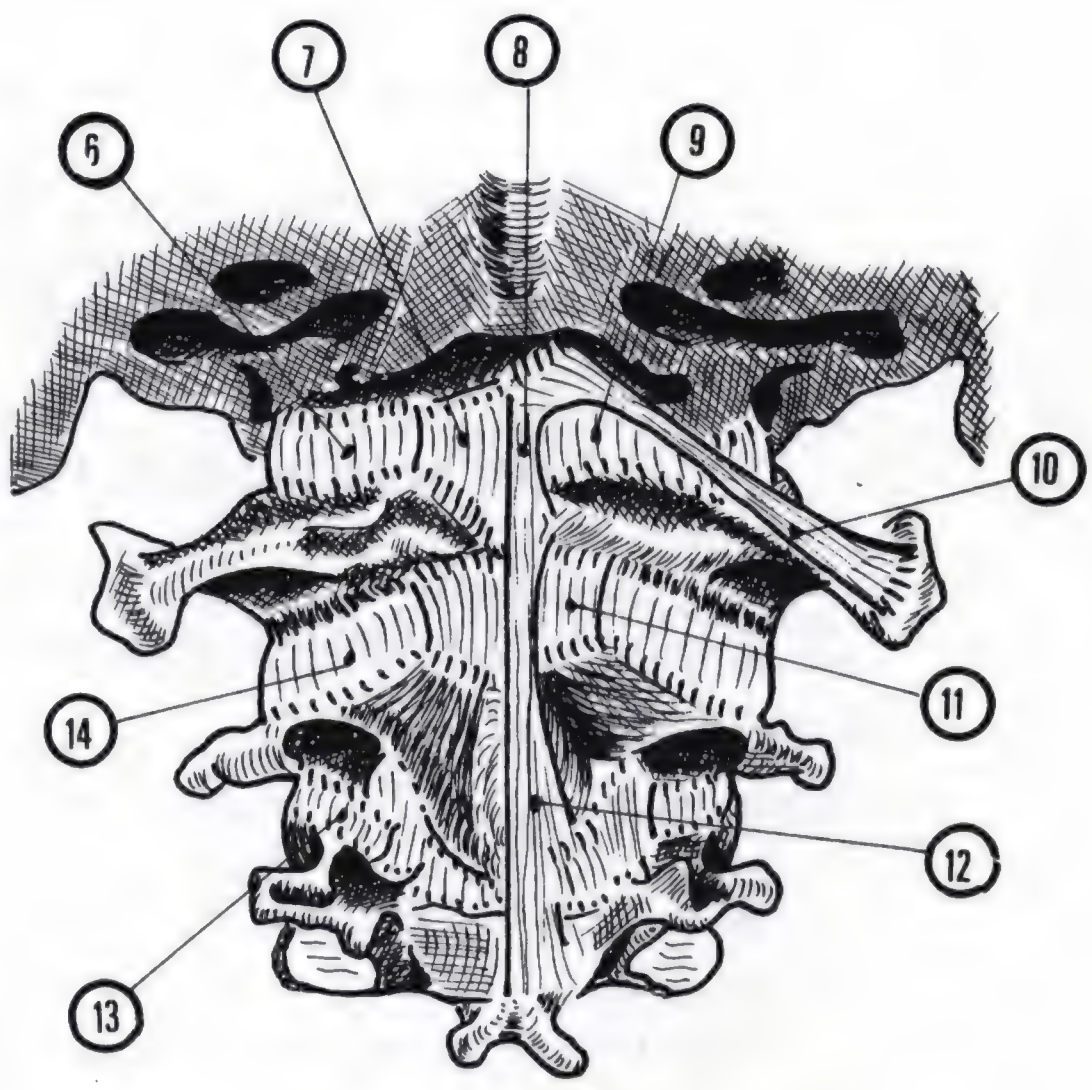

Vue antérieure

IX — UNION DE L'ATLAS A L'AXIS

L'atlas et l'axis sont unis par l'articulation atloïdo-odontoïdienne et l'articulation altoïdo-axoïdienne.

L'ARTICULATION ATLOÏDO-ODONTOÏDIENNE

Elle met en présence l'anneau ostéo-fibreux, transverso-atloïdien et l'apophyse odontoïde de l'axis.

C'est une trochoïde ou articulation à pivot. L'anneau ostéo-fibreux transverso-atloïdien et la dent sont unis par deux articulations :

- l'une antérieure ou atloïdo-odontoïdienne proprement dite
- l'autre postérieure ou syndesmo-odontoïdienne

A — SURFACES ARTICULAIRES DE L'ARTICULATION ATLOÏDO-ODONTOÏDIENNE PROPREMENT DITE

1) — Face postérieure de l'arc antérieur de l'atlas

Elle présente, à sa partie médiane, une facette articulaire circulaire ou ovalaire, à grand axe transversal, de 7 à 8 mm de diamètre, légèrement excavée : c'est la « fovea dentis ».

2) — Face antérieure de l'apophyse odontoïde.

Elle présente, à hauteur du col, une facette articulaire elliptique, à grand axe vertical, convexe transversalement et plane dans le sens vertical.

B — LA CAPSULE

Elle s'insère au pourtour du revêtement cartilagineux.

— A sa partie supérieure, elle se fusionne avec la face antérieure du ligament occipito-odontoïdien médian ou ligament suspenseur de la dent.

— A sa partie inférieure, elle se fusionne avec la face postérieure du ligament atloïdo-axoïdien antérieur.

C — LA SYNOVIALE

Elle tapisse la face profonde de la capsule et émet deux culs de sacs :

• Le cul de sac supérieur se situe entre le ligament occipito-atloïdien antérieur et le ligament occipito-odontoïdien médian.

• le cul de sac inférieur communique souvent avec la synoviale des articulations atloïdo-axoïdiennes.

D — SURFACES ARTICULAIRES DE L'ARTICULATION SYNDESMO-ODONTOÏDIENNE

1) — Face postérieure de l'apophyse odontoïde

A hauteur du col, elle présente une facette articulaire elliptique, à grand axe vertical, légèrement concave de haut en bas, convexe transversalement.

2) — Face antérieure du ligament transverse de l'atlas

A sa partie moyenne, ce ligament est revêtu de cartilage.

E — LA CAPSULE

Elle s'insère au pourtour du revêtement cartilagineux.

F — LA SYNOVIALE

Elle envoie deux prolongements : un supérieur et un inférieur.

— Le prolongement supérieur ou bourse séreuse sous-odontoïdienne se situe entre le ligament occipito-odontoïdien médian et le ligament transverso-occipital.

— Le prolongement inférieur se situe entre la face postérieure du corps de l'axis et le ligament transverso-axoïdien.

G — LE LIGAMENT TRANSVERSE DE L'ATLAS

C'est une bandelette fibreuse, s'étendant d'une masse latérale de l'atlas à l'autre, en passant en arrière de la dent. Ce

ARTICULATIONS ATLOIDO-AXOIDIENNES

(I. A. KAPANDJI)

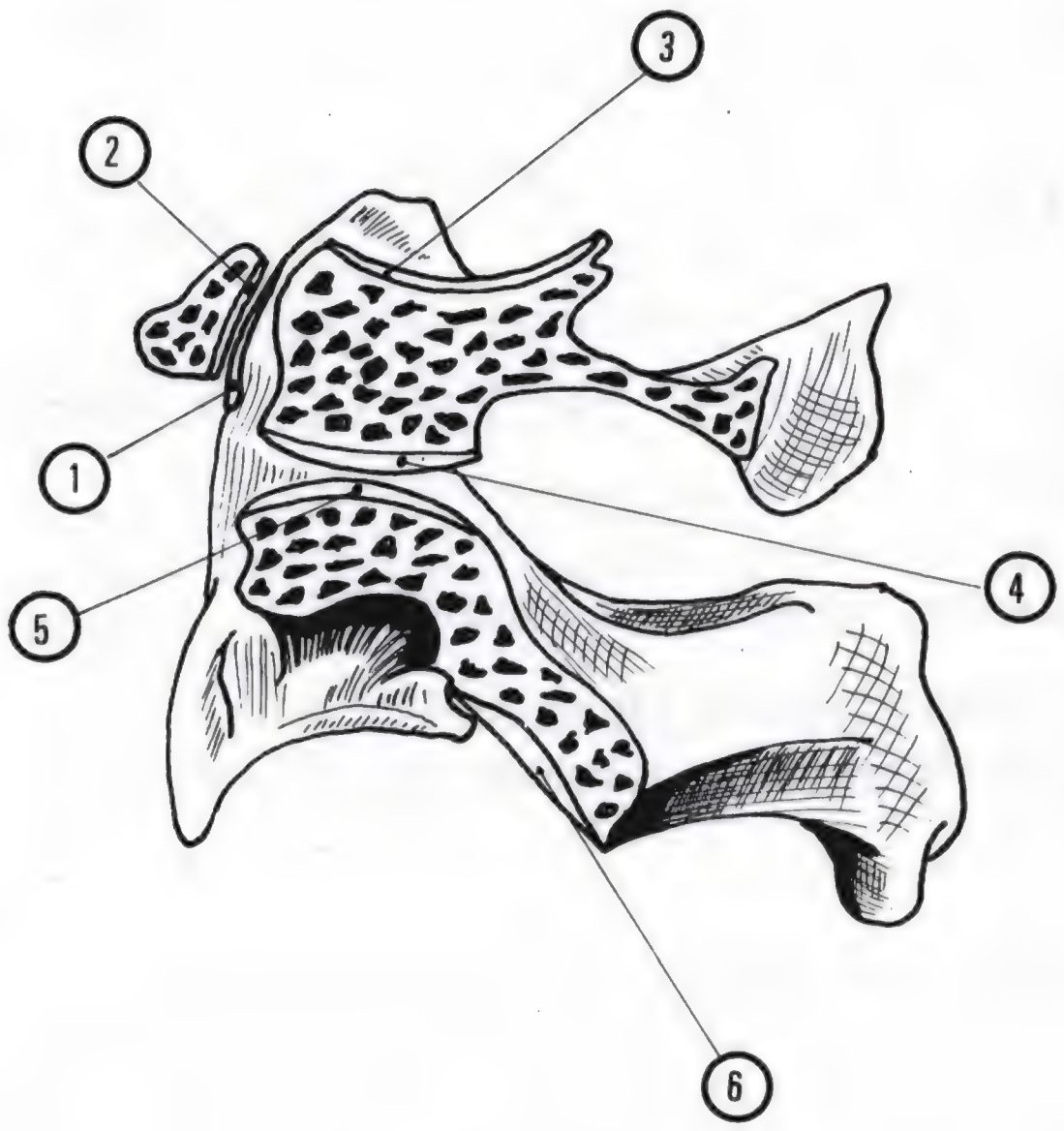

Coupe para-sagittale au niveau des masses latérales de l'atlas.

1. Courbure de l'articulation atloïdo-odontoïdienne, avec sa facette odontoïdienne.

2. Courbure de l'articulation atloïdo-odontoïdienne, avec la facette de l'arc antérieur de l'atlas.

3. Facette supérieure des masses latérales de l'atlas, concave d'avant en arrière.

4. Facette inférieure des masses latérales de l'atlas, convexe d'avant en arrière.

5. Facette supérieure de l'axis, convexe d'avant en arrière.

6. Facette inférieure de l'axis, regardant en bas et en avant.

ligament s'insère sur les tubercules sous-glénoïdiens de la face interne des masses latérales d'atlas. Il est convexe en arrière, long de 20 mm, large de 8 mm, épais de 2 mm et on lui considère deux faces : une antérieure et une postérieure et deux bords : un supérieur et un inférieur.

1) — La face antérieure

Elle est concave et entre en rapport à sa partie moyenne avec l'apophyse odontoïde. A ce niveau, le ligament transverse est revêtu de cartilage.

2) — La face postérieure

Convexe, elle est recouverte par les ligaments occipito-axoïdiens médian et latéraux, ainsi que par le ligament vertébral commun postérieur.

3) — Les bords supérieur et inférieur

Le bord inférieur étant moins étendu que le supérieur, le ligament transverse présente l'aspect d'un demi-entonnoir et maintient mécaniquement la partie supérieure de la dent, tendant à l'étrangler à hauteur du col de l'apophyse odontoïde.

De la partie moyenne de chaque bord se détachent deux ligaments :

- l'un supérieur, le ligament transverso-occipital ou bras supérieur de la croix ;

- l'autre inférieur, le ligament transverso-axoïdien ou bras inférieur de la croix.

H — LE LIGAMENT TRANSVERSO-OCCIPITAL

Il se fixe sur la gouttière basilaire, versant endocrânien du bord antérieur du trou occipital :

— En avant du ligament occipito-axoïdien médian auquel il se fusionne et,

— Séparé du ligament occipito-odontoïdien médian, par une bourse séreuse.

I — LE LIGAMENT TRANSVERSO-AXOÏDIEN

Il se fixe sur la face postérieure, à la partie moyenne du corps de l'axis, entre les insertions des ligaments occipito-axoïdiens latéraux et au-dessus du ligament occipito-axoïdien médian.

Les trois ligaments transverses de l'atlas forment, en arrière de la dent, un dispositif ligamentaire appelé « ligament cruciforme » ou « croix ».

L'ARTICULATION ATLOÏDO-AXOÏDIENNE

L'atlas et l'axis s'unissent par deux articulations atloïdo-axoïdiennes une de chaque côté, représentant des arthrodies.

A — SURFACES ARTICULAIRES DE L'ATLAS

Elles sont situées sur la face inférieure des masses latérales de l'atlas, de forme ovalaire, à grosse extrémité postéro-externe, à grand axe oblique en arrière et en dehors, légèrement convexe d'avant en arrière, légèrement concave transversalement et regardant en bas et en dedans.

B — SURFACES ARTICULAIRES DE L'AXIS

Elles sont situées de chaque côté de l'apophyse odontoïde. Elles sont séparées de la base de la dent par une gouttière antéro-postérieure ; ce qui fait que ces deux surfaces articulaires semblent disposées en plateau, formant un relief à la face supérieure du corps de l'axis. De forme ovalaire, à grosse extrémité postéro-externe, à grand axe oblique en arrière et en dehors, légèrement convexe d'avant en arrière, plane transversalement, elles regardent en haut et en dehors.

Les surfaces articulaires de l'atlas et de l'axis sont recouvertes d'une couche de cartilage plus épaisse au centre qu'à la périphérie. Elles deviennent alors convexes en tous sens. Cette convexité est, du reste, plus accentuée dans le sens transversal qu'antéro-postérieur. En position normale de la tête, les deux surfaces articulaires n'entrent en contact que par leurs diamètres transversaux, comme deux bateaux renversés, reposant l'un sur l'autre par leurs quilles.

Dans le reste de leur étendue, en arrière, en avant, en dedans et en dehors, elles sont séparées par des angles dièdres dans lesquels s'interposent des franges synoviales.

C — MOYENS D'UNION

Chaque articulation atloïdo-axoïdienne proprement dite présente :

- une capsule
- un ligament propre à chaque articulation : le ligament atloïdo-axoïdien interne ou latéral inférieur d'ARNOLD
- deux ligaments à distance communs aux deux articulations : les deux ligaments atloïdo-axoïdiens antérieur et postérieur.

1) — La capsule

Elle est très lâche, permettant à l'articulation des mouvements très étendus. Son insertion se fait à quelque distance des surfaces articulaires. Cette distance est plus grande en dehors qu'en dedans. La capsule est renforcée en dedans par un faisceau fibreux : le ligament atloïdo-axoïdien interne ou latéral inférieur d'ARNOLD.

2) — La synoviale

Elle tapisse la face profonde de la capsule et communique parfois avec celle de l'articulation syndesmo-odontoïdienne.

3) — Le ligament atloïdo-axoïdien interne ou latéral inférieur d'ARNOLD

Ce faisceau fibreux, renforçant la partie interne de la capsule, s'insère :

— A sa partie supérieure, sur la partie postérieure de la face interne des masses latérales de l'atlas.

— A sa partie inférieure, sur la partie latérale de la face postérieure du corps de l'axis. Il s'unit au ligament occipito-axoïdien latéral.

4) — Le ligament atloïdo-axoïdien antérieur

Il est tendu en avant entre l'arc antérieur de l'atlas et le corps de l'axis.

Il s'insère :

— A sa partie supérieure, sur le bord inférieur de l'arc antérieur de l'atlas.

— A sa partie inférieure, sur la face antérieure du corps de l'axis.

Les bords latéraux de ce ligament se fusionnent avec les capsules articulaires.

La partie médiane de ce ligament est recouverte par le ligament vertébral commun antérieur.

5) — Le ligament atloïdo-axoïdien postérieur

Large et mince, il s'insère :

— A sa partie supérieure : sur le bord inférieur de l'arc postérieur de l'atlas, ainsi que sur son tubercule postérieur.

— A sa partie inférieure ; sur le bord supérieur des lames et à la base de l'apophyse épineuse de l'axis.

La partie médiane de ce ligament représente le ligament interépineux.

Les parties latérales de ce ligament représentent les ligaments jaunes.

Les bords latéraux de ce ligament se fusionnent, à sa partie supérieure, avec les capsules articulaires et ménagent, à sa partie inférieure, un orifice ostéo-fibreux avec la face postérieure de l'articulation. Cet orifice représente le 2e trou de conjugaison par où passe le 2e nerf cervical.

X — LES ARTICULATIONS UNCO-VERTÉBRALES

Les articulations unco-vertébrales de TROLARD sont spéciales au rachis cervical. Elles s'étendent de l'axis à D 1. Ce sont des arthrodies qui réunissent les apophyses semi-lunaires ou crochets aux échancrures latérales de la face inférieure du corps vertébral sus-jacent.

A l'état frais, une mince couche de fibro-cartilage revêt les surfaces articulaires.

Les facettes articulaires qui s'opposent, de configuration inverse, sont maintenues en présence :

- en dedans, par l'intermédiaire du disque intervertébral correspondant ;

- en dehors, par une capsule articulaire ou ligament unco-vertébral qui s'insère sur le pourtour du biseau et sur la face externe et le bord supérieur de l'apophyse semi-lunaire.

La synoviale tapisse la face profonde de ce ligament.

Les articulations unco-vertébrales sont en rapport avec les mouvements de latéralité du rachis cervical.

LES ARTICULATIONS UNCO-VERTEBRALES

(I. A. KAPANDJI)

A

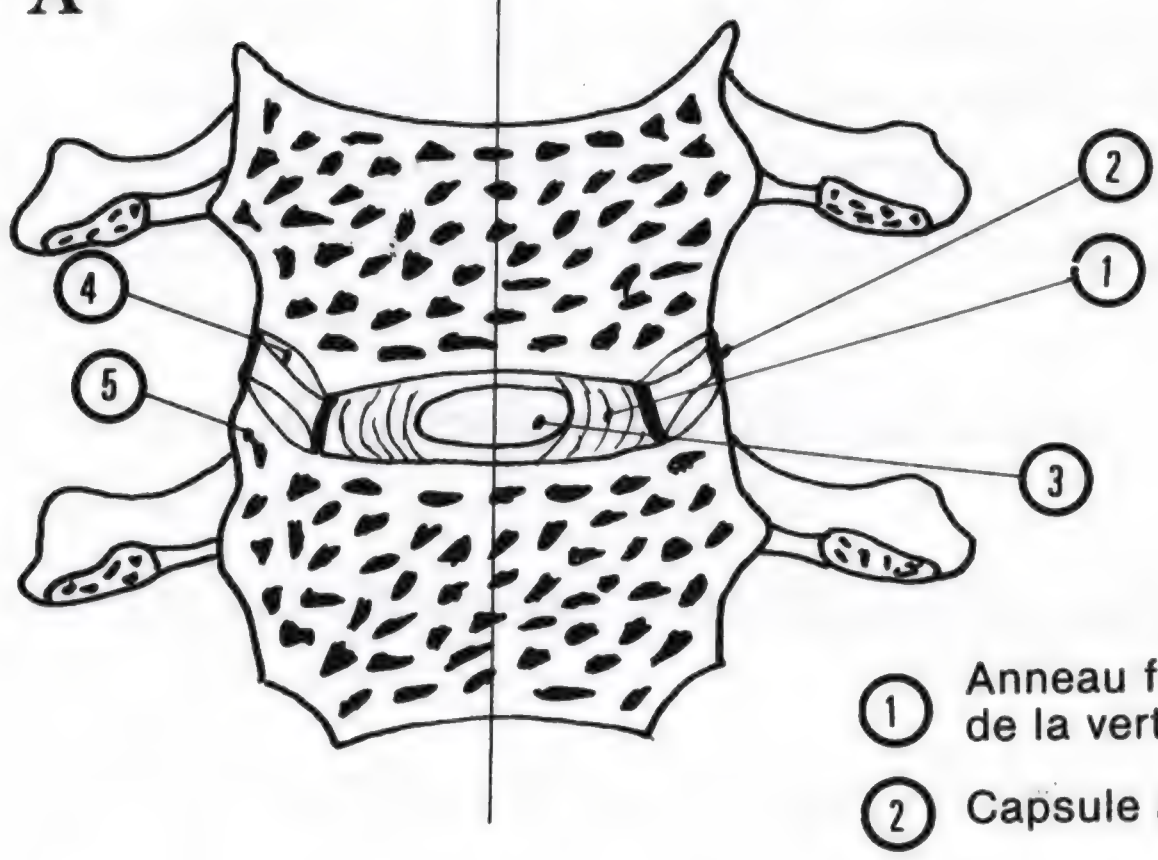

B

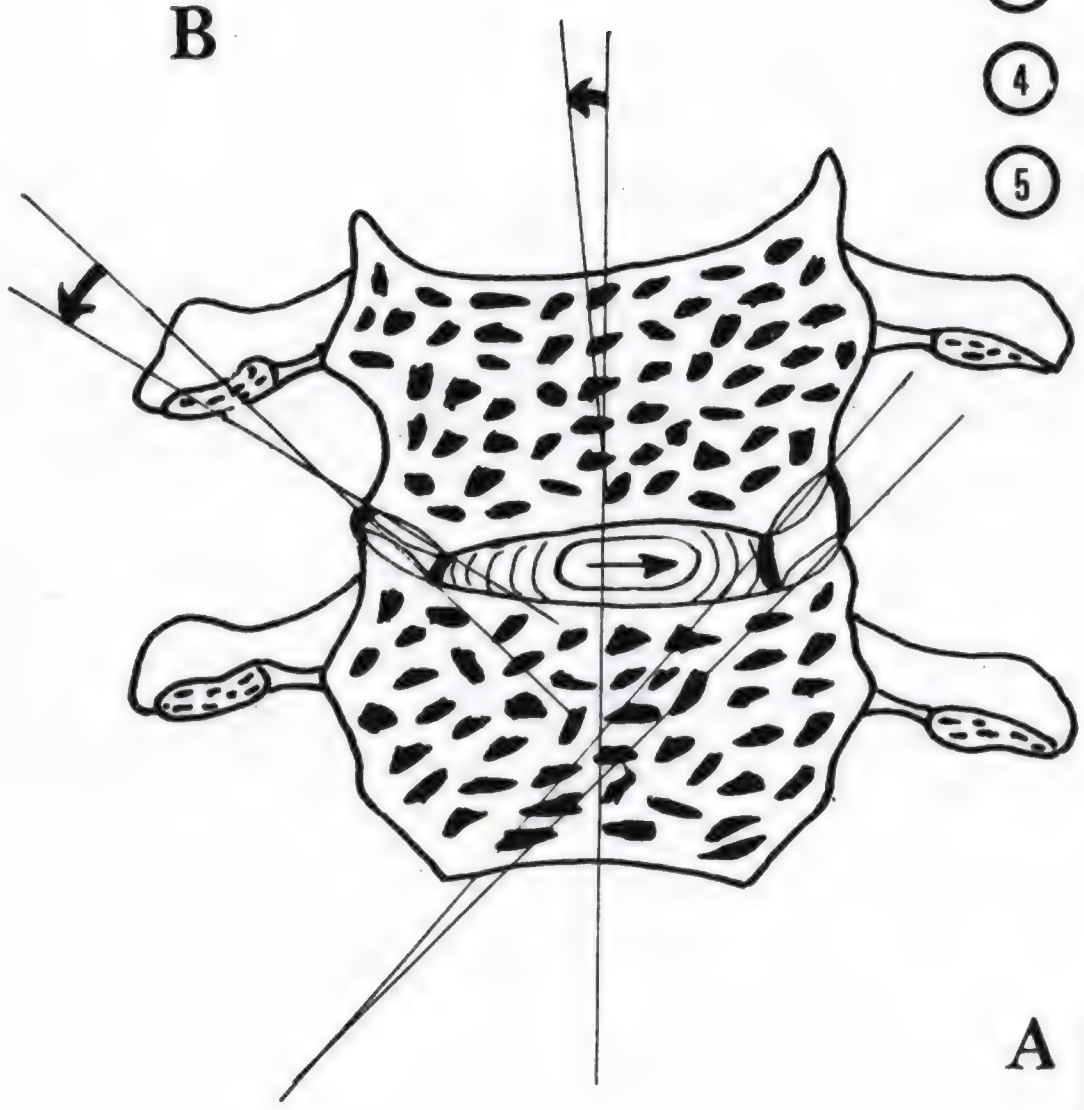

1. Anneau fibreux n'allant pas jusqu'au bord de la vertèbre.
2. Capsule articulaire.
3. Nucleus pulposus.
4. Facette articulaire semi-lunaire.
5. Apophyse unciforme.

A, B — Coupe frontale.

CHAPITRE XXI

PHYSIO-PATHOLOGIE ARTICULAIRE CERVICO-OCCIPITALE

L'équilibre de la tête sur le rachis cervical est un « équilibre instable », composé d'oscillations antéro-postérieures et correspondant à la physiologie de l'articulation occipito-atloïdienne dont le mouvement primordial est la flexion-extension.

Les groupes musculaires antérieurs et postérieurs de la colonne cervicale ne s'équilibrent pas et ne semblent pas très adaptés à la station verticale qui incite le rachis cervical à se mettre en flexion (lordose cervicale).

Les masses latérales de C 1 sont situées sur la partie antérieure de l'atlas, alors que les correspondantes occipitales se trouvent à la partie postérieure du crâne. Ceci nous permet de comprendre l'importance de la flexion-extension occipito-atloïdienne et de nous apercevoir que la tête n'est pas centrée sur l'atlas. Le point d'appui se situe approximativement à l'union du 1/3 postérieur et des 2/3 antérieurs, imposant à la tête « un équilibre oscillant ».

Lorsque la colonne cervicale présente une lordose physiologique, cet équilibre instable est bien absorbé par la corde de l'arc qui joue le rôle de « coussinet amortisseur », évitant ainsi aux microtraumatismes de se répercuter sur les structures supérieures.

En fonction de la pesanteur, la tête tente toujours de retrouver son équilibre instable par rapport à la ligne centrale de gravité du corps.

Si les articulations de C 3 à C 7 apparaissent relativement simples, celles de l'occipital / C 1 / C 2 sont, cependant, plus complexes et parfois déroutantes.

Anatomiquement, on devrait scinder la colonne cervicale en deux groupes :

- C 3 à C 7 : rachis cervical inférieur
- C 1 - C 2 : rachis cervical supérieur

LE RACHIS CERVICAL

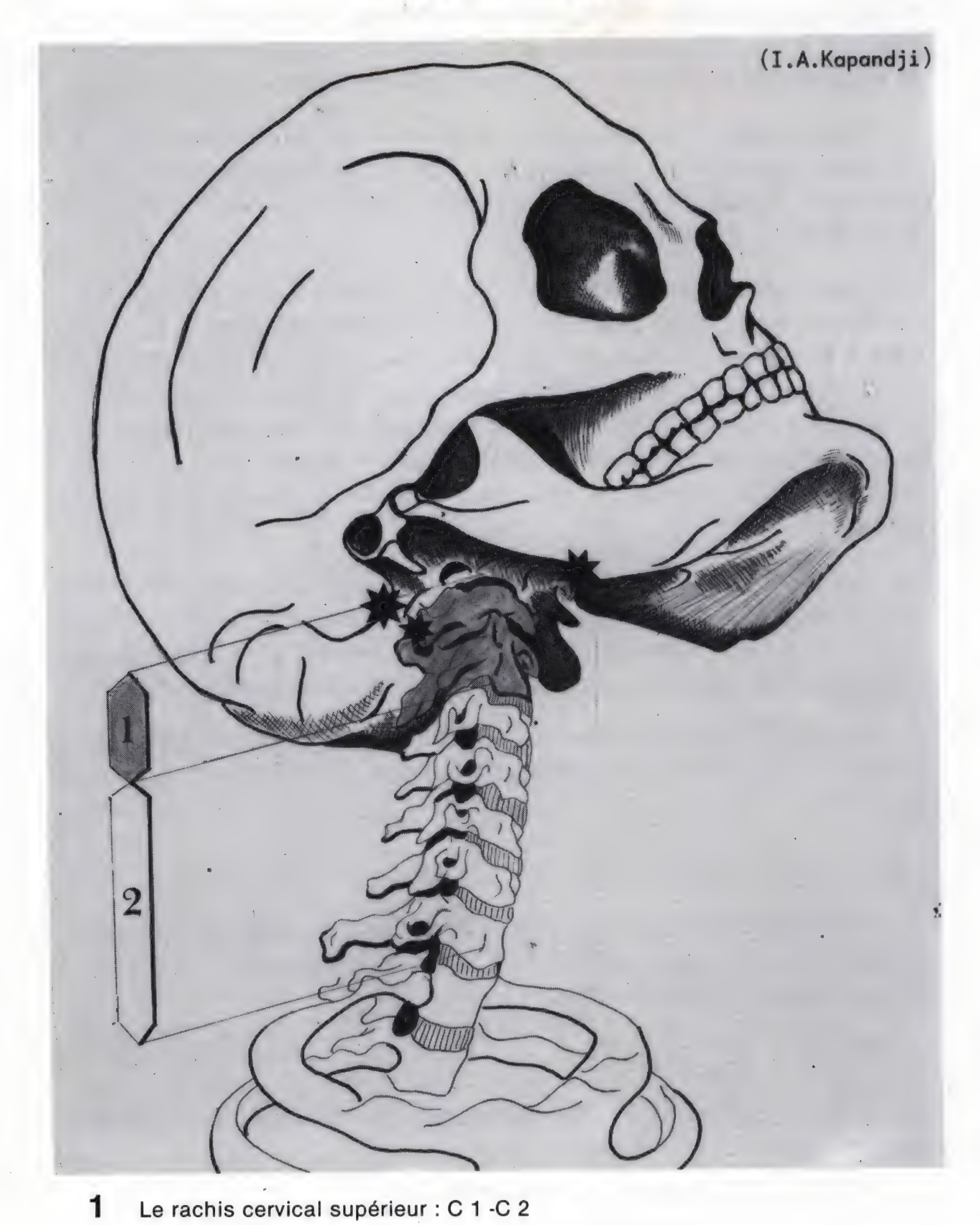

1 Le rachis cervical supérieur : C 1 -C 2

2 Le rachis cervical inférieur : C 3 - C 4 - C 5 - C 6 - C 7

★ Angle de la mandibule

★ Apophyse mastoïde

★ Apophyse transverse de l'atlas

« Rachis Cervical Supérieur C 1-C 2 »

Physiologiquement, on devrait diviser la colonne cervicale en 3 groupes :

- Occiput / C 1 / C 2
- C 2 à C 4
- C 4 à C 7

A ce sujet, rappelons que la dure-mère spinale ne s'insère que sur :

- Occiput / C 1 / C 2
- et sur S 1 et S 2

Les articulations occipito-atloïdiennes, atloïdo-axoïdiennes et occipito-axoïdienne sont, anatomiquement, très particulières et ne présentent pas, par ailleurs, de disques intervertébraux.

Par son articulation très libre avec C 3 et son articulation tout à fait particulière avec C 1, C 2 représente une charnière entre la colonne cervicale et le crâne.

C 2 image tout à fait « la vertèbre accommodative » par excellence.

Pourquoi, indépendamment de la flexion ou de l'extension, les corps vertébraux cervicaux, de C 2 à C 7, tournent-ils toujours dans la concavité ?

Cette particularité s'explique par l'orientation des facettes articulaires, la forme des corps vertébraux et des disques attenants.

Les lésions cervicales sont rarement simples, en flexion ou en extension. Il s'agit, la plupart du temps, de lésions complexes :

- de C 2 à C 4 : du type F.R.S.

La rotation s'organise dans la concavité et prédomine sur l'inclinaison latérale. La 1ere loi de FRYETTE n'est pas respectée.

- de C 4 à C 7 : du type E.S.R.

La rotation s'organise dans la concavité et l'inclinaison latérale est plus importante que la rotation.

A — LE COMPLEXE « OCCIPUT - ATLAS - AXIS »

1 - L'occipital par rapport à l'atlas

« Comme l'indique le Docteur I.A. KAPANDJI, sur une vue supérieure de l'atlas (fig. B), les facettes atloïdiennes apparaissent ovalaires, à grand axe oblique en avant et en dedans, convergeant vers un point N situé sur la ligne médiane, peu avant l'arc antérieur de l'atlas. Elles sont quelquefois rétrécies en leur milieu et peuvent même être séparées chacune en deux facettes distinctes. Encroûtées de cartilage, elles sont concaves dans les deux sens et la courbure est à peu près identique dans un sens comme dans l'autre. On peut donc considérer qu'elles sont comprises sur la surface d'une sphère (Fig. E) dont le centre O serait situé au-dessus du plan des surfaces articulaires et se projetterait à l'intersection de l'axe de symétrie et de la ligne joignant le bord postérieur des deux facettes articulaires. Le point Q représente d'ailleurs le centre de courbure des facettes articulaires dans le plan sécant horizontal ; le point P est le centre de courbure des facettes articulaires dans le plan sécant vertical ; la figure montre alors la sphère, supposée transparente, s'appuyant très exactement sur les surfaces articulaires supérieures des masses latérales de l'atlas ».

« Une vue postérieure des articulations occipito-atloïdiennes (Fig. C) confirme que le courbure des surfaces condyliennes occipitales est située sur la même surface sphérique dont le centre O siège à l'intérieur du crâne, au-dessus du trou occipital. L'articulation occipito-atloïdienne peut donc être considérée comme

LES SURFACES ARTICULAIRES OCCIPITO-ATLOIDIENNES

(I.A. Kapandji)

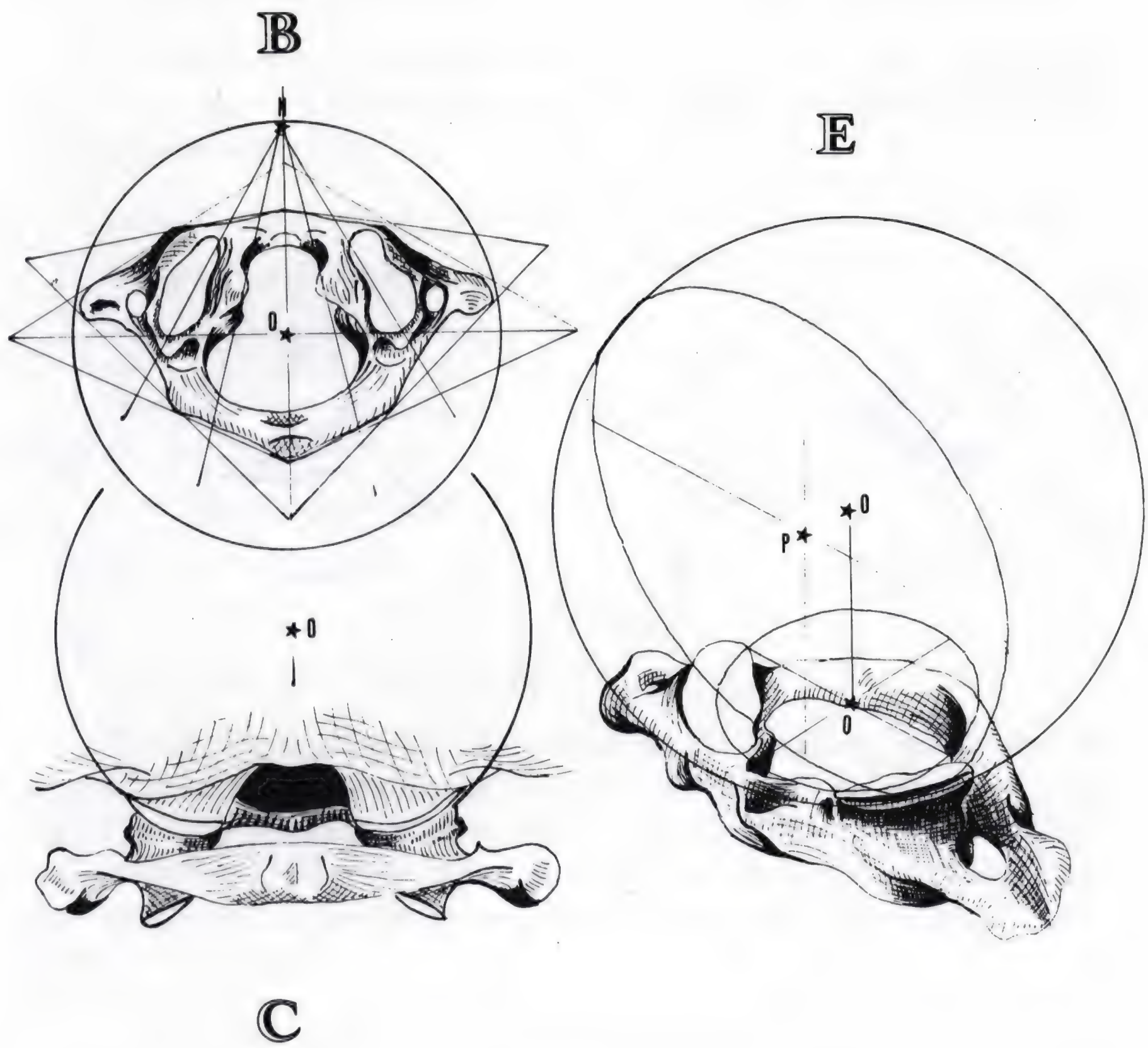

B Vue supérieure de l'atlas

C Vue postérieure des articulations occipito-atloïdiennes

E Les cavités glénoïdes de l'atlas sont comprises dans la surface d'une sphère

FLEXION-EXTENSION OCCIPITO-ATLOIDIENNE

(I.A. Kapandji)

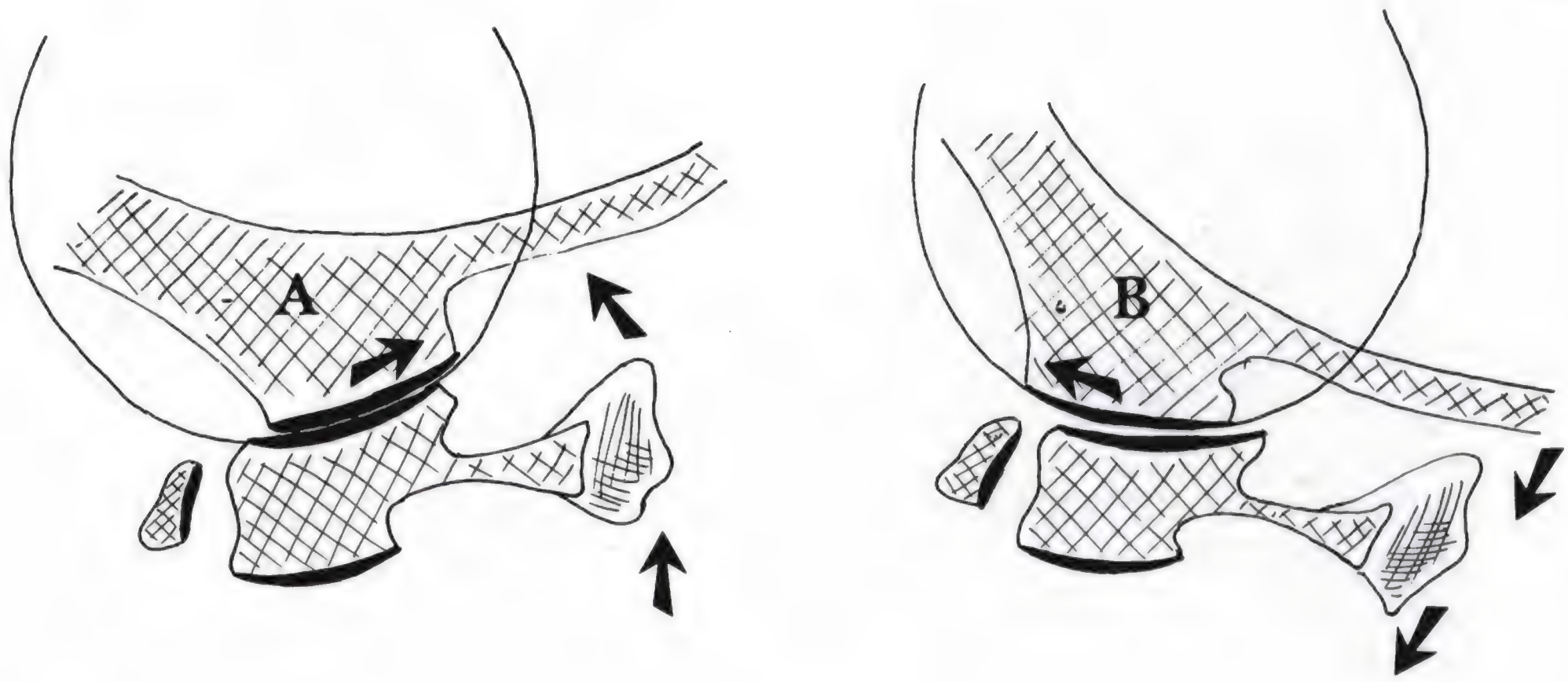

A Extension

B Flexion

l'équivalent d'une énarthrose, c'est-à-dire une articulation à surface sphérique (Fig. E) possédant trois axes, donc trois degrés de liberté :

- **Rotation axiale** autour d'un axe vertical Q O :
- **Flexion-extension** autour d'un axe transversal passant par le centre O ;
- **Inclinaison latérale** autour d'un axe antéro-postérieur P O ».

Le condyle de l'occipital et la cavité glénoïde de l'atlas sont plus rapprochés **à leur extrémité antérieure (25 mm) qu'à leur extrémité postérieure (40 mm).**

Dans le sillon situé en arrière des cavités glénoïdes, passent :

- l'artère vertébrale,
- et le premier nerf cervical.

Devant l'arc antérieur et les apophyses transverses, se situent, de dedans en dehors :

- le ganglion cervical supérieur
- l'artère carotide interne
- les 10e, 11e et 12e nerfs crâniens
- la veine jugulaire interne.

Outre les ligaments occipito-atloïdiens latéral, antérieur et postérieur, il faut souligner que l'occipital est en relation avec l'axis par les trois ligaments occipito-axoïdiens « membrana tectoria »: médian et latéraux, ainsi que par les trois ligaments occipito-odontoïdiens ou « freins » : les ligaments alaires et le ligament suspenseur de la dent.

Le ligament occipito-atloïdien postérieur est solidement uni à la dure-mère, renforçant ainsi la conception crânio-sacrée du complexe « occiput - C 1 - C 2 ».

La flexion-extension occipito-atloïdienne :

Sur un axe transversal, les condyles occipitaux glissent sur les cavités glénoïdes de l'atlas.

- Lors de la flexion :

- Les condyles occipitaux glissent vers l'avant sur les cavités glénoïdes de l'atlas.

- L'écaille occipitale se rapproche de l'arc postérieur de C 1.
- Le mouvement de flexion est limité par les contacts osseux.

- Lors de l'extension :

- Les condyles occipitaux reculent sur les cavités glénoïdes de l'atlas.
- L'écaille occipitale s'écarte de l'arc postérieur de C 1.
- Le mouvement d'extension est limité par la tension des capsules des articulations occipito-atloïdiennes et des ligaments postérieurs (membrane occipito-atloïdienne et ligament cervical postérieur, encore appelé septum nuchal).

L'inclinaison latérale occipito-atloïdienne :

Lors de l'inclinaison latérale gauche occipito-atloïdienne, sur un axe antéro-postérieur, les condyles occipitaux glissent, sur les cavités glénoïdes de l'atlas, de gauche à droite et inversement, lors de l'inclinaison latérale droite.

Lors de l'inclinaison latérale gauche occipito-atloïdienne, le condyle occipital gauche se déplace en dedans, vers le haut et l'avant, pendant que son homologue opposé se meut en dehors, en arrière et en bas. A l'inclinaison latérale gauche occipito-atloïdienne s'associe une rotation de gauche à droite. Il n'existe pas, par conséquent, d'inclinaison latérale pure, mais une inclinaison latérale intimement liée à une rotation.

Lors de l'inclinaison latérale gauche occipito-atloïdienne, le condyle occipital gauche se rapproche de l'apophyse odontoïde mais ne vient pas à son contact, car le mouvement est limité par la tension des capsules des articulations occipito-atloïdiennes et surtout par le ligament occipito-odontoïdien latéral droit.

La rotation occipito-atloïdienne :

Sur un axe vertical, la rotation occipito-atloïdienne, par exemple de droite à gauche, s'accompagne d'une inclinaison latérale droite de l'occipital et inversement. Il n'existe pas, par conséquent, de rotation pure mais une rotation associée à une inclinaison latérale.

Physiologiquement, l'articulation occipito-atloïdienne effectue des mouvements simples et des mouvements complexes :

Les mouvements simples :

Ils sont représentés par la flexion et l'extension occipito-atloïdienne.

La pathologie ostéopathique n'étant jamais qu'une exagération de la physiologie, aboutissant à une restriction de mobilité, deux possibilités lésionnelles pourront être mises en évidence :

- Une lésion occipitale antérieure bilatérale ou en flexion ;
- Une lésion occipitale postérieure bilatérale ou en extension.

Les mouvements complexes :

Ils sont représentés par l'association de trois composantes :

- La flexion ou l'extension ;
- L'inclinaison latérale ;
- et la rotation.

Selon l'ordre d'organisation de ces trois composantes, nous pourrons trouver des mouvements complexes occipito-atloïdiens du type F.S.R. ou du type E.R.S.

Il faut souligner qu'au niveau occipito-atloïdien, la 2e loi de FRYETTE : rotation dans la concavité, n'est pas respectée. Il s'agit là d'une particularité majeure qu'il ne faudra pas oublier.

Indépendamment de la flexion ou de l'extension, la rotation occipito-atloïdienne s'effectuera toujours dans la convexité (1ere loi de FRYETTE).

a - Mouvement F.S.R.

En flexion ou en position neutre, l'inclinaison latérale occipito-atloïdienne incite l'occipital à effectuer une rotation du côté opposé, dans la convexité, du type F.S.R.

L'inclinaison latérale et la rotation sont opposées et cette dernière s'organise dans la convexité, en accord avec la 1ere loi de FRYETTE et avec l'inclinaison en dedans des cavités glénoïdes de l'atlas.

Pour H.H. FRYETTE, la lésion occipito-atloïdienne la plus fréquemment rencontrée s'illustre par une rotation de l'occipital dans la convexité, du type F.S.R.

b - Mouvement E.R.S.

En extension, la rotation occipito-atloïdienne incite l'occipital à s'incliner du côté opposé.

La rotation apparait alors dans la convexité et ne respecte pas la 2e loi de FRYETTE : rotation dans la concavité. C'est le mouvement E.R.S.

La rotation et l'inclinaison latérale sont opposées.

La rotation s'organise dans la convexité, en accord avec la 1ere loi de FRYETTE et avec l'inclinaison en dedans des cavités glénoïdes de l'atlas.

Lors de la rotation, par exemple de droite à gauche, de l'occipital sur l'atlas, il se produit un glissement vers l'avant du condyle occipital droit, sur la cavité glénoïde correspondante de l'atlas et, simultanément, le ligament occipito-odontoïdien latéral s'enroule autour de l'apophyse odontoïde et se tend. Cette tension ligamentaire a pour effet de tirer le condyle occipital droit vers la gauche et permet de comprendre que la rotation et l'inclinaison latérale seront opposées, tout en expliquant pourquoi C 2 / C 3 représente souvent la clé des problèmes occipito-atloïdiens.

Comme le soulignait le Docteur R. LAVEZZARI, en 1964 : « ... Une rotation de l'occipital sur l'atlas, en avant ou en arrière, s'accompagne toujours d'un certain glissement latéral. De même, un glissement latéral s'accompagne forcément d'un certain degré de rotation antérieure ou postérieure... ».

Les mouvements occipito-atloïdiens en « **inclinaison latérale** - rotation » ou en « **rotation** - inclinaison latérale », selon qu'ils s'éxécutent en flexion, en position neutre ou en extension, sont intimement liés et il n'apparaitrait pas logique de les dissocier, tant sur le plan de la physiologie articulaire que sur celui de la pathologie ostéopathique. C'est la raison pour laquelle l'énumération des onze possibilités lésionnelles occipito-atloïdiennes de CARTER - HARRISON DOWNING, tirée de son ouvrage publié en 1935 « Osteopathic principles in disease » nous apparait, pour certaines d'entre elles, plus théoriques que pratiques :

- Occiput antérieur gauche (torsion antérieure gauche)
- Occiput antérieur droit (torsion antérieure droite)

- Occiput bilatéral antérieur
- Occiput incliné à gauche
- Occiput incliné à droite
- Occiput bilatéral postérieur
- Occiput postérieur droit et antérieur gauche (pseudo-rotation)
- Occiput postérieur gauche et antérieur droit (pseudo-rotation)
- Occiput encastré (tassement)
- Occiput postérieur droit (torsion postérieure droite)
- Occiput postérieur gauche (torsion postérieure gauche)

Nous ne retiendrons de cette énumération que les sept lésions occipito-atloïdiennes qui suivent et nous ajouterons quelques commentaires au passage sur celles que nous n'avons pas retenues :

- **Lésions simples :**
- Lésion occipitale bilatérale antérieure ou en flexion
- Lésion occipitale bilatérale postérieure ou en extension

- **Lésions complexes du type F.S.R. :**
- Léson occipitale unilatérale antérieure gauche
- Lésion occipitale unilatérale antérieure droite

- **Lésions complexes du type E.R.S. :**
- Lésion occipitale unilatérale postérieure droite
- Lésion occipitale unilatérale postérieure gauche

- **Lésion traumatique :**
- Lésion occipitale bilatérale par tassement, encore appelée « Occiput impacted ».

Nous conviendrons d'appeler :

- **Occiput bilatéral antérieur :** un occiput en flexion et non en extension comme l'indique C.H. DOWNING.
- **Occiput bilatéral postérieur :** un occiput en extension et non en flexion, comme l'indique C.H. DOWNING.

Cette terminologie nous permettra d'éviter toute contradiction avec le mécanisme respiratoire primaire et la conception de la flexion-extension de H.H. FRYETTE.

En dehors des différentes lésions occipito-atloïdiennes, l'ostéopathe ne devra pas oublier de prendre en considération :

- Les lésions néo-natales de l'écaille occipitale
- Les conséquences oculaires des traumatismes occipitaux
- Les lésions sacro-sphéno-basilaires.

Le praticien devra se souvenir que l'occipital, à la naissance, se compose de quatre parties distinctes ;

- La surface basilaire de l'occipital
- Les deux parties condyliennes
- Le squame occipital

La lésion occipitale, en inclinaison latérale pure, droite ou gauche, ne peut exister sans rotation associée, ce qui revient à se situer dans le cadre des lésions occipitales, antérieure unilatérale du type F.S.R., ou postérieure unilatérale du type E.R.S.

En ce qui concerne les lésions occipitales de pseudo-rotation postérieure droite et antérieure gauche ou postérieure gauche et antérieure droite :

- Ou bien il s'agit d'une lésion occipitale unilatérale antérieure droite ou gauche, du type F.S.R., ou d'une lésion occipitale unilatérale postérieure, droite ou gauche, du type E.R.S., faisant apparaitre une relativité inverse sur le côté opposé et dont il est tout à fait possible d'effectuer le diagnostic différentiel par l'examen clinique.
- Ou bien il s'agit d'une lésion occipito-atloïdienne, à la fois antérieure gauche, du type F.S.R. et postérieure droite, du type E.R.S., par exemple, ou inversement. Dans cette éventualité, en sachant qu'indépendamment de la flexion ou de l'extension, la rotation s'effectue toujours dans la convexité, la normalisation de cette « pseudo-rotation » n'apporte, en réalité, rien de nouveau en la matière et ceci explique que nous n'ayons pas retenu ces deux autres possibilités lésionnelles.

En ce qui concerne les lésions occipitales, antérieure ou postérieure unilatérales, C.H. DOWNING situe l'inclinaison latérale et la rotation du même côté, ce qui ne semble pas juste et rend, par ailleurs, la normalisation impossible. Cette erreur peut s'expliquer, comme le souligne H.H. FRYETTE, par le fait que, parfois, l'occipital et l'atlas se déplacent, dans un premier temps, l'un par rapport à l'autre et que, dans un deuxième temps, ils peuvent se comporter comme un seul os, par rapport à l'axis.

Dans un premier temps, on peut assister à un déplacement de l'occipital, antérieur à gauche par exemple, par rapport à l'atlas, en accord avec la première loi de FRYETTE :

- L'inclinaison latérale gauche et la rotation de gauche à droite sont opposées ;
- La rotation s'organise dans la convexité de la courbure.

La face supérieure des cavités glénoïdes de l'atlas, revêtant un aspect réniforme, plus large et arrondi en arrière et plus aigu en avant, lorsque l'occipital s'incline à gauche et effectue une rotation de gauche à droite, le condyle occipital gauche se déplace en avant, en haut et en dedans, vers le bord antérieur aigu de la cavité glénoïde gauche de l'atlas, pendant que le condyle occipital droit joue le rôle de pivot.

Dans un deuxième temps, l'occipital et l'atlas se comportant, d'une part, comme un seul os et la colonne cervicale sous-jacente, d'autre part, ne pouvant tourner physiologiquement que dans la concavité de la courbure, il est alors possible d'assister à une inclinaison latérale globale, à la fois de l'occipital et de l'atlas sur l'axis, dans la concavité à droite, donnant ainsi la fausse impression à l'ostéopathe que l'inclinaison latérale et la rotation se situent du même côté, dans la concavité, en accord avec la deuxième loi de FRYETTE.

2 - L'atlas par rapport à l'axis

Les faces inférieures des masses latérales de C 1 s'articulent avec les facettes antéro-supérieures de l'axis. Elles sont ovalaires, planes ou légèrement concaves transversalement, convexes d'avant en arrière. Elles regardent en bas et en **dedans**.

La face supérieure du corps de C 2 présente, à sa partie moyenne, l'apophyse odontoïde et, de chaque côté, deux plateaux obliques en bas et en dehors, répondant aux facettes articulaires inférieures de l'atlas.

La face antérieure de l'apophyse odontoïde présente, sur les 2/3 de sa hauteur, une facette articulaire élliptique, convexe, s'articulant avec la « fovea dentis » de l'arc antérieur de C 1.

Il n'existe pas de disque intervertébral entre C 1 et C 2.

FLEXION-EXTENSION ATLOIDO-AXOIDIENNE

(I.A. Kapandji)

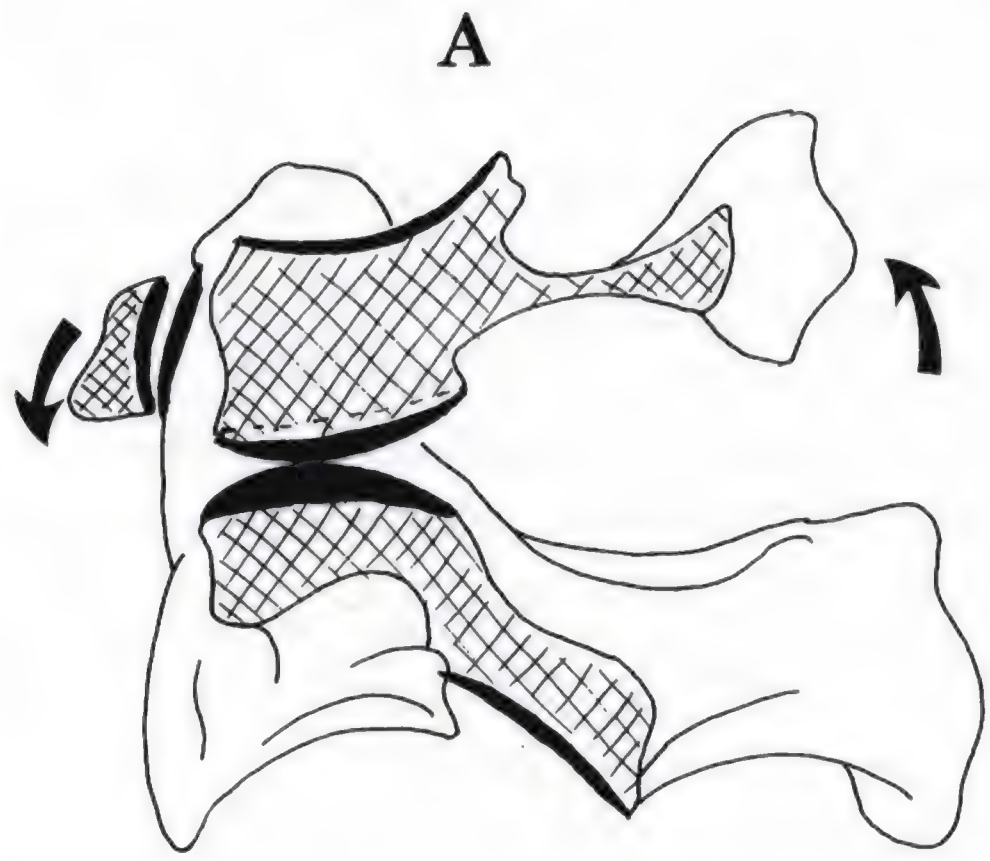

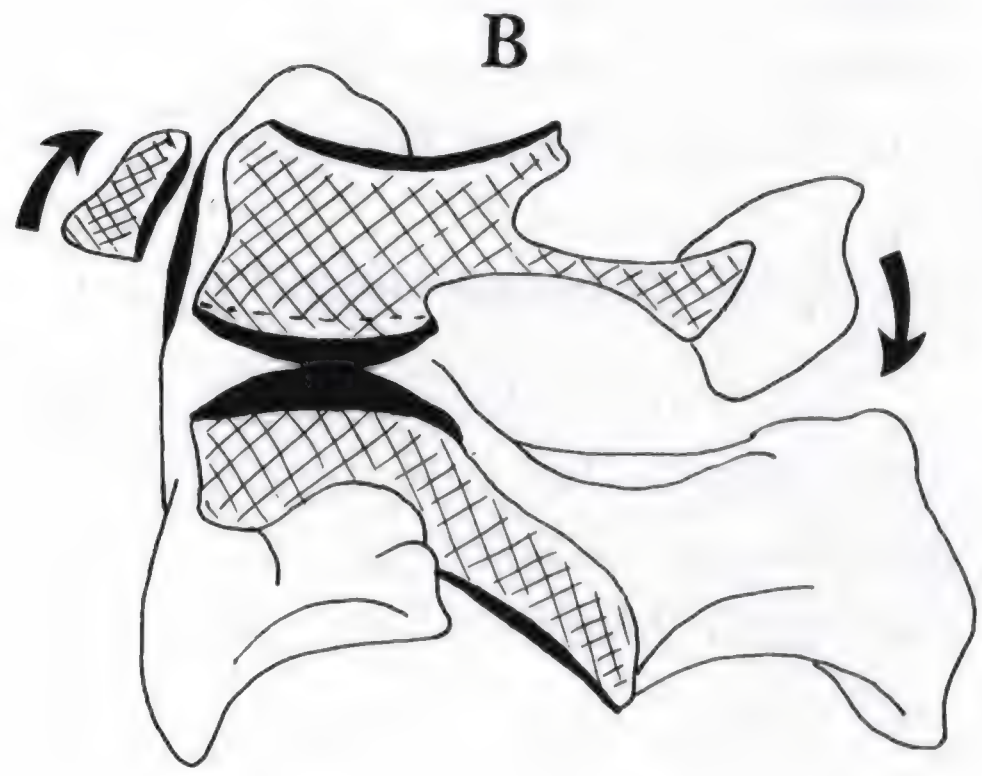

A Extension

B Flexion

Les mouvements physiologiques de l'articulation atloïdo-axoïdienne sont marqués par :

- **Une rotation très libre**, à caractère hélicoïdal.
- Une flexion-extension libre,
- et une inclinaison latérale insignifiante.

La rotation atloïdo-axoïdienne s'organise autour de l'axe vertical passant par l'apophyse odontoïde. Cette rotation est hélicoïdale et abaisse l'atlas. Il existe « une hélice » dans la rotation vers la droite et « une autre hélice », de pas inverse, dans la rotation vers la gauche.

L'inclinaison latérale de l'occipital à C 3 montre que celle-ci se produit, d'une part, entre l'occipital et l'atlas, entrainant une rotation opposée de l'occipital et, d'autre part, entre C 2 et C 3. L'inclinaison latérale atloïdo-axoïdienne est insignifiante.

La flexion de l'articulation atloïdo-axoïdienne est limitée, d'une part, par les ligaments de l'articulation et, d'autre part, par le contact de l'arc postérieur de l'atlas avec l'apophyse épineuse de l'axis.

Au niveau de l'articulation atloïdo-axoïdienne, **la rotation domine**.

L'obliquité des facettes articulaires cervicales diminuant de bas en haut, les lésions cervicales supérieures seront surtout des lésions en « **rotation** - inclinaison latérale ».

La rotation atloïdo-axoïdienne fait particulièrement intervenir les muscles suivants :

- Transversaire épineux
- Sterno-cleido-mastoïdien
- Petit complexius
- Droit de la tête

Il est intéressant de noter que le deuxième nerf cervical d'ARNOLD chemine derrière l'apophyse articulaire supérieure de C 2.

Les lésions ostéopathiques atloïdo-axoïdiennes accompagnent souvent les lésions occipito-atloïdiennes et compensent parfois des lésions thoraciques supérieures ou des 1ere et 2e côtes (scalènes).

ROTATION ATLOIDO-AXOIDIENNE

(I.A. Kapandji)

A Dans la rotation de la gauche vers la droite, la masse latérale gauche de C 1 avance pendant que sa masse latérale droite recule.

B Dans la rotation de la droite vers la gauche, la masse latérale droite de C 1 avance pendant que sa masse latérale gauche recule.

L'articulation atloïdo-axoïdienne représente une charnière de compensation lorsqu'existent des perturbations sous-jacentes ; ce qui explique que la lésion ostéopathique atloïdo-axoïdienne est, en règle générale, une lésion secondaire.

Carter-Harrison DOWNING décrit six lésions atloïdo-axoïdiennes :

- Rotation de C 1 à droite
- Rotation de C 1 à gauche
- Translation latérale droite de l'atlas
- Translation latérale gauche de l'atlas
- Lésion d'extension ou atlas postérieur
- Lésion de flexion ou atlas antérieur

Comme l'indique H.H. FRYETTE, une restriction de mobilité articulaire a très peu de chance de se produire en flexion ou en extension pure, à la différence des vertèbres thoraciques, par suite des particularités anatomiques des corps vertébraux cervicaux et de l'articulation atloïdo-odontoïdienne. Le ligament atloïdo-odontoïdien transversal, d'une part, et le contact osseux de l'apophyse odontoïde de l'axis avec l'arc antérieur de l'atlas, d'autre part, limitent considérablement les possibilités lésionnelles en flexion ou en extension de l'articulation atloïdo-axoïdienne.

Comme le souligne C.H. DOWNING, la rotation représente le mouvement majeur de l'articulation atloïdo-axoïdienne. L'occipital et l'atlas se comportent alors bien souvent comme un seul os, en tournant ensemble sur l'axis.

Bien que le mouvement physiologique essentiel de l'articulation atloïdo-axoïdienne soit représenté par la rotation, nous assistons, très souvent, à l'association d'un certain nombre d'autres composantes telles que la flexion ou l'extension, une inclinaison latérale réduite et un certain degré de translation latérale, réalisant ainsi un tableau complexe. Comme le précise C.H. DOWNING, la rotation atloïdo-axoïdienne s'accompagne d'une légère inclinaison latérale ; l'apophyse transverse de l'atlas s'abaisse du côté de la rotation antérieure et s'élève sur le côté opposé.

L'inclinaison des facettes articulaires supérieures de l'axis autorise un léger glissement latéral qui accompagne la rotation de l'atlas autour de l'apophyse odontoïde.

Lorsque l'atlas réalise une rotation autour de l'apophyse odontoïde de l'axis :

• du côté de l'apophyse transverse antérieure, l'atlas effectue une translation latérale en dehors et s'abaisse.

• du côté de l'apophyse transverse postérieure, plus proéminente, l'atlas se rapproche de l'apophyse odontoïde et s'élève modérément.

La rotation entrainant un certain degré de translation latérale, l'ostéopathe ne pourra parler de « lésion en rotation » ou de « lésion en translation latérale » de l'Atlas qu'en fonction de la déformation la plus évidente. Une normalisation en rotation et une réduction de la translation latérale seront parfois nécessaires.

Si la translation latérale ne représente pas la déformation la plus évidente, il s'agit alors d'un mouvement complexe, du type F.R.S. ou E.R.S. et il est à noter, qu'indépendamment de la flexion ou de l'extension, la physio-pathologie ostéopathique de l'articulation atloïdo-axoïdienne reste la même : l'inclinaison latérale s'organise du côté de la rotation antérieure et la rotation se situe dans la convexité. L'articulation atloïdo-axoïdienne ne respecte pas la 2e loi de FRYETTE : rotation dans la concavité. Les lésions atloïdo-axoïdiennes, du type F.R.S. ou E.R.S., s'accompagnent, en général :

• d'une sensibilité à la pression du côté de la rotation postérieure de l'atlas ;

• et d'une limitation de la rotation du côté opposé.

Une technique de normalisation « en rotation », qu'il s'agisse d'une lésion du type F.R.S. ou E.R.S. sera, dans ce cas, suffisante.

Si la translation latérale apparait très importante, modifiant notablement les rapports bilatéraux entre l'apophyse transverse de l'atlas, l'apophyse mastoïde et l'angle de la mandibule, une technique spécifique devra être utilisée dans un deuxième temps. Certains auteurs parlent, dans ce cas, de lésions en « translation latérale pure », malgré l'association des autres composantes.

En résumé, nous ne retiendrons que la lésion en rotation du type F.R.S. ou E.R.S. et la lésion en translation latérale droite ou gauche.

Si la flexion cervicale (majoration de la lordose) bloque la colonne cervicale de C 7 à C 2, de bas en haut, et l'extension cervicale (minoration de la lordose) bloque la colonne cervicale de C 2 à C 7, de haut en bas, il est important de souligner que l'articulation atloïdo-axoïdienne n'est pas soumise à cette influence.

La normalisation de la lésion atloïdo-axoïdienne, qu'il s'agisse du type F.R.S. ou E.R.S., exigera d'emmener l'articulation :

- En inclinaison latérale du côté de la rotation postérieure
- En rotation inverse, vers le côté antérieur
- Et en flexion cervicale modérée et localisée.

La normalisation de la lésion atloïdo-axoïdienne, du type F.R.S. ou E.R.S., s'effectuera de préférence en légère flexion cervicale pour plusieurs raisons :

- la rotation augmente avec le flexion cervicale
- Il faut respecter l'ensellure cervicale qui conserve, même en position neutre, un certain degré de flexion anatomique résiduelle ; la lordose cervicale ne s'effaçant pas complètement.
- La physio-pathologie ostéopathique de l'articulation atloïdo-axoïdienne restant la même, indépendamment de la flexion ou de l'extension, l'ostéopathe n'a pas, à sa disposition, de moyens précis lui permettant de faire le diagnostic différentiel entre une lésion du type F.R.S. et du type E.R.S.
- Les mouvements de flexion-extension de l'articulation atloïdo-axoïdienne restent limités par les contacts osseux et le ligament transverse atloïdo-odontoïdien.

3 - L'axis par rapport à C 3.

La rotation n'est limitée que par les muscles et ligaments, ce qui confère à la lésion ostéopathique de C 2 sur C 3 un caractère tout à fait particulier, dans la mesure où la restriction de mobilité est tissulaire. La grande amplitude de mouvement de C 2 sur C 3 absorbe et compense bien souvent des lésions ostéopathiques sus ou sous-jacentes et fait en général de cette articulation, en dehors des cas traumatiques, une lésion secondaire.

H.H. FRYETTE et de nombreux ostéopathes ont bien souvent considéré cette articulation comme une clé de libération permettant de mieux aborder les lésions ostéopathiques occipito-atloïdiennes.

Par suite de l'orientation des facettes articulaires cervicales dont l'obliquité diminue de bas en haut, la rotation de l'axis sur C 3 s'avère majeure et l'inclinaison latérale est mineure.

La rotation de C 2 précède l'inclinaison latérale et cette rotation s'organise dans la concavité.

L'extension bloquant la colonne cervicale de C 2 à C 7, de haut en bas et la flexion bloquant la colonne cervicale de C 7 à C 2, de bas en haut, les lésions de C 2 sur C 3 seront plus volontiers des lésions du type F.R.S. Par conséquent, la normalisation de la lésion de C 2 sur C 3, du type F.R.S., exigera d'emmener l'articulation :

- En flexion et non pas en extension,
- en inclinaison latérale du côté de la rotation postérieure,
- et en rotation inverse, vers le côté antérieur.

B — DE C 2 A C 7

Compte-tenu des courbures antéro-postérieures de la colonne vertébrale, l'extension de la colonne cervicale n'efface pas complètement sa courbure qui conserve, cependant, un certain degré de flexion anatomique résiduelle.

Les corps vertébraux cervicaux sont de petites dimensions et leurs caractéristiques anatomiques de C 2 à C 7 les prédisposent de plus en plus au « **glissement latéral** ».

La face supérieure de la vertèbre cervicale type est **concave** transversalement, plane d'avant en arrière. Sa face inférieure est **convexe** transversalement et concave d'avant en arrière. Ceci lui confère une certaine instabilité.

Par ailleurs, l'apophyse articulaire supérieure regarde en arrière et en haut et son apophyse articulaire inférieure regarde en avant et en bas. Cette orientation la prédispose au glissement latéral. L'orientation des facettes articulaires, la forme des corps vertébraux et des disques attenants, la flexion anatomique résiduelle expliquent, qu'indépendamment de la flexion ou de l'extension, les corps vertébraux cervicaux tournent dans la concavité de la courbure, par suite de la translation latérale.

Lorsque les pressions s'exercent sur le nucleus pulposus et que les facettes articulaires sont libres, le mouvement est équilibré.

En flexion ou en extension, les facettes articulaires guident le mouvement autour du nucleus pulposus, en produisant :

- Une inclinaison latérale **suivie** d'une rotation du même côté, dans la concavité, en extension (C7 à C 4) ;

LA FLEXION-EXTENSION DE LA COLONNE CERVICALE

(I.A. Kapandji)

1 La courbure cervicale décrit un arc plus grand lorsqu'elle va de la flexion à la position neutre que de la position neutre à l'extension.

2 Lors de l'extension, la courbure cervicale ne s'efface pas complètement et il persiste un certain degré de flexion anatomique résiduelle.

• Ou une rotation **suivie** d'une inclinaison latérale du même côté, dans la flexion. (C 2 à C 4) et faisant apparaître la rotation dans la concavité.

La rotation augmente lors de la flexion cervicale et l'inclinaison latérale se majore lors de l'extension cervicale.

En hyperextension et hyperflexion, tous les mouvements s'avèrent limités.

L'extension bloquant la colonne cervicale de C 2 à C 7, de haut en bas, et la flexion bloquant la colonne cervicale, de C 7 à C 2, de bas en haut, ces deux mouvements s'annulent au niveau d'une zone de neutralité qui se situe approximativement à C 4. C'est à ce niveau, en position neutre, sans flexion ni extension, que le mouvement apparait le plus ample et C 4 représente, par conséquent, une zone de stress importante.

Dans tous les cas, le corps des vertèbres cervicales tourne dans la concavité, entrainant une translation latérale du côté de la convexité et un verrouillage du côté de la concavité.

Comme l'indique C.H. DOWNING, les lésions simples en flexion-extension, de C 2 à C 7, ne sont pas fréquentes et, lorsqu'elles existent, elles se localisent plus volontiers au niveau de C 5, C 6 et C 7.

1 - De C 2 à C 4 :

La rotation étant majeure de C 2 à C 4 par suite de la diminution de bas en haut de l'obliquité des facettes articulaires, les lésions cervicales supérieures seront surtout, comme l'indique le Docteur ASHMORE, des lésions en « **rotation**-inclinaison latérale ».

Dans la flexion, la rotation des corps vertébraux augmente et précède l'inclinaison latérale. La rotation apparaît dans la concavité : c'est le mouvement F.R.S. A ce mouvement s'ajoute une translation latérale vers la convexité. Les facettes articulaires se verrouillent du côté de la concavité.

La rotation étant majeure au niveau de C 2 / C 3 / C 4 et l'inclinaison latérale étant mineure, on assistera plus volontiers à ce mouvement du type F.R.S. de C 2 à C 4 :

- Flexion ou « flexion »
- Rotation dans la concavité ou « Rotation »
- Inclinaison latérale ou « side bending »

LA 4e VERTÈBRE CERVICALE

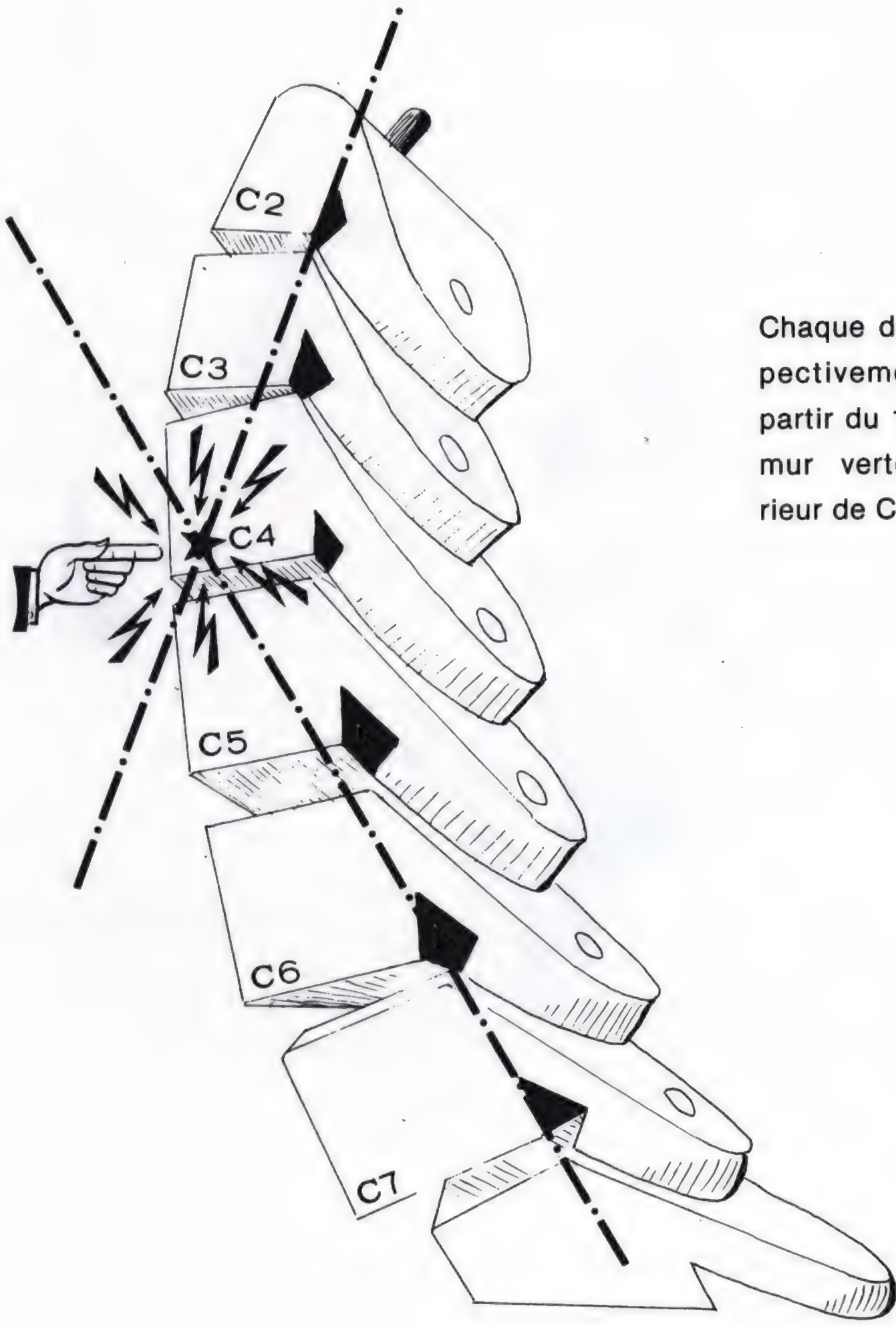

Chaque droite est respectivement tirée à partir du 1/3 moyen du mur vertébral postérieur de C 2 et de C 7.

L'extension bloquant la colonne cervicale de C 2 à C 7, de haut en bas, et la flexion bloquant la colonne cervicale de C 7 à C 2, de bas en haut, ces deux mouvements s'annulent au niveau d'une zone de neutralité qui se situe approximativement à C 4. C'est à ce niveau, en position neutre, sans flexion ni extension, que le mouvement apparait le plus ample, ce qui explique que C 4 représente bien souvent une zone de stress importante.

F.R.S. CERVICALE DE C 2 A C 4

(I.A. Kapandji)

1 La flexion augmente la rotation

2 La rotation s'effectue dans la concavité de la courbure

3 Inclinaison latérale

4 Translation latérale vers la convexité

Les mouvements du type F.R.S. sont plus guidés par les apophyses articulaires que par les corps vertébraux.

L'inclinaison latérale étant très réduite au niveau de C 2 et sa rotation étant majeure, les lésions de C 2 sur C 3 seront surtout des lésions du type F.R.S.

Compte-tenu de ce qui précède, la normalisation des lésions de C 3 sur C 4, du type F.R.S., se réalisera en position neutre et celle des lésions de C 2 sur C 3, du type F.R.S., s'effectuera en flexion.

La normalisation majorera l'inclinaison latérale du côté postéro-inférieur en lésion, favorisant ainsi la poussée correctrice, tout en permettant à la facette articulaire antérieure de reprendre sa position arthrodiale.

La normalisation dirigera la rotation du côté antéro-supérieur, parallèlement au plan des surfaces articulaires. La poussée correctrice en rotation s'effectuera contre la lame, l'apophyse articulaire et l'apophyse transverse du côté en rotation postérieure, à l'aide de l'articulation métacarpo-phalangienne de l'index. Elle sera dirigée en haut, en avant et en dedans, après avoir majoré l'inclinaison latérale.

2 - De C 4 à C 7 :

L'inclinaison latérale étant majeure de C 4 à C 7, par suite de l'augmentation de haut en bas de l'obliquité des facettes articulaires, les lésions cervicales inférieures seront surtout, comme le précise le Docteur ASHMORE, des lésions en « **inclinaison-latérale** - rotation ».

Dans l'extension, l'inclinaison latérale précède la rotation des corps vertébraux dans la concavité : c'est le mouvement E.S.R. A ce mouvement s'ajoute une translation latérale dans la convexité. Les facettes articulaires se verrouillent dans la concavité.

L'inclinaison latérale étant majeure au niveau de C 4, C 5, C 6 et C 7 et la rotation étant mineure, on assistera plus volontiers à un mouvement du type E.S.R., de C 4 à C 7 :

- Extension ou « Extension »
- Inclinaison latérale ou « Side-bending »
- Rotation dans la concavité ou « Rotation ».

E.S.R. CERVICALE DE C 4 A C 7

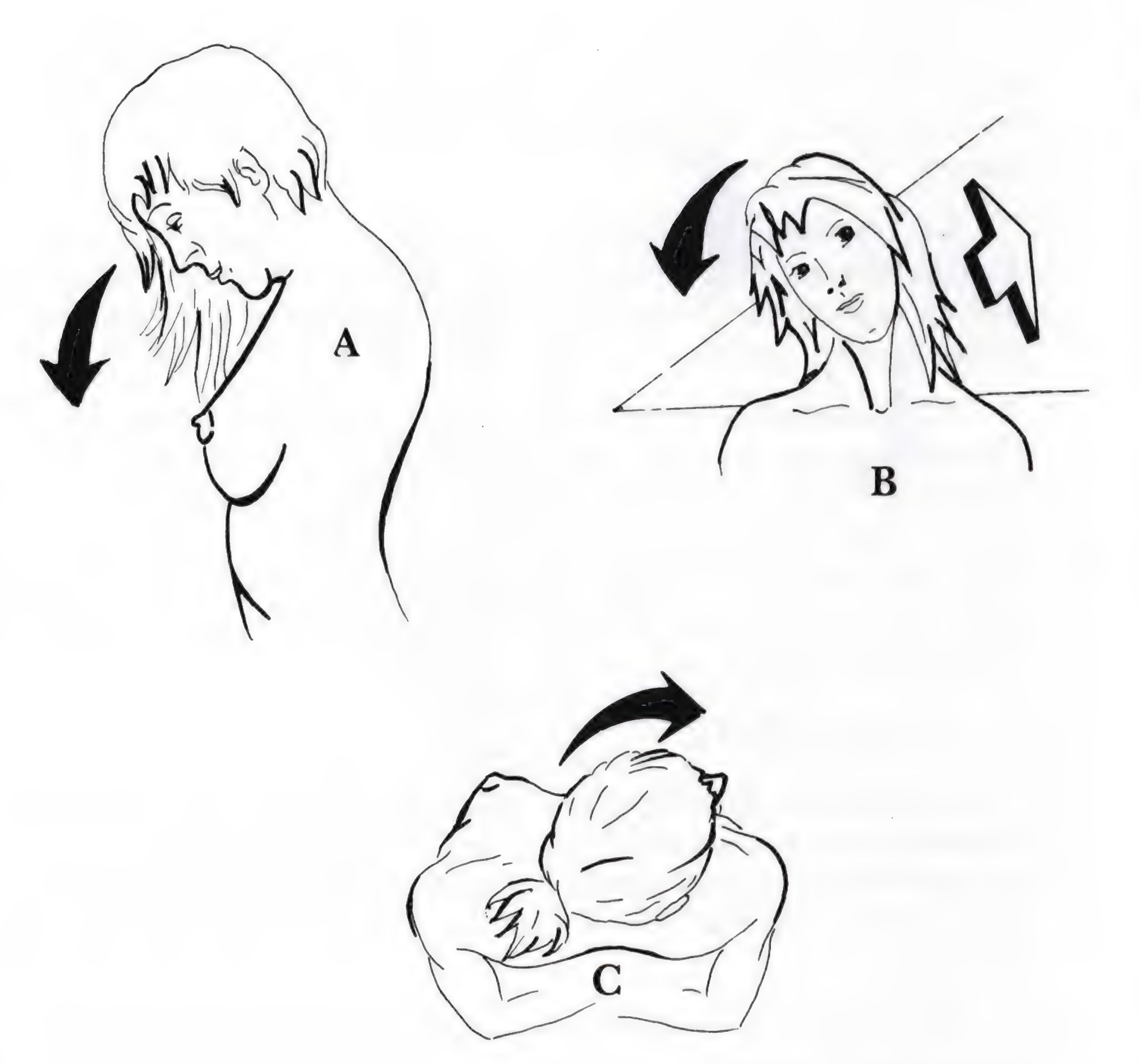

(I.A. Kapandji)

A Extension

B Inclinaison latérale et translation dans la convexité

C Rotation dans la concavité

Les mouvements du type E.S.R. sont plus guidés par les apophyses articulaires que par les corps vertébraux.

Compte-tenu de ce qui précède, la normalisation des lésions de C 4 à C 7, du type E.S.R., se réalisera en extension. Plus la lésion sera basse et plus l'extension sera prononcée.

La normalisation majorera l'inclinaison latérale du côté postéro-inférieur en lésion, favorisant ainsi la poussée correctrice, tout en permettant à la facette articulaire antérieure de reprendre sa position arthrodiale. Le degré d'inclinaison latérale dépendra du niveau cervical considéré et de l'obliquité des surfaces articulaires. Il augmentera graduellement de C 4 à C 7.

La normalisation dirigera la rotation du côté antéro-supérieur, parallèlement au plan des surfaces articulaires. La poussée correctrice en rotation s'effectuera contre la lame, l'apophyse articulaire et l'apophyse transverse du côté en rotation postérieure, à l'aide de l'articulation métacarpo-phalangienne de l'index. Elle sera dirigée en haut, en avant et en dedans, après avoir majoré l'inclinaison latérale.

C — TOPOGRAPHIE CERVICALE

C 1 : Les apophyses transverses de l'atlas peuvent être palpées juste au-dessous des apophyses mastoïdes, entre l'apophyse mastoïde et le lobe de l'oreille.

C 2 : Les apophyses transverses de l'axis peuvent être palpées 4 ou 5 mn au-dessous des apophyses mastoïdes.

L'apophyse épineuse de l'axis est bifide et facilement palpable.

C 3 - C 4 - C 5 :

Leurs apophyses épineuses sont plus délicates à percevoir.

Leurs apophyses transverses sont aisément palpables.

L'apophyse épineuse de C 4 est la plus petite de toutes les vertèbres cervicales.

L'horizontale passant par le menton correspond approximativement à C 4.

La flexion et l'extension cervicale s'annulent au niveau d'une zone de neutralité se situant à C 4.

C'est au niveau de C 4, en position neutre, sans flexion ni extension, qu'apparaît le mouvement le plus ample, ce qui explique que C 4 représente bien souvent une zone de stress importante.

C 6 : L'apophyse épineuse de C 6, bifide dans 50 % des cas, est aisément palpable.

La projection de C 6 correspond au cartilage cricoïde.

C 7 : L'apophyse épineuse de C 7 n'est pas bifide. Son importance justifie l'appellation de « vertèbre proéminente ».

Elle est parfois confondue avec D 1 lorsque celle-ci est proéminente.

Afin de différencier C 7 de D 1, l'ostéopathe peut placer son pouce sur l'apophyse épineuse de la vertèbre supposée être C 7 et demander alors au patient d'effectuer une flexion cervicale prononcée. Si le pouce du praticien se trouve réellement sur C 7, il percevra le glissement de cette dernière en avant ; le mouvement de D 1 étant insignifiant lors de la flexion cervicale.

D'une manière générale, l'ostéopathe devra se souvenir que la projection des apophyses épineuses cervicales se situe au niveau des corps vertébraux correspondants et qu'un diagnostic ostéopathique ne saurait reposer uniquement sur leurs rapports.

D — GÉNÉRALITÉS SUR LES LÉSIONS OSTÉOPATHIQUES OCCIPITO-CERVICALES

— A l'exception des jonctions occipito-atloïdienne et atloïdo-axoïdienne, qu'il s'agisse d'un mouvement complexe du type F.R.S. ou E.S.R., le corps des vertèbres cervicales tourne dans la concavité.

— La correction majeure sera la rotation pour l'occiput, C 1, C 2, C 3 et C 4 et l'inclinaison latérale pour C 4, C 5, C 6 et C 7.

— La normalisation de C 2 sur C 3 favorisera bien souvent la réduction du complexe « Occiput / atlas / axis ».

— L'occipital et l'atlas peuvent se déplacer l'un par rapport à l'autre ou se comporter comme UN SEUL OS en se déplaçant ensemble par rapport à C 2.

— Lors du mouvement de rotation des condyles occipitaux sur les cavités glénoïdes de l'atlas, un condyle se déplace en avant, en haut et en dedans pendant que l'autre sert de pivot ou, inversement, se meut en arrière, en bas et en dehors, pendant que son homologue opposé joue le rôle de pivot. Il en résulte :

• Que l'inclinaison latérale s'organisera du même côté, à gauche, aussi bien dans la lésion occipitale antérieure unilatérale gauche, que dans la lésion occipitale unilatérale postérieure droite.

Dans la lésion occipitale unilatérale antérieure, du type F.S.R., l'inclinaison latérale précède la rotation.

Dans la lésion occipitale unilatérale postérieure, du type E.R.S., la rotation précède l'inclinaison latérale.

• Que la rotation s'effectuera dans le même sens, de gauche à droite, aussi bien dans la lésion occipitale unilatérale antérieure gauche que dans la lésion occipitale unilatérale postérieure droite.

• Qu'indifféremment de la flexion ou de l'extension, l'inclinaison latérale et la rotation seront opposées et que cette dernière s'organisera dans la convexité de la courbure, en accord avec la 1ere loi de FRYETTE et conformément à l'inclinaison latérale des cavités glénoïdes de l'atlas.

• Qu'il s'agisse d'une lésion occipitale unilatérale, antérieure gauche ou postérieure droite, l'occipital et l'atlas, considérés globalement, peuvent se comporter, dans un deuxième temps, comme un seul os et s'incliner sur C 2, donnant ainsi la fausse impression que l'inclinaison latérale et la rotation se sont organisées du même côté, dans la concavité à droite, en accord avec la deuxième loi de FRYETTE.

• Qu'un occipital unilatéral antérieur gauche, par exemple, s'assimilera à un occipital en flexion à gauche et que la normalisation introduira une composante d'extension de l'occipital à gauche.

• Qu'un occipital unilatéral postérieur droit, par exemple, s'assimilera à un occipital en extension à droite et que la normalisation introduira une composante de flexion de l'occipital à droite.

— Il y a trois catégories de lésions occipito-atloïdiennes :

• Les lésions complexes du type F.S.R. ou E.R.S.

• Les lésions simples : occiput bilatéral antérieur et postérieur

• Les lésions traumatiques : « occiput impacted »

— Dans l'inspiration, l'occipital fait une flexion respiratoire, la courbure cervicale se redresse et les vertèbres cervicales adoptent une position « d'extension ».

— Dans l'expiration, l'occipital fait une extension respiratoire, la lordose cervicale se majore et les vertèbres cervicales adoptent une position de « flexion ».

— Ce comportement occipito-cervical, lié aux phases respiratoires, ne sera utilisé que dans la normalisation des « lésions occipito-atloïdiennes simples », en flexion ou en extension bilatérale, car la lésion occipito-atloïdienne simple ne comprend qu'une seule et unique composante : la flexion ou l'extension.

— Ce comportement occipito-cervical, lié aux phases respiratoires, ne sera pas utilisé dans la normalisation des « lésions occipito-atloïdiennes complexes » et, notamment, dans la lésion du type E.R.S., car cette lésion occipito-atloïdienne complexe inclut trois composantes et la correction d'une des trois composantes ne doit pas être préjudiciable à la réduction des deux autres.

— Au niveau occipito-cervical, l'inspiration majore la tension de la contexture anatomique attenante à la lésion, rendant difficile, pour les lésions complexes, la normalisation des autres composantes telles que la rotation et l'inclinaison latérale.

— C'est la raison pour laquelle les techniques de normalisation occipito-atloïdiennes destinées aux « lésions complexes », du type E.R.S., s'effectueront en expiration ; l'extension nécessaire étant réalisée par la position du patient sur la table de traitement.

— Nous ne retiendrons que sept lésions occipito-atloïdiennes :

- Lésion occipitale bilatérale antérieure ou en flexion
- Lésion occipitale bilatérale postérieure ou en extension
- Lésion occipitale unilatérale antérieure gauche du type F.S.R.
- Lésion occipitale unilatérale antérieure droite du type F.S.R.
- Lésion occipitale unilatérale postérieure droite du type E.R.S.
- Lésion occipitale unilatérale postérieure gauche du type E.R.S.
- Lésion occipitale bilatérale par tassement « occiput impacted »

— Au niveau de l'articulation atloïdo-axoïdienne, la rotation domine.

— Les lésions ostéopathiques atloïdo-axoïdiennes accompagnent souvent les lésions occipito-atloïdiennes et compensent parfois des lésions thoraciques supérieures ou des 1ere et 2e côtes (scalènes).

— L'articulation atloïdo-axoïdienne représente une charnière de compensation lorsqu'existent des perturbations sous-jacentes ; ce qui explique que la lésion ostéopathique atloïdo-axoïdienne est, en règle générale, une lésion secondaire.

— Dans les lésions atloïdo-axoïdiennes, comme l'indique C.H. DOWNING, l'occipital et l'atlas se comportent bien souvent comme un seul os, en tournant ensemble sur l'axis.

— La rotation atloïdo-axoïdienne entrainant un certain degré de translation latérale, l'ostéopathe devra en tenir compte dans ses techniques de normalisation.

— A la différence des vertèbres cervicales de C 2 à C 7, dont les corps vertébraux tournent dans la concavité, les lésions atloïdo-axoïdiennes, du type F.R.S. ou E.R.S., ne respectent pas la 2e loi de FRYETTE ; la rotation s'effectuant dans la convexité, comme pour l'articulation occipito-atloïdienne, indépendamment de la flexion ou de l'extension.

— Nous ne retiendrons que deux catégories de lésions atloïdo-axoïdiennes :

- La lésion en rotation, du type F.R.S. ou E.R.S.
- et la lésion en translation latérale droite ou gauche.

— Les lésions atloïdo-axoïdiennes sont au nombre de quatre :

- Lésion atloïdo-axoïdienne postérieure gauche, du type F.R.S. ou E.R.S.
- Lésion atloïdo-axoïdienne postérieure droite, du type F.R.S. ou E.R.S.
- Lésion atloïdo-axoïdienne en translation latérale droite.
- Lésion atloïdo-axoïdienne en translation latérale gauche.

— La rotation étant majeure de C 2 à C 4 et l'inclinaison latérale étant majeure de C 4 à C 7, les lésions ostéopathiques cervicales s'organiseront plus volontiers en « **rotation** - inclinaison latérale », du type F.R.S. de C 2 à C 4 et en « **inclinaison latérale** - rotation », du type E.S.R., de C 4 à C 7.

TABLEAU SYNOPTIQUE DES LÉSIONS COMPLEXES OCCIPITO-CERVICALES EN FONCTION DES LOIS DE FRYETTE

A — OCCIPUT / C 1 — F.S.R.	• 1ere loi : Rotation dans la convexité • L'inclinaison latérale précède la rotation. • Inclinaison latérale et rotation sont opposées.	**Normalisation** Les composantes seront inversées.
— E.R.S.	• 1ere loi : Rotation dans la convexité. • La rotation précède l'inclinaison latérale. • Inclinaison latérale et rotation sont opposées.	
B — C 1 / C 2 Qu'il s'agisse d'une lésion du type : — F.R.S. ou — E.R.S.	• 1ere loi : Rotation dans la convexité • La rotation précède l'inclinaison latérale. • Inclinaison latérale et rotation sont opposées.	1) **L'inclinaison latérale et la rotation :** Elles seront inversées et resteront les mêmes, qu'il s'agisse d'une lésion du type F.R.S. ou E.R.S. 2) **La flexion-extension :** Qu'il s'agisse d'une lésion du type F.R.S. ou E.R.S., la normalisation se fera en légère flexion cervicale localisée.
— TRANSLATION LATERALE DROITE OU GAUCHE	• Elle s'organise du côté de la rotation antérieure.	
C — C 2 A C 4 — F.R.S.	• 2e loi : Rotation dans la concavité. • La rotation précède l'inclinaison latérale. • Rotation et inclinaison latérale sont du même côté.	1) **La rotation** : sera inversée. 2) **La flexion-extension :** • C 2 sur C 3 sera normalisée en flexion • C 3 sur C 4 sera normalisée en position neutre. • C 4 à C 7 seront normalisées en extension.
D — C 4 A C 7 — E.S.R.	• 2e loi : Rotation dans la concavité. • L'inclinaison latérale précède la rotation. • Inclinaison latérale et rotation se situent du même côté.	3)**L'inclinaison latérale :** s'effectuera du côté de la rotation postérieure, afin de permettre à la facette articulaire antérieure de reprendre sa position arthrodiale.

— L'extension bloquant la colonne cervicale de C 2 à C 7, de haut en bas et la flexion bloquant la colonne cervicale de C 7 à C 2, de bas en haut, les lésions ostéopathiques de C 2 à C 4 seront du type F.R.S. et les lésions ostéopathiques de C 4 à C 7 seront du type E.S.R. Compte-tenu de ce qui précède :

- La normalisation des lésions de C 2 sur C 3, du type F.R.S., s'effectuera en flexion et non en extension.
- La normalisation des lésions de C 3 sur C 4, du type F.R.S., se réalisera en position neutre.
- La normalisation des lésions de C 4 à C 7, du type E.S.R., se fera en extension et non en flexion.

— Qu'il s'agisse d'une lésion du type F.R.S, de C 2 à C 4, ou du type E.S.R., de C 4 à C 7, la normalisation exigera d'emmener l'articulation en rotation inverse mais en inclinaison latérale du côté de la rotation postérieure et non pas du côté opposé, afin de permettre à la facette articulaire antérieure de reprendre sa position arthrodiale.

— De C 2 à C 7, nous ne retiendrons, en fait, que deux catégories de lésions :

- Lésion du type F.R.S de C 2 à C 4
- Lésion du type E.S.R. de C 4 à C 7

— Les restrictions de mobilité articulaire cervico-occipitale peuvent être produites par de très nombreux phénomènes extérieurs qu'il serait trop long d'énumérer tels que les traumatismes, les entorses, les efforts, les contrastes thermiques, la climatisation, les excès posturaux, professionnels ou fonctionnels...

— Les lésions cervico-occipitales peuvent s'intriquer avec des désordres métaboliques ou une diathèse rhumatismale. La lésion chronique et récidivante doit faire suspecter un terrain infectieux local. En l'absence de conditions de survenue mécanique, une lésion très irritable, accompagnée d'une musculature fortement contractée, doit faire penser à un terrain toxique ou infectieux.

— Il n'est pas envisageable de citer toutes les étiologies, en provenance de la pathologie viscérale, jouant un rôle dans le mécanisme producteur des lésions ostéopathiques articulaires secondaires. La lésion réflexe secondaire est très fréquente.

— Les lésions occipito-atloïdiennes peuvent entrainer des troubles oculaires plus ou moins sévères.

— Les lésions occipito-cervicales et cervico-dorsales, jusqu'à D 3, peuvent également produire des perturbations circulatoires au niveau de la glande thyroïde.

— Les lésions occipito-cervicales peuvent se répercuter sur le 7e nerf crânien (paralysie de BELL).

— Les lésions cervicales supérieures peuvent engendrer un syndrome vagotonique, ainsi qu'un état congestif à même de se répercuter sur les méninges et le cerveau. Sur des coupes de cerveaux congelés de lapins ayant subi des lésions cervico-occipitales, Louisa BURNS a pu noter des signes de distension capillaire et de diapédèse.

— Des impulsions sensorielles anormales provenant d'une pathologie viscérale peuvent provoquer, par voie réflexe, une tension pathologique de la musculature cervicale. Ceci nous démontre les relations existant entre la pathologie viscérale et la musculature cervicale.

— Les expérimentations en laboratoire, faites par Louisa BURNS ont permis de constater que les lésions de l'atlas étaient susceptibles d'entrainer une vaso-dilatation des vaisseaux sanguins au niveau de la conjonctive et des muqueuses nasales, laryngées, pharyngées, de l'oreille externe et moyenne, des amygdales, des méninges cérébrales, une dilatation pupillaire, une hypersalivation, une contracture de la musculature sous-occipitale et, dans certains cas seulement, du cortex cérébral et du ganglion basal.

— La lésion expérimentale de C 3, comme l'a montrée Louisa BURNS, est inconstamment suivie d'une dilatation pupillaire qui se manifeste plus volontiers le cas échéant sur l'œil, du côté en lésion.

— Toute contracture cervicale entraine une vaso-dilatation des vaisseaux méningés.

— Les lésions expérimentales de C 5 et C 6 n'offrent pas de résultats spécifiques si ce n'est une vaso-dilatation des vaisseaux au niveau des membranes nasales, buccales, laryngées, de la glande thyroïde et de la trachée.

— La lésion expérimentale de C 7 / D 1 est susceptible d'entrainer :

- Une respiration irrégulière et accélérée
- Des manifestations asthmatiformes

LES SINUOSITÉS DE L'ARTÈRE VERTÉBRALE ET LA VEINE VERTÉBRALE

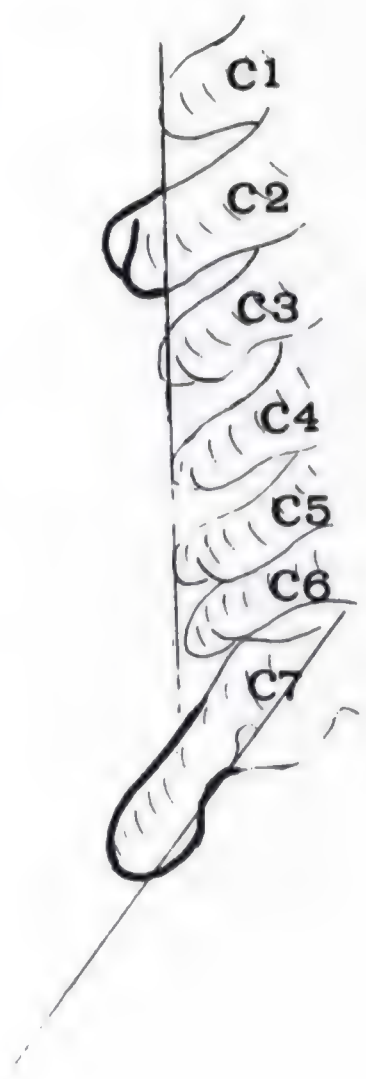

A. cérébrale postérieure

A. carotide interne

A. carotide externe

A. vertébrale

Tronc thyro-cervical

SEULE veine vertébrale

A. sous-clavière

Tronc brachio-céphalique

- Une toux spasmodique
- Une tachycardie
- Une dilatation des vaisseaux sanguins du pharynx, des lobes supérieurs des poumons, de la thyroïde et des amygdales.
- Une hypersalivation
- Un pouls rapide et faible
- Une dilatation pupillaire

— D'après SPERANSKY, les lésions occipito-cervicales, de l'occipital à C 7, intéressent plus volontiers le deltoïde antérieur. Les lésions cervico-dorsales, de C 4 à D 2, intéressent plus spécifiquement le deltoïde moyen et celles de C 7 à D 6 intéressent plus particulièrement le deltoïde postérieur.

E — PATHOLOGIE GÉNÉRALE

- Cervicalgies
- Cervicarthrose
- Céphalées, migraines
- Vertiges
- Névralgie d'ARNOLD
- Torticolis
- Zona oculaire (C 1)
- Zona cervical
- Herpès buccal
- Toux d'irritation
- Acroparesthésies
- Algodystrophies
- Atteinte phrénique diaphragmatique
- Hoquet
- Névralgie cervico-brachiale
- Epicondylite
- Péri-arthrite scapulo-humérale
- Syndrome ARAN-DUCHENNE (C 8 / D 1)
- Syndrome DUCHENNE-ERB (C 5 / C 6)

- Syndrome Claude Bernard HORNER (C 7)
- Syndrome du canal carpien
- Syndrome BARRE-LIEOU
- Syndrome des scalènes

Cette énumération n'a aucune prétention exhaustive. Ele n'est destinée qu'à donner un aperçu des problèmes les plus courants et les plus fréquemment rencontrés au niveau cervico-occipital.

F — LIGNES MATHÉMATIQUES DU CORPS HUMAIN

Les lignes mathématiques du corps humain qui intéressent directement la colonne cervico-occipitale sont les suivantes :

- Ligne centrale de gravité du corps : occipital et apophyses transverses de C 3, C 4, C 5 et C 6.
- Ligne antéro-postérieure du corps : occipital et tubercule antérieur de l'atlas.
- Lignes postéro-antérieures du corps : occipital.

G — L'EXAMEN RADIOLOGIQUE CERVICAL

Les clichés seront toujours pris en position debout.

Les incidences radiologiques les plus utiles pour l'ostéopathe sont les suivantes :

1 - Radiographie de face, centrée sur la transbuccale, en 30 x 40

Cette incidence offre la possibilité d'obtenir sur le même cliché une vue du crâne et de la colonne cervico-dorsale jusqu'à D 6. Elle permet de pouvoir interpréter la position de l'atlas par rapport à l'axis, en fonction de la colonne cervicale sous-jacente et de la présence ou non d'une scoliose. Un groupe de trois vertèbres s'avère toujours indispensable pour formuler un diagnostic ostéopathique. Il faut rappeler que si la radiographie nous précise la position d'un segment vertébral par rapport à son voisin, elle ne nous fournit pas, pour autant, une appréciation de mobilité entre les deux segments considérés. La lésion ostéopathique est une restriction de mobilité, partielle ou totale, à même de conditionner la vascularisation et de perturber la fonction du système nerveux autonome.

Lésion occipito-atloïdienne antérieure gauche, du type F.S.R., avec torsion sphéno-basilaire surimposée.

Lésion atloïdo-axoïdienne, du type F.R.S., avec translation latérale droite du côté de la rotation antérieure et inclinaison latérale droite.

- L'inégalité des distances qui séparent les masses latérales de C 1 de l'apophyse odontoïde montre bien la translation latérale droite de l'atlas.
- Les rapports des facettes articulaires inférieures de l'atlas avec les facettes articulaires supérieures de l'axis imagent l'inclinaison latérale droite de C 1 sur C 2.
- Une lésion occipito-atloïdienne et une lésion sphéno-basilaire s'ajoutent à ce tableau.

Lésion de C 2 sur C 3, du type F.R.S.

- L'apophyse épineuse bifide de l'axis apparait, par transparence, décalée sur la droite dans le corps vertébral de C 2, signant une rotation postérieure gauche de C 2 sur C 3.
- Les autres vertèbres cervicales restent alignées sur l'apophyse odontoïde de l'axis.

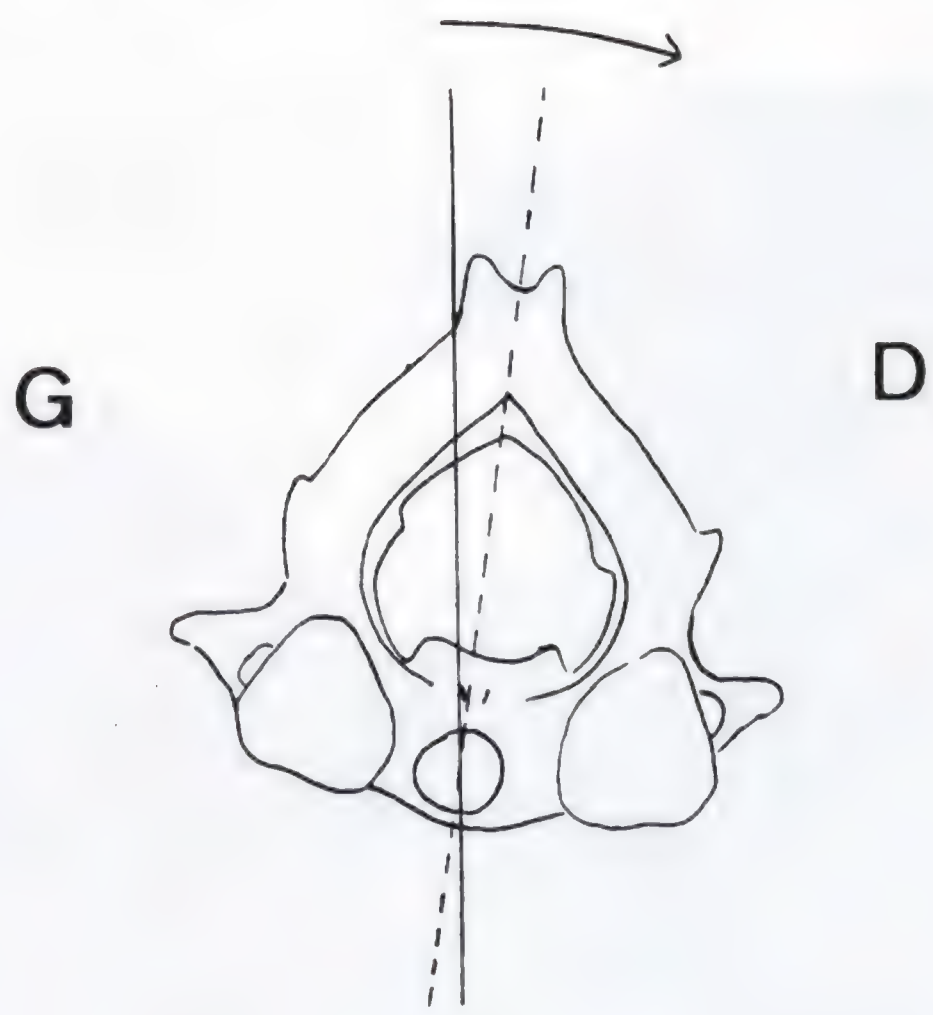

Lésion de C 2 sur C 3, du type F.R.S. :

Sur une radiographie de face, centrée sur la transbuccale, en 30 x 40, l'apophyse épineuse bifide de l'axis apparaît, par transparence, décalée sur la droite dans le corps vertébral de C 2, signant une lésion ostéopathique en rotation postérieure gauche de C 2 sur C 3.

2 - Radiographie de profil, centrée sur C 2 ou sur C 7, en 18 x 24

Cette incidence permet de vérifier l'absence d'inversion cervicale et d'apprécier la dynamique cervico-occipitale.

L'extension bloquant la colonne cervicale de C 2 à C 7, de haut en bas et la flexion bloquant la colonne cervicale de C 7 à C 2, de bas en haut, ces deux mouvements s'annulent au niveau d'une zone de neutralité qui se situe approximativement à C 4. C'est à ce niveau, en position neutre, sans flexion ni extension, que le mouvement apparait le plus ample, ce qui explique que C 4 représente bien souvent une zone de stress importante. Pour vérifier ce point de vue, l'ostéopathe peut tirer deux droites issues respectivement du tiers moyen des murs postérieurs vertébraux de C 2 et de C 7.

C 4 : zone neutre et zone de stress

3) Radiographie de 3/4, droite et gauche

Cette incidence est fondamentale pour apprécier la lumière des trous de conjugaison cervicaux :

- Syndrome ARAN-DUCHENNE
- Syndrome DUCHENNE-ERB
- Syndrome Claude Bernard HORNER
- Névralgie cervico-brachiale
- Acroparesthésies
- Cervicarthrose
- Neurinome...

Rétrécissement du 4e trou de conjugaison gauche.

Retrécissement important du 2e trou de conjugaison droit

CHAPITRE XXII

SYMPTOMATOLOGIE ET TESTS DIAGNOSTIQUES DE LA COLONNE CERVICO-OCCIPITALE

I — TEST PERMETTANT D'APPRÉCIER LES RAPPORTS BILATÉRAUX ET UNILATÉRAUX EXISTANTS ENTRE L'APOPHYSE TRANSVERSE DE L'ATLAS, L'APOPHYSE MASTOIDE ET L'ANGLE DE LA MANDIBULE

A — DESCRIPTION

— Le patient est assis au bord de la table et ses mains reposent sur ses cuisses. Sa tête demeure en rectitude.

— L'ostéopathe, debout, se tient derrière lui.

« Relations existant entre l'apophyse transverse de l'atlas, l'apophyse mastoïde et l'angle de la mandibule ».

— Les pulpes des index du praticien prennent contact avec les apophyses mastoïdes du sujet.

— Les pulpes des annulaires de l'opérateur reposent sur les angles mandibulaires du patient.

— Les deux majeurs de l'ostéopathe se replient sur eux-mêmes, d'avant en arrière, pour venir s'infiltrer derrière les muscles sterno-cléido-mastoïdiens qu'ils dépriment, afin d'épouser les apophyses transverses de l'atlas, juste au-dessous des apophyses mastoïdes.

B — INTERPRÉTATION

1 - Dans la lésion occipitale unilatérale antérieure gauche :

• L'apophyse transverse gauche de l'atlas semble plus rapprochée de l'apophyse mastoïde gauche que sur le côté opposé.

• L'apophyse transverse gauche de C 1 apparait plus éloignée de l'angle mandibulaire gauche que sur le côté opposé.

• L'apophyse mastoïde gauche est antérieure, effacée et plus basse que son homologue opposée.

2 - Dans la lésion occipitale unilatérale postérieure droite :

• L'apophyse transverse droite de l'atlas semble plus éloignée de l'apophyse mastoïde droite que sur le côté opposé.

• L'apophyse transverse droite de C 1 apparait plus rapprochée de l'angle mandibulaire droit que sur le côté opposé.

• L'apophyse mastoïde droite est plus postérieure, saillante et plus haute que son homologue opposée.

C — REMARQUES

Si les rapports entre l'apophyse transverse, l'apophyse mastoïde et l'angle de la mandibule représentent un apport diagnostique non négligeable, il ne faudra pas, cependant, leur donner trop d'importance, compte-tenu :

- Des nombreuses variations de taille, de forme et de direction des apophyses transverses de l'atlas ;
- du fait que la situation de l'angle mandibulaire reste fonction de l'articulation temporo-mandibulaire et de la position du temporal.
- et de la position relative adoptée par l'atlas dont l'apophyse transverse s'abaisse légèrement du côté de la rotation antérieure.

II — TEST DE MOBILITÉ DES ARTICULATIONS OCCIPITO-ATLOIDIENNES, EN FLEXION-EXTENSION, DANS LE CADRE DU MOUVEMENT INVOLONTAIRE.

A — DESCRIPTION

— Le sujet est allongé en décubitus dorsal.

— Le praticien est assis à la tête du patient.

— Les deux mains de l'ostéopathe s'entrelacent sous l'occipital, en évitant de chevaucher les sutures occipito-mastoïdes.

— Le praticien demande au sujet d'inspirer puis d'expirer régulièrement et profondément, afin de majorer le mouvement de flexion-extension de la symphyse sphéno-basilaire. Ses deux mains réunies tentent alors de percevoir la flexion-extension de l'occipital.

« Flexion-extension occipitale dans le cadre du mouvement involontaire »

B — INTERPRÉTATION

1 · Dans la lésion occipitale unilatérale antérieure gauche :

• Lors de l'inspiration, la flexion occipitale gauche se majore.

• Lors de l'expiration, l'extension occipitale gauche ne se réalise pas.

2 · Dans la lésion occipitale unilatérale postérieure droite :

• Lors de l'expiration, l'extension occipitale droite se majore.

• Lors de l'inspiration, la flexion occipitale droite ne se réalise pas.

C — REMARQUES

Il faut se souvenir qu'un occipital unilatéral antérieur gauche s'assimile, dans le cadre du mouvement involontaire, à un occipital en flexion à gauche et qu'un occipital unilatéral postérieur droit s'assimile, dans le cadre du mouvement involontaire, à un occipital en extension à droite.

Pendant l'exécution de ce test, le praticien devra veiller à ce que le patient ne croise pas ses jambes l'une sur l'autre ce qui risquerait de perturber la flexion-extension respiratoire du sacrum et, par voie de conséquence, celle de la symphyse sphéno-basilaire.

III — TEST DE MOBILITÉ DES ARTICULATIONS OCCIPITO-ATLOIDIENNES, EN FLEXION-EXTENSION, DANS LE CADRE DU MOUVEMENT VOLONTAIRE

A — DESCRIPTION

— Le sujet est allongé en décubitus dorsal.

— L'ostéopathe est assis à la tête du patient.

— L'index, le majeur et l'annulaire de la main gauche du praticien crochètent la courbe occipitale, pendant que la paume de sa main droite exerce une pression verticale sur le frontal et que l'index et le majeur de cette même main reposent sur les sinus maxillaires droit et gauche.

— L'ostéopathe demande au sujet de rentrer son menton en expirant et de se relâcher ensuite en inspirant.

« Extension Occipitale dans le cadre du mouvement volontaire »

« Extension occipitale dans le cadre du mouvement volontaire »

B — INTERPRÉTATION

1 · Dans la lésion occipitale unilatérale antérieure gauche

Lorsque le patient rentre son menton en expirant et que la main gauche du praticien effectue une traction modérée sur la courbe occipitale, il est aisé de constater :

- que l'occipital ne se postériorise pas à gauche, par rapport au côté opposé
- et que le menton reste néanmoins dévié vers la droite.

2 - Dans la lésion occipitale unilatérale postérieure droite :

Lorsque le patient rentre son menton en expirant et que la main gauche du praticien effectue une traction modérée sur la courbe occipitale, il est aisé de constater :

- que l'occipital se postériorise bien à droite, par rapport au côté opposé.

Lorsque l'ostéopathe demande ensuite au sujet de se relâcher en inspirant profondément, on peut alors s'apercevoir :

- que l'occipital ne s'antériorise pas à droite, par rapport au côté opposé ;
- et que le menton reste plus ou moins dévié vers la droite.

IV — TEST DE MOBILITÉ DES ARTICULATIONS OCCIPITO-ATLOIDIENNES, EN POSITION NEUTRE ET EN FLEXION, DU TYPE F.S.R.

A — LOIS DE FRYETTE

Lorsqu'on imprime aux articulations occipito-atloïdiennes, en position neutre ou en flexion, une inclinaison latérale gauche, par exemple, l'occipital tourne dans la convexité, de gauche à droite, en accord avec la première loi de FRYETTE :

F. : Flexion gauche de l'occipital sur l'atlas

S. : Inclinaison latérale gauche de l'occipital sur C 1

R. : Rotation de gauche à droite de l'occipital sur l'atlas.

Le phénomène inverse peut être constaté lors de l'inclinaison latérale droite.

B — DESCRIPTION

— Le patient est confortablement allongé sur la table, en décubitus dorsal.

— Le praticien se tient à la tête du sujet, en bout de table.

— La têtière se trouve en position horizontale pour le test en position neutre et est abaissée pour le test en flexion.

— Les deux mains de l'ostéopathe empaument l'occipital de telle manière que ses index se situent au niveau des apophyses transverses de l'atlas, juste au-dessous des apophyses mastoïdes droite et gauche.

— Les deux mains du praticien impriment aux articulations occipito-atloïdiennes, dans un premier temps, un mouvement d'inclinaison latérale gauche qui incite l'occipital à tourner du côté opposé, de gauche à droite, dans la convexité et, dans un deuxième temps, le mouvement inverse.

— L'ostéopathe compare les amplitudes d'inclinaison latérale et le comportement de l'occipital.

« Test de mobilité occipito-atloïdien, en position neutre, du type F.S.R. »

« Test de mobilité occipito-atloïdien, en flexion, du type F.S.R. »

C — INTERPRÉTATION

— Admettons qu'une restriction de mobilité, en flexion, accompagnée ou non d'une symptômatologie locale douloureuse, apparaisse lors de l'inclinaison latérale droite occipito-atloïdienne : cela signifie que l'articulation occipito-atloïdienne est en inclinaison latérale gauche, en flexion à gauche et que l'occipital a effectué une rotation du côté opposé, de gauche à droite. Il s'agit alors d'une lésion occipitale unilatérale antérieure gauche.

D — DIAGNOSTIC

F. : Flexion occipitale gauche

S. : Inclinaison latérale gauche de l'occipital sur l'atlas

R. : Rotation de gauche à droite de l'occipital sur C 1

Ce diagnostic sera confirmé par :

- Le test permettant d'apprécier les rapports bilatéraux et unilatéraux existants entre l'apophyse transverse de l'atlas, l'apophyse mastoïde et l'angle de la mandibule.
- Les tests de flexion-extension, en sachant qu'un occipital antérieur unilatéral s'assimile à un occipital en flexion.
- Le côté de la symptômatologie douloureuse à la pression et des tensions musculo-ligamentaires.
- Le comportement sous-jacent des courbures latérales du rachis.

E — NORMALISATION

La normalisation exigera d'emmener l'occipital :

S. : En inclinaison latérale droite

R. : En rotation de droite à gauche

E. : En extension à gauche.

F — REMARQUES

— Rappelons qu'une lésion se meut toujours plus volontiers dans son sens lésionnel que dans le sens inverse.

— Ce test pourra être utilisé pour les vertèbres cervicales de C 4 à C 7 car, à ce niveau, l'inclinaison latérale est majeure et la rotation est mineure. Les lésions ostéopathiques de C 4 à C 7 seront surtout des lésions en « **inclinaison latérale** - rotation », mais la rotation s'organisera toujours dans la concavité de la courbure.

— Pour le test en flexion, si la têtière n'est pas mobile, le praticien demande au patient de laisser choir sa tête en arrière sur les cuisses de l'opérateur, afin de réaliser une flexion occipito-atloïdienne nécessaire à la réalisation de ce test.

— En hyperflexion, l'articulation occipito-atloïdienne ne respecte pas la 2e loi de FRYETTE : rotation dans la concavité. L'inclinaison latérale reste opposée à la rotation et cette dernière s'organise dans la convexité.

V — TEST DE MOBILITÉ DES ARTICULATIONS OCCIPITO-ATLOIDIENNES, EN EXTENSION, DU TYPE E.R.S.

A — LOIS DE FRYETTE

Lorsqu'on imprime aux articulations occipito-atloïdiennes, en extension, une rotation de gauche à droite, l'occipital s'incline latéralement sur le côté gauche.

La rotation ne respecte pas la deuxième loi de FRYETTE : rotation dans la concavité et elle apparait, au contraire, dans la convexité malgré la composante d'extension.

La rotation et l'inclinaison latérale sont opposées.

E. : Extension de l'occipital sur l'atlas

R. : Rotation de gauche à droite de l'occipital sur C 1

S. : Inclinaison latérale gauche de l'occipital sur l'atlas.

Inversement, lors de la rotation de droite à gauche, en extension, l'occipital s'incline latéralement à droite.

B — DESCRIPTION

— Le patient est confortablement allongé sur la table, en décubitus dorsal.

— Le praticien se tient à la tête du sujet, en bout de table.

— Le crâne du patient repose sur les cuisses du praticien , afin de réaliser l'extension occipito-atloïdienne nécessaire.

— Les deux mains de l'ostéopathe empaume l'occipital de telle manière que ses index se situent sous la courbe occipitale, juste au-dessous des apophyses mastoïdes droite et gauche, au niveau des apophyses transverses de l'atlas. L'éminence thénar de chaque main recouvre l'oreille et les pouces prennent contact, de chaque côté, avec les angles mandibulaires.

— Dans un premier temps, les deux mains du praticien impriment aux articulations occipito-atloïdiennes, en extension, un mouvement de rotation de gauche à droite très localisé, incitant l'occipital à s'incliner latéralement du côté gauche.

Dans un deuxième temps, l'ostéopathe effectue la rotation inverse.

— Le praticien compare les amplitudes obtenues et le comportement de l'occipital.

« Test de mobilité occipito-atloïdien, en extension, du type E.R.S. »

C — INTERPRÉTATION

Admettons qu'une restriction de mobilité, en extension, accompagnée ou non d'une symptômatologie locale douloureuse, apparaisse lors de la rotation occipito-atloïdienne de droite à gauche, cela signifie que l'articulation occipito-atloïdienne se trouve en rotation de gauche à droite, en extension à droite et en inclinaison latérale gauche. Il s'agit alors d'une lésion occipitale unilatérale postérieure droite.

D — DIAGNOSTIC

E. : Extension occipitale droite.

R. : Rotation de gauche à droite de l'occipital sur C 1.

S. : Inclinaison latérale gauche de l'occipital sur l'atlas.

Ce diagnostic sera confirmé par :

• Le test permettant d'apprécier les rapports bilatéraux et unilatéraux existants entre l'apophyse transverse de l'atlas, l'apophyse mastoïde et l'angle de la mandibule.

• Les tests de flexion-extension, en sachant qu'un occipital postérieur unilatéral s'assimile à un occipital en extension.

• Le côté de la symptômatologie douloureuse à la pression et des tensions musculo-ligamentaires.

• Le comportement sous-jacent des courbures latérales du rachis.

E — NORMALISATION

La normalisation exigera d'emmener l'occipital :

R. : En rotation de droite à gauche

S. : En inclinaison latérale droite

F. : En flexion à droite

F — REMARQUES

— Rappelons qu'une lésion se meut toujours plus volontiers dans son sens lésionnel que dans le sens inverse.

— En hyperextension, l'articulation occipito-atloïdienne ne respecte pas la deuxième loi de FRYETTE : rotation dans la concavité. La rotation s'organise dans la convexité. La rotation et l'inclinaison latérale restent opposées.

VI — SYMPTOMATOLOGIE ET MÉCANISME DE LA LÉSION OCCIPITALE ANTÉRIEURE UNILATÉRALE DU TYPE F.S.R.

— Nous prendrons comme exemple la lésion occipitale antérieure gauche.

— Les conditions de survenue peuvent être représentées par une flexion forcée consécutive au démarrage brutal d'un véhicule, à un whiplash injurie, à une marche manquée en descendant les escaliers, à une position de repos nocturne en procubitus, la tête en rotation, à des attitudes professionnelles : peintres, poseurs de papiers peints, violoniste...

— La lésion occipitale antérieure gauche cœxiste souvent avec une scoliose sous-jacente dont la courbure cervicale est concave à gauche.

— Dans la lésion occipitale unilatérale antérieure gauche, l'articulation occipito-atloïdienne s'incline à gauche et l'occipital, en flexion à gauche, tourne du côté opposé, de gauche à droite, dans la convexité de la courbure.

— Le condyle occipital gauche se déplace en avant, en haut et en dedans, pour se fixer à un niveau plus élevé que son homologue opposé qui joue alors le rôle de pivot. Le condyle occipital gauche est fixé antérieurement sur la cavité glénoïde correspondante de l'atlas.

— Le menton s'avère plus ou moins dévié vers la droite.

— Afin d'harmoniser la répartition des pressions entre les condyles occipitaux et les cavités glénoïdes, l'atlas adopte une position relative « postérieure gauche » sur l'axis. L'arc postérieur gauche de C 1 devient proéminent et palpable.

— Des tensions musculo-ligamentaires et une sensibilité à la pression peuvent exister à gauche, du côté en lésion.

— La restriction de mobilité est nettement marquée lorsqu'on impose à l'occipital, en flexion, une inclinaison latérale droite. La rotation de l'occipital du côté opposé, de droite à gauche, ne s'effectue pas. Une lésion se déplace toujours plus volontiers dans son sens lésionnel que dans la direction opposée.

— Les tissus en rapport avec l'apophyse transverse gauche de l'atlas sont, en général, plus tendus et sensibles que du côté opposé.

— L'espace qui sépare l'apophyse transverse de l'atlas de l'angle de la mandibule apparait augmenté du côté en lésion, à gauche.

— L'espace qui sépare l'apophyse transverse de C 1 de l'apophyse mastoïde semble réduit du côté en lésion, à gauche.

— L'apophyse mastoïde gauche est plus antérieure, effacée et basse que son homologue opposée.

Lésion occipitale unilatérale antérieure gauche , du type F.S.R. :

F. : Flexion occipitale gauche

S. : Inclinaison latérale gauche

R. : Rotation occipitale de gauche à droite.

LESION OCCIPITALE ANTERIEURE GAUCHE UNILATERALE DU TYPE F.S.R.

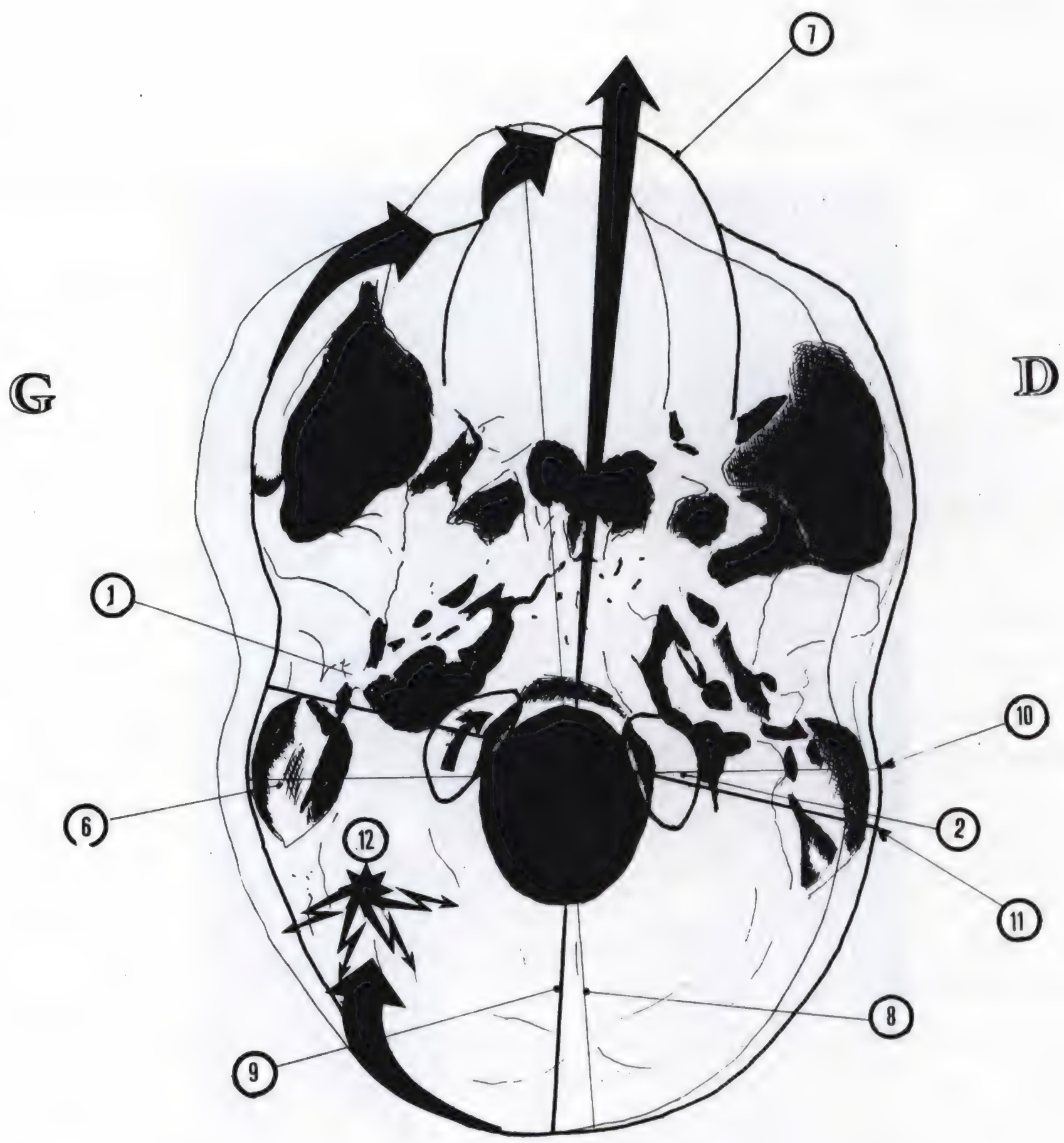

Parmi les trois composantes de la lésion occipitale antérieure gauche, du type F.S.R., seule, la rotation de gauche à droite est représentée sur ce schéma.

LESION OCCIPITALE ANTERIEURE GAUCHE UNILATERALE, DU TYPE F.S.R.

1 Le condyle occipital gauche est fixé en avant, en haut et en dedans sur la cavité glénoïde de l'atlas.

2 Le condyle occipital droit joue le rôle de pivot.

3 Afin d'harmoniser la répartition des pressions sur les cavités glénoïdes, l'atlas adopte une position relative, en se postériorisant à gauche sur l'axis.

4 L'arc postérieur gauche de C 1 devient proéminent et palpable.

5 L'apophyse transverse gauche de l'atlas apparaît plus rapprochée de l'apophyse mastoïde gauche et plus éloignée de l'angle de la mandibule, du même côté.

6 L'apophyse mastoïde gauche semble plus antérieure, effacée et basse que son homologue opposée.

7 L'articulation occipito-atloïdienne s'incline à gauche et l'occipital, en flexion à gauche, tourne du côté opposé, de gauche à droite. Le menton est légèrement dévié à droite.

8 Ligne médiane normale.

9 Déplacement de la ligne médiane, dans la lésion occipitale antérieure gauche.

10 Ligne articulaire normale.

11 Axe lésionnel.

12 Sensibilité sous-occipitale gauche.

DIAGNOSTIC

F. : Flexion occipitale gauche.

S. : Inclinaison latérale gauche de l'occipital sur C 1.

R. : Rotation de l'occipital sur C 1, de gauche à droite.

+

Position relative postérieure gauche de C 1.

NORMALISATION

S. : Inclinaison latérale droite de l'occipital sur C 1.

R. : Rotation de l'occipital sur l'atlas de droite à gauche.

E. : Extension occipitale gauche.

+

Contre-fixation sur l'arc postérieur gauche de C 1.

Lésion occipitale Unilatérale antérieure gauche, du type F.S.R. :

L'apophyse mastoïde gauche est :

- plus antérieure
- plus effacée
- et plus basse

que son homologue opposée

— La lésion occipitale unilatérale antérieure gauche est une lésion dite « complexe » dans la mesure où elle fait intervenir trois composantes :

- la flexion
- l'inclinaison latérale,
- et la rotation.

— Dans la lésion occipitale unilatérale antérieure gauche, nous constatons :

• que le condyle occipital gauche se déplace en avant, en haut et en dedans, pendant que le condyle occipital droit joue le rôle de pivot.

• que l'occipital adopte une position de flexion à gauche

• que l'inclinaison latérale gauche est opposée à la rotation de gauche à droite.

• et que la rotation s'organise dans la convexité de la courbure, en accord avec la 1ere loi de FRYETTE.

F. : Flexion occipitale gauche

S. : Inclinaison latérale gauche de l'occipital sur l'atlas

R. : Rotation de gauche à droite de l'occipital sur C 1.

— La lésion occipitale unilatérale antérieure gauche semble plus fréquente que la lésion occipitale unilatérale antérieure droite et que la lésion occipitale unilatérale postérieure droite.

VII — SYMPTOMATOLOGIE ET MÉCANISME DE LA LÉSION OCCIPITALE POSTÉRIEURE UNILATÉRALE, DU TYPE E.R.S.

— Nous prendrons comme exemple la lésion occipitale postérieure droite.

— Les conditions de survenue peuvent être représentées par un traumatisme, une asymétrie tensionnelle de la musculature cervicale postérieure, une mauvaise position, des attitudes professionnelles : bijoutiers, études microscopiques..., une compensation en réponse à des lésions sous-jacentes ou encore une pathologie neurologique ou O.R.L.

— Cette lésion occipitale postérieure droite semble moins fréquente que la lésion occipitale antérieure gauche par suite de la prépondérance de le musculature cervicale postérieure sur la musculature cervicale antérieure et de l'équilibre instable de la tête sur le rachis cervical.

— Dans la lésion occipitale unilatérale postérieure droite, l'articulation occipito-atloïdienne effectue une rotation de gauche à droite et l'occipital, en extension à droite, s'incline latéralement sur le côté gauche, faisant ainsi apparaitre la rotation occipitale dans la convexité.

— Le condyle occipital droit se déplace en arrière, en bas et légèrement en dehors. Son homologue opposé joue alors le rôle de pivot. Le condyle occipital droit est fixé postérieurement sur la cavité glénoïde correspondante de l'atlas.

— Le menton s'avère plus ou moins dévié vers la droite.

— Afin d'harmoniser la répartition des pressions entre les condyles occipitaux et les cavités glénoïdes, l'atlas adopte une position relative « antérieure droite » sur l'axis. L'arc postérieur droit de C 1 n'est pas palpable.

— Des tensions musculo-ligamentaires et une sensibilité à la pression peuvent exister à droite, du côté en lésion.

— La restriction de mobilité est nettement marquée lorsqu'on impose à l'occipital, en extension, une rotation de droite à gauche.

Une lésion se déplace toujours plus volontiers dans son sens lésionnel que dans la direction opposée.

Lésion occipitale unilatérale postérieure droite, du type E.R.S. :

E : Extension occipitale droite

R : Rotation occipitale de gauche à droite

S : Inclinaison latérale gauche

— L'espace qui sépare l'apophyse transverse de l'atlas de l'angle de la mandibule apparait réduit du côté en lésion, à droite.

— L'espace qui sépare l'apophyse transverse de C 1 de l'apophyse mastoïde semble augmenté du côté en lésion, à droite.

— L'apophyse mastoïde droite est plus haute, postérieure et saillante que son homologue opposée.

Dans la lésion occipitale unilatérale postérieure droite, du type E.R.S. :

- L'apophyse transverse droite de C 1 est rapprochée de l'angle mandibulaire droit.
- L'apophyse transverse droite de l'atlas est éloignée de l'apophyse mastoïde droite.

— La lésion occipitale unilatérale postérieure droite est une lésion dite « complexe », dans la mesure où elle fait intervenir trois composantes :

- l'extension,
- la rotation,
- et l'inclinaison latérale.

LESION OCCIPITALE POSTERIEURE DROITE UNILATERALE DU TYPE E.R.S.

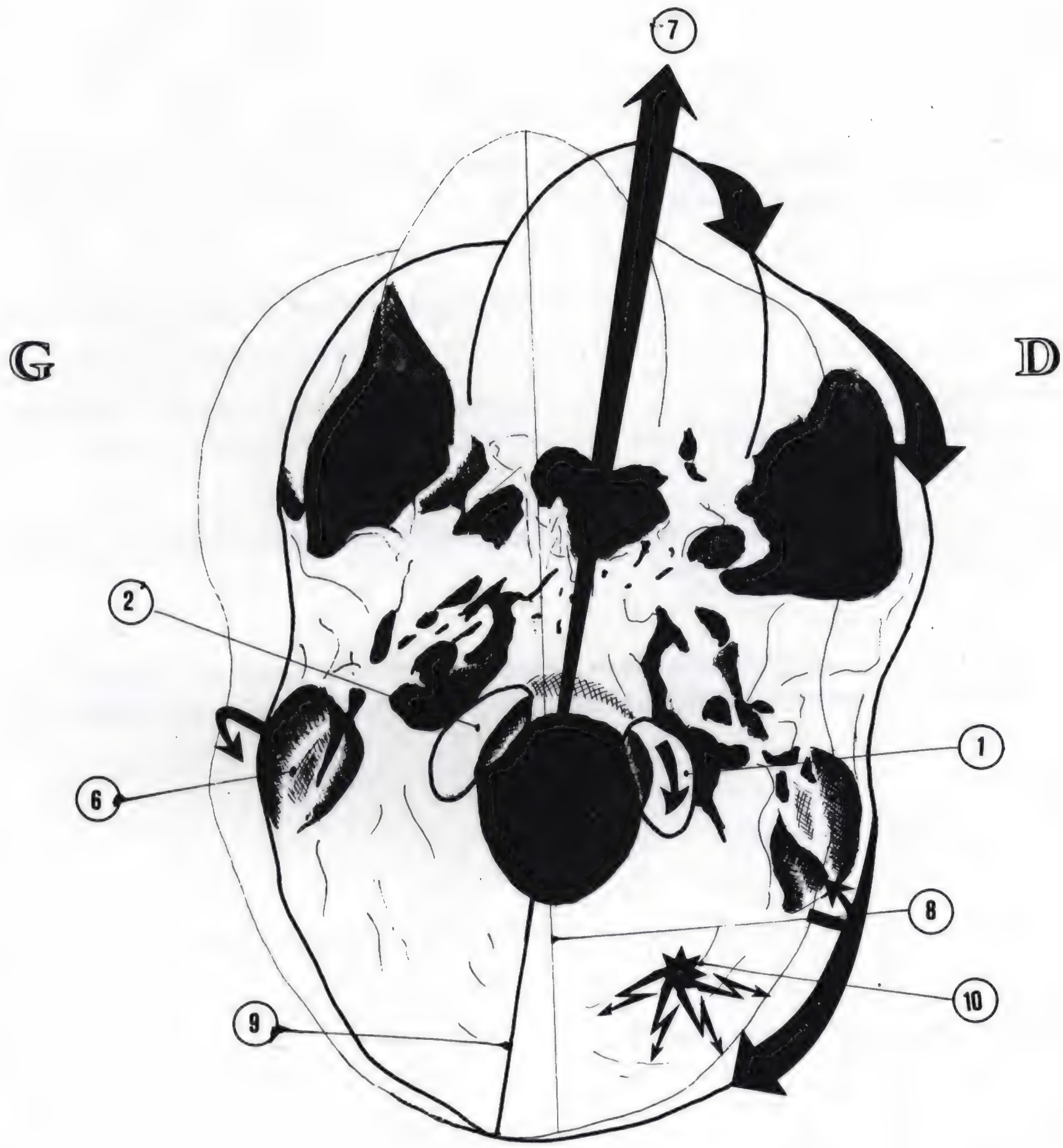

Parmi les trois composantes de la lésion occipitale postérieure droite, du type E.R.S., seule, la rotation de gauche à droite est représentée sur ce schéma.

LESION OCCIPITALE POSTERIEURE DROITE UNILATERALE, DU TYPE E.R.S.

1 Le condyle occipital droit est fixé en arrière, en bas et légèrement en dehors sur la cavité glénoïde de l'atlas.

2 Le condyle occipital gauche joue le rôle de pivot.

3 Afin d'harmoniser la répartition des pressions sur les cavités glénoïdes, l'atlas adopte une position relative, en s'antériorisant à droite sur l'axis.

4 L'arc postérieur droit de l'atlas est relativement antérieur et ne peut être palpé.

5 L'apophyse transverse droite de l'atlas apparaît plus éloignée de l'apophyse mastoïde droite et plus rapprochée de l'angle de la mandibule, du même côté.

6 L'apophyse mastoïde gauche est plus antérieure, plus basse et moins saillante que son homologue opposée.

7 L'articulation occipito-atloïdienne tourne de gauche à droite et l'occipital, en extension à droite, s'incline latéralement à gauche. Le menton est légèrement dévié à droite.

8 Ligne médiane normale.

9 Déplacement de la ligne médiane, dans la lésion occipitale postérieure droite.

10 Sensibilité sous-occipitale droite.

DIAGNOSTIC

E. : Extension occipitale droite.

R. : Rotation de l'occipital sur C 1, de gauche à droite.

S. : Inclinaison latérale gauche de l'occipital sur l'atlas.

+

Position relative antérieure droite de C 1.

NORMALISATION

R. : Rotation de l'occipital sur l'atlas, de droite à gauche.

S. : Inclinaison latérale droite de l'occipital sur C 1.

F. : Flexion occipitale droite.

+

Contre-fixation sur l'arc postérieur gauche de C 1.

— Dans la lésion occipitale unilatérale postérieure droite, nous constatons :

• que le condyle occipital droit se déplace en arrière, en bas et légèrement en dehors, pendant que le condyle occipital gauche joue le rôle de pivot.

• que l'occipital adopte une position d'extension à droite.

• que la rotation de gauche à droite est opposée à l'inclinaison latérale gauche.

• et que la rotation apparait dans la convexité, indépendamment de l'extension occipitale droite et en accord avec la première loi de FRYETTE :

E. : Extension occipitale droite

R. : Rotation de gauche à droite de l'occipital sur C 1

S. : Inclinaison latérale gauche de l'occipital sur l'atlas.

VIII — DIAGNOSTIC DIFFÉRENTIEL ENTRE UNE LÉSION OCCIPITALE ANTÉRIEURE GAUCHE UNILATÉRALE ET UNE LÉSION OCCIPITALE POSTÉRIEURE DROITE UNILATÉRALE

— L'ostéopathe devra tester la flexion-extension, l'inclinaison latérale et la rotation de l'articulation occipito-atloïdienne, en sachant que l'inclinaison latérale et la rotation sont opposées et que cette dernière s'organise toujours dans la convexité de la courbure, indifféremment de la flexion ou de l'extension.

— Rappelons qu'une lésion se meut toujours plus volontiers dans son sens lésionnel que dans le sens inverse et qu'il existe toujours une certaine asymétrie fonctionnelle chez le droitier ou le gaucher.

A — LÉSION OCCIPITALE ANTÉRIEURE GAUCHE, DU TYPE F.S.R.

— Le condyle occipital gauche est fixé en avant, en haut et en dedans sur la cavité glénoïde correspondante de l'atlas.

— Le condyle occipital droit joue le rôle de pivot.

— L'arc postérieur gauche de l'atlas, relativement postérieur, devient palpable.

1 - Test permettant d'apprécier les rapports bilatéraux et unilatéraux existants entre l'apophyse transverse de l'atlas, l'apophyse mastoïde et l'angle de la mandibule :

- L'apophyse transverse gauche de l'atlas apparait plus rapprochée de l'apophyse mastoïde gauche que sur le côté opposé.
- L'apophyse transverse gauche de C 1 semble plus éloignée de l'angle mandibulaire gauche par rapport au côté opposé.
- L'apophyse mastoïde gauche est antérieure, effacée et plus basse que son homologue opposée.

2 - Test de mobilité des articulations occipito-atloïdiennes, en flexion-extension, dans le cadre du mouvement involontaire :

- Lors de l'inspiration, la flexion occipitale gauche se majore.
- Lors de l'expiration, l'extension occipitale gauche ne se réalise pas.

3 - Test de mobilité des articulations occipito-atloïdiennes, en flexion-extension, dans le cadre du mouvement volontaire :

Lorsque le patient rentre son menton en expirant et que la main gauche du praticien effectue une traction modérée sur la courbe occipitale, il est aisé de constater :

- que l'occipital ne se postériorise pas à gauche, par rapport au côté opposé.
- et que le menton reste plus ou moins dévié à droite.

4 - Test de mobilité des articulations occipito-atloïdiennes du type F.S.R.

— Lorsqu'on imprime aux articulations occipito-atloïdiennes, en flexion, une inclinaison latérale gauche, l'occipital tourne dans la convexité, de gauche à droite.

— Lorsqu'on imprime aux articulations occipito-atloïdiennes, en flexion, une inclinaison latérale droite, celle-ci est limitée et l'occipital ne tourne pas de droite à gauche.

— Le diagnostic sera le suivant :

F. : Flexion occipitale gauche

S. : Inclinaison latérale gauche

R. : Rotation de gauche à droite

B — LÉSION OCCIPITALE POSTÉRIEURE DROITE, DU TYPE E.R.S.

— Le condyle occipital droit est fixé en arrière, en bas et légèrement en dehors sur la cavité glénoïde correspondante de l'atlas.

— Le condyle occipital gauche joue le rôle de pivot.

— L'arc postérieur droit de l'atlas, relativement antérieur, ne peut pas être palpé.

1 - Test permettant d'apprécier les rapports bilatéraux et unilatéraux existants entre l'apophyse transverse de l'atlas, l'apophyse mastoïde et l'angle de la mandibule

- L'apophyse transverse droite de l'atlas semble plus éloignée de l'apophyse mastoïde droite que sur le côté opposé.

• L'apophyse transverse droite de C 1 apparait plus rapprochée de l'angle mandibulaire droit par rapport au côté opposé.

• L'apophyse mastoïde droite est plus postérieure, saillante et plus haute que son homologue opposée.

2 - Test de mobilité des articulations occipito-atloïdiennes, en flexion-extension, dans le cadre du mouvement involontaire :

• Lors de l'expiration, l'extension occipitale droite se majore.

• Lors de l'inspiration, la flexion occipitale droite ne se réalise pas.

3 - Test de mobilité des articulations occipito-atloïdiennes, en flexion-extension, dans le cadre du mouvement volontaire :

Lorsque le patient rentre son menton en expirant et que la main gauche du praticien effectue une traction modérée sur la courbe occipitale, il est aisé de constater :

• que l'occipital se postériorise bien à droite, par rapport au côté opposé.

Lorsque l'ostéopathe demande ensuite au sujet de se relâcher en inspirant profondément, on peut alors s'apercevoir :

• que l'occipital ne s'antériorise pas à droite, par rapport au côté opposé.

• et que le menton reste plus ou moins dévié vers la droite.

4 - Test de mobilité des articulations occipito-atloïdiennes, du type E.R.S.

— Lorsqu'on imprime aux articulations occipito-atloïdiennes, en extension, une rotation de gauche à droite, l'occipital s'incline latéralement à gauche et la rotation apparait dans la convexité.

— Lorsqu'on imprime aux articulations occipito-atloïdiennes, en extension, une rotation de droite à gauche, celle-ci s'avère limitée, au même titre que l'inclinaison latérale droite.

— Le diagnositc sera le suivant :

• E. : Extension occipitale droite

• R. : Rotation de gauche à droite

• S. : Inclinaison latérale gauche

C — EN RÉSUMÉ

— Lors des mouvements de rotation des condyles occipitaux sur les cavités glénoïdes de l'atlas, un condyle se déplace en avant, en haut et en dedans, pendant que son homologue opposé sert de pivot. Inversement, un condyle occipital se meut en arrière, en bas et en dehors, pendant que son homologue opposé joue le rôle de pivot. Il en résulte :

• que l'inclinaison latérale s'organisera du même côté, à gauche par exemple, aussi bien dans la lésion occipitale unilatérale antérieure gauche que dans la lésion occipitale unilatérale postérieure droite. Dans la lésion occipitale unilatérale antérieure, du type F.S.R., l'inclinaison latérale précède la rotation.

Dans la lésion occipitale unilatérale postérieure, du type E.R.S., la rotation précède l'inclinaison latérale.

• que la rotation s'effectuera dans le même sens, de gauche à droite par exemple, aussi bien dans la lésion occipitale unilatérale antérieure gauche que dans la lésion occipitale unilatérale postérieure droite

• qu'indifféremment de la flexion ou de l'extension l'inclinaison latérale et la rotation seront opposées et que cette dernière s'organisera dans la convexité de la courbure, en accord avec la première loi de FRYETTE et conformément à l'inclinaison latérale des cavités glénoïdes de l'atlas.

• Qu'il s'agisse d'une lésion occipitale unilatérale, antérieure gauche ou postérieure droite, l'occipital et l'atlas, considérés globalement, peuvent se comporter, dans un deuxième temps, comme un seul os et s'incliner sur C 2, donnant ainsi la fausse impression que l'inclinaison latérale et la rotation se sont organisées du même côté, dans la concavité à droite, en accord avec la deuxième loi de FRYETTE.

• Qu'un occipital unilatéral antérieur gauche, par exemple, s'assimilera à un occipital en flexion à gauche et que la normalisation introduira une composante d'extension de l'occipital à gauche.

• Qu'un occipital unilatéral postérieur droit, par exemple, s'assimilera à un occipital en extension à droite et que la normalisation introduira une composante de flexion de l'occipital à droite.

— Comme l'indiquent H.H. FRYETTE, C.H. DOWNING, D. BROOKES et CHARPY, les lésions occipitales unilatérales, du type F.S.R., se rencontreront plus fréquemment en fonction des courbures latérales sous-jacentes du rachis telles que :

- Courbure lombaire convexe à droite
- Courbure dorsale convexe à gauche (de D 11 / D 12 à C 6)
- Courbure cervicale convexe à droite (de C 6 à l'occipital)
- L'occipital s'incline à gauche et tourne de gauche à droite.

— Dans la lésion occipitale unilatérale antérieure gauche :

- Les tensions musculo-ligamentaires et la sensibilité à la pression se situeront plus volontiers du côté gauche.
- L'apophyse transverse gauche de l'atlas sera plus sensible à la pression.

— Dans la lésion occipitale unilatérale postérieure droite :

- Les tensions musculo-ligamentaires et la sensibilité à la pression se situeront plus volontiers du côté droit.

— La lésion occipitale unilatérale antérieure gauche semble plus fréquente que la lésion occipitale unilatérale antérieure droite, par suite de l'asymétrie fonctionnelle existant chez le droitier et des courbures latérales sous-jacentes du rachis.

— La lésion occipitale antérieure gauche semble également plus fréquente que la lésion occipitale unilatérale postérieure droite, par suite de la prépondérance de la musculature cervicale postérieure sur la musculature cervicale antérieure et de celle des lésions du type F.S.R. sur les lésions du type E.R.S.

— Les lésions occipitales unilatérales, antérieure et postérieure, sont des lésions dites « complexes » parce qu'elles font intervenir trois composantes :

- La flexion ou l'extension
- L'inclinaison latérale
- et la rotation.

IX — LÉSION OCCIPITALE ANTÉRIEURE BILATÉRALE

• Les conditions de survenue peuvent être représentées par une flexion forcée consécutive au démarrage brutal d'une voiture, un whiplash injurie, une marche manquée en descendant les escaliers, certaines attitudes professionnelles : peintres, poseurs de papiers peints..., une compensation occipitale d'une cyphose dorsale haute...

• Nous conviendrons d'appeler cette lésion : lésion en flexion et non lésion en extension, afin d'éviter toute contradiction avec le mécanisme respiratoire primaire et la conception de la flexion-extension de H.H. FRYETTE.

• En décubitus dorsal, la tête adopte une position de flexion et le menton pointe en avant et en haut.

« Lésion occipitale antérieure bilatérale »

• Les deux condyles de l'occipital sont fixés en avant, en haut et légèrement en dedans, sur les cavités glénoïdes de l'atlas. L'extrémité postérieure des condyles occipitaux est plus basse

que leur extrémité antérieure. Cette lésion en flexion s'organise sur un axe transverse.

• La restriction de mobilité se manifeste surtout en extension (menton rentré), car une lésion se meut toujours plus librement dans son sens lésionnel que dans le sens inverse.

• L'arc postérieur de C 1 est proéminent, à droite comme à gauche, et palpable.

• La sensibilité douloureuse sous-occipitale est plus volontiers bilatérale.

Dans la lésion occipitale antérieure bilatérale :

- les apophyses transverses de l'atlas sont rapprochées des apophyses mastoïdes.
- les apophyses transverses de C 1 sont éloignées des angles mandibulaires.

• Les tissus entourant les apophyses transverses de l'atlas sont, en général, sensibles.

• Les espaces qui séparent les apophyses transverses de C 1 des angles mandibulaires sont augmentés par l'influence de la rotation externe des temporaux sur les mandibules.

• Les espaces qui séparent les apophyses transverses de C 1 des apophyses mastoïdes sont réduits.

• Si les rapports entre les apophyses transverses, les apophyses mastoïdes et les angles des mandibules représentent un apport diagnostique non négligeable, il ne faut pas, cependant, leur donner trop d'importance compte-tenu :

— des nombreuses variations de taille, de forme, et de direction des apophyses transverses de l'atlas ;

— et du fait que la situation des angles des mandibules est fonction des articulations temporo-mandibulaires et de la position des temporaux.

• La lésion occipitale antérieure bilatérale est une lésion simple.

X — LÉSION OCCIPITALE POSTÉRIEURE BILATÉRALE

• Les conditions de survenue peuvent être représentées par une atonie de la musculature cervicale postérieure, un traumatisme, une compensation occipitale d'un dos plat, une compensation en réponse à des lésions sous-jacentes, des attitudes professionnelles : bijoutiers, études microscopiques..., ou encore une pathologie neurologique ou O.R.L.

• Cette lésion est moins fréquente que la lésion occipitale antérieure bilatérale, par suite de la prépondérance de la musculature cervicale postérieure.

• Nous conviendrons d'appeler cette lésion : lésion en extension et non lésion en flexion, afin d'éviter toute contradiction avec le mécanisme respiratoire primaire et la conception de la flexion-extension de H.H. FRYETTE.

• Les deux condyles de l'occipital sont fixés en arrière, en bas et légèrement en dehors sur les cavités glénoïdes de l'atlas. Cette lésion en extension s'organise sur un axe transverse.

• La restriction de mobilité se manifeste surtout en flexion (majoration de la lordose cervicale), car une lésion se meut toujours plus librement dans son sens lésionnel, que dans le sens inverse.

« Lésion occipitale postérieure bilatérale ».

• L'arc postérieur de C 1 s'est déplacé vers l'avant et ne devient plus palpable.

• Très souvent, on constate que les tissus sous-occipitaux sont plus volontiers hypotoniques que contracturés.

• Les espaces qui séparent les angles des mandibules des apophyses transverses sont bilatéralement réduits par l'influence de la rotation interne des temporaux sur les mandibules.

• Les espaces qui séparent les apophyses transverses des apophyses mastoïdes sont bilatéralement augmentés.

Dans la lésion occipitale postérieure bilatérale :

- les apophyses transverses de l'atlas sont éloignées des apophyses mastoïdes ;
- les apophyses transverses de C 1 sont rapprochées des angles mandibulaires.

• Si les rapports entre les apophyses transverses, les apophyses mastoïdes et les angles des mandibules représentent un apport diagnostique non négligeable, il ne faut pas, cependant, leur donner trop d'importance compte-tenu :

— des nombreuses variations de taille, de forme et de direction des apophyses transverses de l'atlas ;

— et du fait que la situation des angles des mandibules est fonction des articulations temporo-mandibulaires et de la position des temporaux.

• La lésion occipitale postérieure bilatérale est une lésion simple.

XI — SYMPTOMATOLOGIE DE LA LÉSION OCCIPITO-ATLOIDIENNE DITE « OCCIPUT IMPACTED »

• Il s'agit d'une compression, d'une imbrication, d'une fixation, avec restriction de mobilité des condyles occipitaux sur les cavités glénoïdes de l'atlas, sans pour autant qu'une modification des rapports osseux soit objectivable.

• Les conditions de survenue peuvent être représentées par un choc sur le vertex ou le poids des années.

• Tous les mouvements des articulations occipito-atloïdiennes sont réduits.

• Une contracture musculaire et une sensibilité sous-occipitale existent fréquemment.

• La normalisation de cet « occiput encastré » pourra se faire à l'aide des techniques de décoaptation verticale et de décoaptation latérale.

XII — TEST DE MOBILITÉ EN ROTATION DE L'ARTICULATION ATLOIDO-AXOIDIENNE F.R.S. - E.R.S.

Compte-tenu du fait :

• Que la flexion s'avère limitée par le contact osseux, d'une part, de l'arc antérieur de l'atlas contre l'apophyse odontoïde et, d'autre part, de l'arc postérieur de l'atlas sur l'apophyse épineuse de l'axis ;

• Que l'extension est freinée par la tension du ligament transverse atloïdo-odontoïdien ;

• Que nous n'avons pas retenu les lésions simples atloïdo-axoïdiennes en flexion-extension par suite de la particularité anatomique des corps vertébraux cervicaux ;

• Que lorsqu'elles existent, ces lésions en flexion-extension se produisent plus volontiers, comme l'indique H.H. FRYETTE, au niveau de C 5, C 6, C 7 ;

• Que le mouvement majeur de l'articulation atloïdo-axoïdienne est représenté par la rotation et que celle-ci augmente avec la flexion cervicale qui conserve, même en position neutre, un certain degré de flexion résiduelle ;

• Et que l'inclinaison latérale atloïdo-axoïdienne se trouve être insignifiante.

Le diagnostic se fera par l'étude de la restriction de mobilité en rotation et nous testerons, pour cela, l'articulation atloïdo-axoïdienne en légère flexion cervicale.

L'articulation atloïdo-axoïdienne ne respecte pas la deuxième loi de FRYETTE : rotation dans la concavité.

La rotation s'organise dans la convexité et précède l'inclinaison latérale.

La rotation est majeure et l'inclinaison latérale est insignifiante.

La rotation et l'inclinaison latérale se situent du côté opposé.

A — DESCRIPTION

— Le patient est allongé en décubitus dorsal et la têtière se trouve légèrement déclive.

— L'ostéopathe se place en bout de table, à la tête du sujet. Les articulations métacarpo-phalangiennes de ses index entrent en contact avec l'arc postérieur et les apophyses transverses de l'atlas, à droite et à gauche.

— La tête est maintenue en position neutre avec, cependant, une légère flexion cervicale.

— Le praticien imprime à l'articulation atloïdo-axoïdienne un mouvement de rotation de droite à gauche et de gauche à droite. Il apprécie ensuite les amplitudes obtenues, en sachant qu'une lésion se déplace toujours plus volontiers dans son sens lésionnel que dans le sens inverse.

Test de mobilité en rotation de l'articulation atloïdo-axoïdienne :

- Légère flexion atloïdo-axoïdienne ;
- Rotation de droite à gauche.

B — AUTRE MODALITÉ

— Le patient est assis et l'ostéopathe se tient par côté.

— La main gauche du praticien empaume la région frontale du sujet.

— Le pouce et le majeur de la main droite de l'ostéopathe prennent contact avec les tubercules latéraux des apophyses transverses de l'atlas.

— La tête du patient est en légère flexion cervicale.

— La main gauche du praticien imprime à la tête du sujet une rotation passive de droite à gauche puis de gauche à droite, compare les amplitudes obtenues et apprécie, par l'intermédiaire du pouce et du majeur de sa main droite, l'excursion en rotation de l'articulation atloïdo-axoïdienne, tout en sachant qu'une lésion se meut plus volontiers dans son sens lésionnel que dans le sens inverse.

Test de mobilité en Rotation de l'articulation Atloïdo-axoïdienne.

- légère flexion atloïdo-axoïdienne
- rotation de droite à gauche

XIII — TEST DE MOBILITÉ DE C 2 SUR C 3, DU TYPE F.R.S.

A — LOIS DE FRYETTE

• L'articulation de C 2 sur C 3 ne respecte pas la 1ere loi de FRYETTE : rotation dans la convexité.

• La rotation s'organise dans la concavité (2e loi de FRYETTE) et précède l'inclinaison latérale, car l'obliquité des facettes articulaires diminue de bas en haut, de C 7 à C 2.

• La rotation et l'inclinaison latérale se situent du même côté.

• La rotation augmente avec la flexion cervicale.

• La rotation étant majeure de C2 à C4 et l'inclinaison latérale étant mineure, les lésions ostéopathiques de C 2 à C 4 s'organiseront plus volontiers, comme le précise le Docteur ASHMORE, en « **rotation**-inclinaison latérale ».

• Les mouvements du type F.R.S. sont plus guidés par les apophyses articulaires que par les corps vertébraux.

B — DESCRIPTION

— Le patient est allongé en décubitus dorsal et la têtière se trouve légèrement déclive, **afin de favoriser la flexion cervicale de C 2 sur C 3.**

— L'ostéopathe se tient en bout de table, à la tête du sujet. Les articulations métacarpo-phalangiennes de ses index entrent en contact avec les lames et les apophyses transverses droite et gauche de l'axis.

— Le praticien imprime alors à C 2 un mouvement de rotation de droite à gauche, en inclinaison latérale gauche, puis un mouvement de rotation de gauche à droite en inclinaison latérale droite et compare les amplitudes obtenues.

Test de mobilité de C2 sur C3, du type F.R.S.

- Flexion de C2 sur C3
- Rotation de droite à gauche
- Inclinaison latérale gauche

C — RÉSULTATS

1) Il n'y a pas de lésion du type F.R.S., de C 2 sur C 3

Les découvertes sont sensiblement égales à droite comme à gauche, tout en tenant compte de l'asymétrie fonctionnelle des masses musculaires selon qu'il s'agit d'un droitier ou d'un gaucher.

2) Il y a une lésion du type F.R.S., de C 2 sur C3

Admettons que l'articulation C2 sur C 3 se trouve :

F. : en Flexion localisée

R. : en Rotation de gauche à droite

S: : en Inclinaison latérale droite

avec une restriction de mobilité articulaire inverse.

La normalisation exigera d'emmener l'articulation en :

R. : en rotation de droite à gauche

S. : en inclinaison latérale gauche

F. : en flexion localisée à C 2 / C 3.

3) Si C 2 sur C 3 s'inscrit dans un schéma de scoliose cervicale

La normalisation s'effectuera, en règle générale, dans le sens de la rotation de la scoliose, afin de permettre au système d'absorber la contrainte et de retrouver un équilibre instable satisfaisant.

Admettons que la scoliose cervicale soit convexe à gauche. Il est logique de constater une réduction de la mobilité lors de la rotation de C 2 sur C 3, de droite à gauche et de l'inclinaison latérale gauche, en flexion cervicale localisée. Il ne s'agit pas d'une restriction de mobilité pathologique. Normaliser le jeu articulaire exigera d'emmener C 2 sur C 3 dans le sens de la rotation de la scoliose cervicale :

R. : en rotation de gauche à droite

S. : en inclinaison latérale droite

F. : en flexion cervicale localisée à C 2 sur C 3

D — AUTRE MODALITÉ

— Le patient est assis et l'ostéopathe se tient par côté.

— La main gauche du praticien empaume la région frontale du sujet.

— Le pouce et le majeur de la main droite de l'ostéopathe prennent contact avec les lames et les apophyses transverses de C 2.

— La tête du patient est en légère flexion cervicale localisée à C 2 sur C 3.

— La main gauche du praticien imprime à la tête du sujet une rotation passive de droite à gauche, en inclinaison latérale gauche, puis un mouvement de rotation de gauche à droite, en inclinaison latérale droite et apprécie, par l'intermédiaire du pouce et du majeur de sa main droite, les amplitudes obtenues.

Test de mobilité de C 2 sur C 3, du type F.R.S.

- Flexion de C 2 sur C 3
- Rotation de droite à gauche
- Inclinaison latérale gauche



Test de mobilité de C 2 sur C 3, du type F.R.S.

- Flexion de C 2 sur C 3
- Rotation de droite à gauche
- Inclinaison latérale gauche

XIV — TEST DE MOBILITÉ DE C3 SUR C4 DU TYPE F.R.S.

A — LOIS DE FRYETTE

• L'articulation de C 3 sur C 4 ne respecte pas la 1ere loi de FRYETTE : rotation dans la convexité.

• La rotation s'organise dans la concavité (2e loi de FRYETTE) et précède l'inclinaison latérale, car l'obliquité des facettes articulaires diminue de bas en haut, de C 7 à C 2.

• La rotation et l'inclinaison latérale se situent du même côté.

• La rotation étant majeure de C 2 à C 4 et l'inclinaison latérale étant mineure, les lésions ostéopathiques de C 2 à C 4 s'organiseront plus volontiers, comme le précise le Docteur ASHMORE, en « **rotation**-inclinaison latérale ».

• Les mouvements du type F.R.S sont plus guidés par les apophyses articulaires que par les corps vertébraux.

B — DESCRIPTION

— Le patient est allongé en décubitus dorsal et la têtière est horizontale, **afin de favoriser la position neutre de C 3 sur C 4.**

L'ostéopathe se tient en bout de table, à la tête du sujet. Les articulations métacarpo-phalangiennes de ses index entrent en contact avec les lames et les apophyses transverses droite et gauche de C 3.

— Le praticien imprime alors à C 3, maintenue en position neutre, un mouvement de rotation de droite à gauche, en inclinaison latérale gauche, puis un mouvement de rotation de gauche à droite, en inclinaison latérale droite et compare les amplitudes obtenues.

Test de mobilité de C 3 sur C 4, du type F.R.S.

- Position neutre de C 3 sur C 4
- Rotation de droite à gauche
- Inclinaison latérale gauche

C — RÉSULTATS

1) Il n'y a pas de lésion du type F.R.S., de C 3 sur C 4

Les découvertes sont sensiblement égales à droite comme à gauche, tout en tenant compte de l'asymétrie fonctionnelle des masses musculaires selon qu'il s'agit d'un droitier ou d'un gaucher.

2) Il y a une lésion du type F.R.S., de C 3 sur C 4

Admettons que l'articulation C 3 sur C 4 se trouve :

F. : en position neutre

R. : en rotation de gauche à droite

S. : en inclinaison latérale droite

Le test de mobilité objectivera une restriction de mobilité articulaire lors de la rotation de droite à gauche et de l'inclinaison latérale gauche ; C 3 sur C 4 étant maintenue en position neutre.

La normalisation exigera d'emmener l'articulation en :

R. : en rotation de droite à gauche

S. : en inclinaison latérale gauche

F. : en position neutre, localisée à C 3 sur C 4.

3) Si C 3 sur C 4 s'inscrit dans un schéma de scoliose cervicale

La normalisation s'effectuera, en règle générale, dans le sens de la rotation de la scoliose, afin de permettre au système d'absorber la contrainte et de retrouver un équilibre instable satisfaisant.

Admettons que la scoliose cervicale soit convexe à gauche. Il est logique de constater une réduction de la mobilité lors de la rotation de C 3 sur C 4, de droite à gauche et de l'inclinaison latérale gauche, en position neutre. Il ne s'agit pas d'une restriction de mobilité pathologique. Normaliser le jeu articulaire exigera d'emmener C 3 sur C 4 dans le sens de la rotation de la scoliose cervicale :

R. : en rotation de gauche à droite

S. : en inclinaison latérale droite

F. : en position neutre, localisée à C 3 sur C 4

D — AUTRE MODALITÉ

— Le patient est assis et l'ostéopathe se tient par côté.

— La main gauche du praticien empaume la région frontale du sujet.

— Le pouce et le majeur de la main droite de l'ostéopathe prennent contact avec les apophyses transverses de C 3.

— La tête du patient est en position neutre, sans flexion ni extension.

— La main gauche du praticien imprime à la tête du sujet une rotation passive de droite à gauche, en inclinaison latérale gauche, puis un mouvement de rotation de gauche à droite, en inclinaison latérale droite et apprécie, par l'intermédiaire du pouce et du majeur de sa main droite, les amplitudes obtenues.

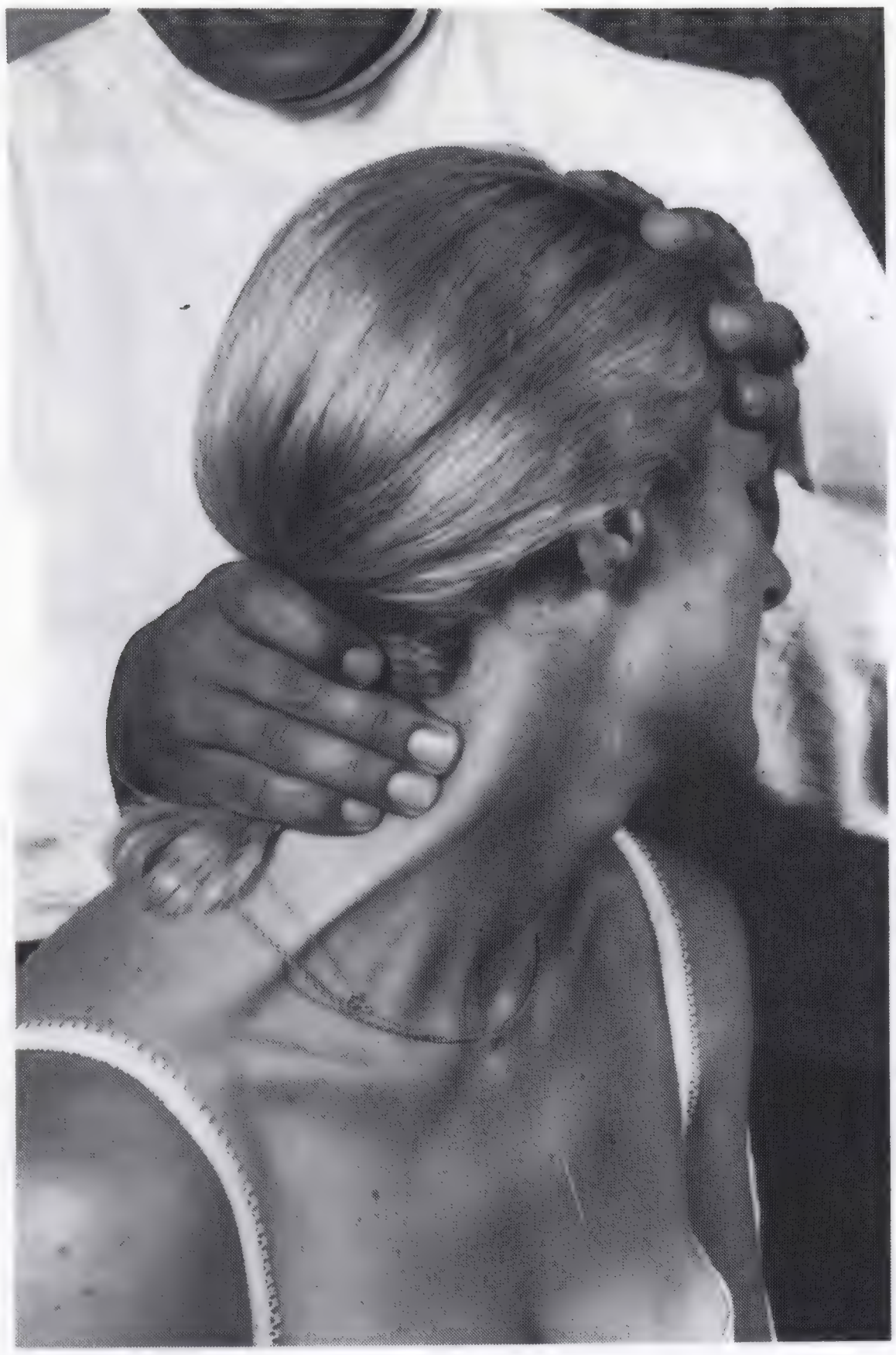

Test de mobilité de C3 sur C4, du type F.R.S. :

- position neutre de C3 sur C4
- rotation de droite à gauche
- inclinaison latérale gauche

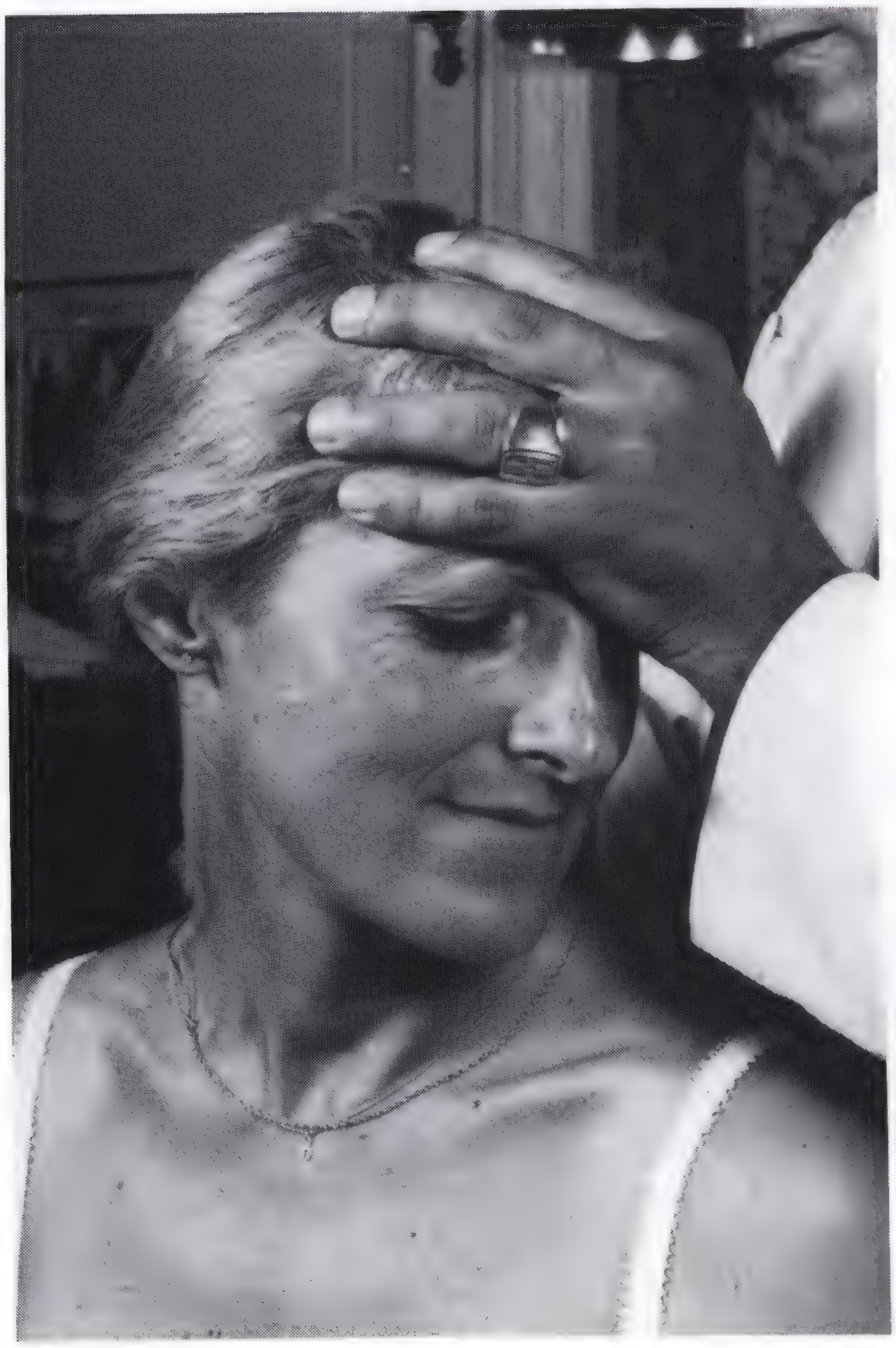

Test de mobilité de C 3 sur C 4, du type F.R.S.

- position neutre de C 3 sur C 4
- rotation de droite à gauche
- inclinaison latérale gauche

XV — TEST DE MOBILITÉ DE C4 A C7, DU TYPE E.S.R.

A — LOIS DE FRYETTE

• Les articulations de C4 à C7 ne respectent pas la 1ere loi de FRYETTE : rotation dans la convexité.

• De C4 à C7, la rotation s'organise dans la concavité (2e loi de FRYETTE).

• L'inclinaison latérale précède la rotation, car l'obliquité des facettes articulaires augmente de haut en bas, de C2 à C7.

• L'inclinaison latérale et la rotation se situent du même côté.

• L'inclinaison latérale augmente avec l'extension cervicale.

• L'inclinaison latérale étant majeure de C4 à C7 et la rotation étant mineure, les lésions ostéopathiques de C4 à C7 s'organiseront plus volontiers, comme le précise le Docteur ASHMORE, en « **inclinaison latérale**-rotation ».

• Les mouvements du type E.S.R. sont plus guidés par les apophyses articulaires que par les corps vertébraux.

B — DESCRIPTION

— Le patient est allongé en décubitus dorsal et la têtière est graduellement relevée, **afin de favoriser l'extension cervicale de C4 à C7**. Le degré d'extension augmentera progressivement de C4 à C7. Si la têtière de la table n'est pas mobile et ne peut être relevée graduellement, l'ostéopathe peut demander au sujet de reposer son occipital sur sa région pelvienne.

— Le praticien se tient en bout de table, à la tête du patient. Les articulations métacarpo-phalangiennes de ses index entrent en contact avec les lames et les apophyses transverses droite et gauche des vertèbres cervicales de C4 à C7.

— L'ostéopathe imprime alors successivement à C4, C5, C6 et C7, un mouvement d'inclinaison latérale droite et de rotation de gauche à droite, puis un mouvement d'inclinaison latérale gauche et de rotation de droite à gauche. Il compare ensuite les amplitudes obtenues.

Test de mobilité de C4 à C7, du type E.S.R. (appui tétière)

- Extension cervicale localisée par la tétière
- Inclinaison latérale droite
- Rotation de gauche à droite

Test de mobilité de C4 à C7, du type E.S.R. (appui abdomen)

- Extension cervicale localisée par l'abdomen de l'ostéopathe
- Inclinaison latérale droite
- Rotation de gauche à droite

C — RÉSULTATS

1) Il n'y a pas de lésion du type E.S.R., de C 4 à C 7

Les découvertes sont sensiblement égales à droite comme à gauche, tout en tenant compte de l'asymétrie fonctionnelle des masses musculaires selon qu'il s'agit d'un droitier ou d'un gaucher.

2) Il y a une lésion du type E.S.R., par exemple, de C 4 sur C 5

Admettons que l'articulation C4 sur C5 se trouve :

E. : en extension localisée

S. : en inclinaison latérale droite

R. : en rotation de gauche à droite

avec une restriction de mobilité articulaire inverse.

La normalisation exigera d'emmener C 4 sur C 5 en :

S. : inclinaison latérale gauche

R. : rotation de droite à gauche

E. : en extension localisé à C 4 sur C 5

3) Si les articulations de C 4 à C 7 s'inscrivent dans un schéma de scoliose cervicale

La normalisation s'effectuera, en règle générale, dans le sens de la rotation de la scoliose, afin de permettre au système d'absorber la contrainte et de retrouver un équilibre instable satisfaisant.

Admettons que la scoliose cervicale soit convexe à gauche. Il est logique de constater une réduction globale de la mobilité lors de l'inclinaison latérale gauche et de la rotation de droite à gauche, en extension cervicale de C 4 à C 7. Il ne s'agit pas d'une restriction de mobilité pathologique. Normaliser le jeu articulaire exigera d'emmener les articulations de C 4 à C 7 dans le sens de la rotation de la scoliose.

S. : en inclinaison latérale droite

R. : en rotation de gauche à droite

E. : en extension localisée de C 4 à C 7.

D — AUTRE MODALITÉ

— Le patient est assis et l'ostéopathe se tient par côté.

— La main gauche du praticien empaume la région frontale du sujet

— Le pouce et le majeur de la main droite de l'ostéopathe prennent successivement contact avec les lames et les apophyses transverses de C 4 à C 7.

— La tête du patient est en extension cervicale localisée de C 4 à C 7.

La main gauche du praticien imprime à la tête du sujet une inclinaison latérale droite passive et une rotation de gauche à droite, puis un mouvement d'inclinaison latérale gauche passif et de rotation de droite à gauche. Il compare ensuite les amplitudes obtenues.

— Le degré d'inclinaison latérale et d'extension cervicale augmentera de C 4 à C 7.

Test de mobilité, en position assise, de C 4 à C 7, du type E.S.R.

- extension cervicale localisée
- inclinaison latérale droite
- rotation de gauche à droite

CHAPITRE XXIII

TECHNIQUES DE NORMALISATION DE LA COLONNE CERVICO-OCCIPITALE

I — TECHNIQUE DE NORMALISATION D'UNE LÉSION OCCIPITALE UNILATÉRALE ANTÉRIEURE GAUCHE, DU TYPE F.S.R., EN DÉCUBITUS DORSAL

• Nous conviendrons d'appeler cette lésion : lésion occipitale antérieure gauche ou encore lésion en flexion unilatérale gauche, afin d'éviter toute contradiction avec le mécanisme respiratoire primaire et la conception de la flexion-extension de H.H. FRYETTE.

• L'extension unilatérale favorise le retour à la normale du condyle occipital sur la cavité glénoïde correspondante de l'atlas.

• Lorsqu'on imprime aux articulations occipito-atloïdiennes, en flexion, une inclinaison latérale gauche, l'occipital tourne du côté opposé, dans la convexité, de gauche à droite.

• Lorsqu'on imprime aux articulations occipito-atloïdiennes, en flexion, une inclinaison latérale droite, celle-ci s'avère limitée et l'occipital ne tourne pas du côté opposé, de droite à gauche.

A — DIAGNOSTIC

Cette lésion est une lésion complexe du type F.S.R.

F. : Flexion occipitale gauche

S. : Inclinaison latérale gauche de l'occipital sur l'atlas

R. : Rotation de gauche à droite de l'occipital sur C 1.

B — NORMALISATION

La normalisation exigera d'emmener l'occipital :

S. : en inclinaison latérale droite

R. : en rotation de droite à gauche

E. : en extension occipitale gauche

C — DESCRIPTION

— Le patient est confortablement allongé en décubitus dorsal et la têtière reste horizontale, afin de favoriser l'extension de l'occipital à gauche.

— Le praticien se tient à la tête du sujet, du côté droit.

— La main gauche de l'ostéopathe empaume le menton du patient de telle sorte que l'hémi-face gauche de ce dernier repose sur l'avant-bras gauche de l'opérateur et que l'occipital, du côté gauche, adopte déjà une attitude d'extension.

— L'articulation métacarpo-phalangienne de l'index de la main droite du praticien prend un contact ferme et précis sur la courbe occipitale droite, derrière l'apophyse mastoïde droite du sujet.

— Les deux mains de l'ostéopathe impriment aux articulations occipito-atloïdiennes :

- une inclinaison latérale droite
- une rotation de droite à gauche
- et une extension occipitale gauche

Technique de normalisation d'une lésion occipitale unilatérale antérieure gauche, du type FSR, en décubitus dorsal.

— Le praticien réduit le slack et demande alors au patient d'inspirer puis d'expirer profondément et lentement. En fin d'expiration, l'articulation métacarpo-phalangienne de l'index de sa main droite exerce une poussée rapide, brève et de courte amplitude, dirigée obliquement à 45°, de droite à gauche et de l'épaule droite du sujet vers le nasion, sur la courbe occipitale droite.

— Un ressaut articulaire signe, en général, la restauration du jeu articulaire.

— L'ostéopathe peut vérifier le caractère effectif de sa normalisation :

- par le test de mobilité, en flexion, du type F.S.R.
- par l'étude des rapports unilatéraux et bilatéraux existants entre l'apophyse transverse de l'atlas, l'apophyse mastoïde et l'angle de la mandibule.
- par les tests de flexion-extension, dans le cadre du mouvement volontaire et involontaire.
- par la disparition de la sensibilité musculo-ligamentaire du côté gauche.

D — REMARQUES

— La normalisation, effectuée en fin d'expiration, utilise le mécanisme respiratoire primaire et favorise ainsi le retour à la normale de l'occipital antérieur à gauche.

— Cette technique de normalisation, destinée à la lésion occipitale antérieure gauche unilatérale, peut être précédée ou suivie d'une manœuvre, décrite par H.H. FRYETTE, consistant à balancer l'occipital par le vertex. Dans cette manœuvre, le patient est allongé en décubitus dorsal et l'ostéopathe se tient en bout de table. Le pouce et le majeur de la main gauche du praticien prennent un contact précis sur les apophyses transverses de C 1. La main droite de l'ostéopathe empaume le vertex et balance l'occipital par rapport à C 1, en lui imprimant des oscillations entrecoupées de pressions dirigées vers les pieds.

« Balancement de l'occipital par le vertex »
(H.H. FRYETTE)

II — TECHNIQUE DE NORMALISATION ISOMÉTRIQUE D'UNE LÉSION OCCIPITALE UNILATÉRALE ANTÉRIEURE GAUCHE, DU TYPE F.S.R., EN DÉCUBITUS DORSAL

• Nous conviendrons d'appeler cette lésion : lésion occipitale antérieure gauche ou encore lésion en flexion unilatérale gauche, afin d'éviter toute contradiction avec le mécanisme respiratoire primaire et la conception de la flexion-extension de H.H. FRYETTE.

• L'extension unilatérale favorise le retour à la normale du condyle occipital sur la cavité glénoïde correspondante de l'atlas.

• Lorsqu'on imprime aux articulations occipito-atloïdiennes, en flexion, une inclinaison latérale gauche, l'occipital tourne du côté opposé, dans la convexité, de gauche à droite.

• Lorsqu'on imprime aux articulations occipito-atloïdiennes, en flexion, une inclinaison latérale droite, celle-ci s'avère limitée et l'occipital ne tourne pas du côté opposé, de droite à gauche.

A — DIAGNOSTIC

Cette lésion est une lésion complexe du type F.S.R.

F. : Flexion occipitale gauche

S. : Inclinaison latérale gauche de l'occipital sur l'atlas

R. : Rotation de gauche à droite de l'occipital sur C 1

B — NORMALISATION

La normalisation exigera d'emmener l'occipital :

S. : En inclinaison latérale droite

R. : En rotation de droite à gauche

E. : En extension occipitale gauche

C — DESCRIPTION

— Le patient est confortablement allongé en décubitus dorsal et la têtière reste horizontale, afin de favoriser l'extension de l'occipital à gauche.

— Le praticien se tient à la tête du sujet, du côté droit.

— La main gauche de l'ostéopathe empaume le menton du patient de telle sorte que l'hémi-face gauche de ce dernier repose sur l'avant bras gauche de l'opérateur et que l'occipital, du côté gauche, adopte déjà une attitude d'extension.

— L'articulation métacarpo-phalangienne de l'index de la main droite du praticien prend un contact ferme et précis sur la courbe occipitale droite, derrière l'apophyse mastoïde droite du sujet.

—Les deux mains de l'ostéopathe impriment aux articulations occipito-atloïdiennes :

- Une inclinaison latérale droite
- Une rotation de droite à gauche
- Et une extension occipitale gauche

Technique de normalisation isométrique d'une lésion occipitale unilatérale antérieure gauche, du type F.S.R., en décubitus dorsal

— Le praticien réduit le slack et demande alors au patient d'expirer et de descendre son menton vers la table contre sa résistance. Le sujet se relâche ensuite et l'ostéopathe exploite l'amplitude acquise, majore l'inclinaison latérale droite, la rotation de droite à gauche, l'extension gauche de l'occipital et incite le patient à réitérer son effort contre résistance.

— Cette phase doit être répétée plusieurs fois.

— Un ressaut articulaire n'est pas forcément perceptible, ce qui ne saurait pour autant diminuer l'efficacité de cette normalisation.

— Le praticien peut vérifier le caractère effectif de sa normalisation :

- par le test de mobilité, en flexion, du type F.S.R.
- par l'étude des rapports unilatéraux et bilatéraux existants entre l'apophyse transverse de l'atlas, l'apophyse mastoïde et l'angle de la mandibule.
- par les tests de flexion-extension, dans le cadre du mouvement volontaire et involontaire.
- par la disparition de la sensibilité musculo-ligamentaire du côté gauche.

D — REMARQUES

— La normalisation, effectuée en fin d'expiration, utilise le mécanisme respiratoire primaire et favorise ainsi le retour à la normale de l'occipital antérieur à gauche.

— Cette technique de normalisation, destinée à la lésion occipitale antérieure gauche unilatérale, peut être précédée ou suivie d'une manœuvre, décrite par H.H. FRYETTE, consistant à balancer l'occipital par le vertex.

III — TECHNIQUE DE NORMALISATION D'UNE LÉSION OCCIPITALE UNILATÉRALE ANTÉRIEURE GAUCHE, DU TYPE F.S.R., EN POSITION ASSISE.

• Nous conviendrons d'appeler cette lésion : lésion occipitale antérieure gauche ou encore lésion en flexion unilatérale gauche, afin d'éviter toute contradiction avec le mécanisme respiratoire primaire et la conception de la flexion-extension de H.H. FRYETTE.

• L'extension unilatérale favorise le retour à la normale du condyle occipital sur la cavité glénoïde correspondante de l'atlas.

• Lorsqu'on imprime aux articulations occipito-atloïdiennes, en flexion, une inclinaison latérale gauche, l'occipital tourne du côté opposé, dans la convexité, de gauche à droite.

• Lorsqu'on imprime aux articulations occipito-atloïdiennes, en flexion, une inclinaison latérale droite, celle-ci s'avère limitée et l'occipital ne tourne pas du côté opposé, de droite à gauche.

A — DIAGNOSTIC

Cette lésion est une lésion complexe du type F.S.R.

F. — Flexion occipitale gauche

S. — Inclinaison latérale gauche de l'occipital sur l'atlas

R. — Rotation de gauche à droite de l'occipital sur C 1.

B — NORMALISATION

La normalisation exigera d'emmener l'occipital :

S. — En inclinaison latérale droite

R. — En rotation de droite à gauche

E. — En extension occipitale gauche

Une contre-fixation sera nécessaire au niveau de l'arc postérieur gauche de C1 car l'atlas a adopté une position relative « postérieure gauche ».

C — DESCRIPTION

— Le patient est assis et l'ostéopathe se tient derrière lui, du côté en lésion, à gauche.

— Le bras gauche du praticien saisit la tête du sujet de telle sorte que son menton repose dans le pli du coude de l'opérateur et que les doigts de la main gauche de l'ostéopathe épousent la région temporo-pariétale droite du patient.

— Le praticien fait corps avec le sujet et ce dernier se relâche complètement.

— Le pouce de la main droite de l'ostéopathe exerce un contre-appui contre l'arc postérieur gauche de l'atlas.

— Le bras gauche du praticien imprime à l'occipital un mouvement d'inclinaison latérale droite, de rotation de droite à gauche **et d'extension occipitale gauche**.

— L'ostéopathe réduit alors le slack et, pendant l'expiration, entraine à l'aide de son bras gauche l'occipital en rotation de droite à gauche, pendant que le pouce de sa main droite réalise un contre-appui sur l'arc postérieur gauche de C1.

Technique de normalisation d'une lésion occipitale unilatérale antérieure gauche, du type F.S.R., en position assise, avec contre-appui du pouce sur l'arc postérieur gauche de l'atlas.

— Le praticien peut vérifier le caractère effectif de sa normalisation :

• par le test de mobilité, en flexion, du type F.S.R.

• par l'étude des rapports unilatéraux et bilatéraux existants entre l'apophyse transverse de l'atlas, l'apophyse mastoïde et l'angle de la mandibule.

• par les tests de flexion-extension, dans le cadre du mouvement volontaire et involontaire.

• par la disparition de la sensibilité musculo-ligamentaire du côté gauche.

D — AUTRE MODALITÉ

— Le patient est assis dans la même position et le praticien se tient derrière lui.

— Le bras gauche de l'ostéopathe saisit la tête du sujet de telle sorte que son menton repose dans le pli de son coude et que les doigts de la main gauche du praticien épousent la région temporo-pariétale droite du patient.

— L'articulation métacarpo-phalangienne de l'index de la main droite de l'ostéopathe prend un contact ferme et précis sur la courbe occipitale droite.

— Le bras gauche et la main droite du praticien impriment à l'occipital une légère traction vers le haut, afin de décoapter les condyles des cavités glénoïdes, une inclinaison latérale droite, une rotation de droite à gauche et **une extension occipitale gauche.**

— L'ostéopathe réduit ensuite le slack et exerce, pendant l'expiration et à l'aide de l'articulation métacarpo-phalangienne de l'index de sa main droite, une poussée rapide, brève et de courte amplitude, obliquement à 45°, d'arrière en avant, de bas en haut et de droite à gauche.

— Un ressaut articulaire signe, en général, la restauration du jeu articulaire.

— Dans cette modalité, le praticien n'exerce pas de contre-appui sur l'arc postérieur gauche de l'atlas et le thrust est effectué par la main droite.

Technique de normalisation d'une lésion occipitale unilatérale antérieure gauche, du type F.S.R., en position assise, sans contre-appui sur l'atlas.

E — REMARQUES

— Dans le cadre du mécanisme respiratoire primaire, il faut se souvenir que l'occipital réalise une flexion pendant l'inspiration et une extension pendant l'expiration.

— Comme l'indique H.H. FRYETTE, C 2/C 3 représentent parfois la clé du problème et leur normalisation favorise parfois la libération du complexe mécanique sus-jacent « occiput / C 1 ». Aussi sera-t-il parfois nécessaire, avant de corriger la lésion occipitale antérieure unilatérale, de normaliser C 2 sur C 3 en F.R.S. (rotation dans la concavité).

— Cette technique de normalisation, destinée à la lésion occipitale antérieure gauche unilatérale, peut être précédée ou suivie d'une manœuvre, décrite par H.H. FRYETTE, consistant à balancer l'occipital par le vertex.

IV — TECHNIQUE DE NORMALISATION D'UNE LÉSION OCCIPITALE UNILATÉRALE ANTÉRIEURE GAUCHE, DU TYPE F.S.R., EN DÉCUBITUS DORSAL

• Nous conviendrons d'appeler cette lésion : lésion occipitale antérieure gauche ou encore lésion en flexion unilatérale gauche, afin d'éviter toute contradiction avec le mécanisme respiratoire primaire et la conception de la flexion-extension de H.H. FRYETTE.

• L'extension unilatérale favorise le retour à la normale du condyle occipital sur la cavité glénoïde correspondante de l'atlas.

• Lorsqu'on imprime aux articulations occipito-atloïdiennes, en flexion, une inclinaison latérale gauche, l'occipital tourne du côté opposé, dans la convexité, de gauche à droite.

— Lorsqu'on imprime aux articulations occipito-atloïdiennes, en flexion, une inclinaison latérale droite, celle-ci s'avère limitée et l'occipital ne tourne pas du côté opposé, de droite à gauche.

A — DIAGNOSTIC

Cette lésion est une lésion complexe du type F.S.R.

F. : Flexion occipitale gauche

S. : Inclinaison latérale gauche de l'occipital sur l'atlas

R. : Rotation de gauche à droite de l'occipital sur C 1.

B — NORMALISATION

La normalisation exigera d'emmener l'occipital :

S. : En inclinaison latérale droite

R. : En rotation de droite à gauche

E. : En extension occipitale gauche

Une contre-fixation sera nécessaire au niveau de l'arc postérieur gauche de C 1 car l'atlas a adopté une position relative « postérieure gauche ».

C — DESCRIPTION

— Le patient est allongé en décubitus dorsal et la têtière est légèrement relevée, afin de favoriser l'extension de l'occipital à gauche.

— L'ostéopathe imprime à l'occipital un mouvement d'inclinaison latérale droite, de rotation de droite à gauche et d'extension à gauche.

— L'index de la main gauche du praticien épouse l'arc postérieur gauche de l'atlas afin de réaliser un contre-appui. La paume de sa main gauche épouse l'oreille gauche du sujet et son avant-bras gauche repose sur la têtière.

— La main droite de l'ostéopathe prend contact avec la joue droite du patient et recouvre l'articulation temporo-mandibulaire droite, l'oreille droite et l'angle de la mandibule.

— L'index gauche du praticien maintient une pression ferme sur l'arc postérieur gauche de l'atlas, pendant que sa main droite majore l'inclinaison latérale droite, la rotation de droite à gauche et l'extension occipitale gauche.

Technique de normalisation d'une lésion occipitale unilatérale antérieure gauche, du type F.S.R., en décubitus dorsal.

— Lorsque les deux mains de l'opérateur ont localisé le point de balance, le praticien relâche légèrement la pression de sa main droite, réduit ensuite progressivement le slack, couvre sa manœuvre et exerce, pendant l'expiration et à l'aide de sa main droite, une poussée rapide, brève et de courte amplitude, dirigée obliquement à 45°, de droite à gauche et de haut en bas.

Un ressaut articulaire signe, en général, la restauration du jeu articulaire.

— L'ostéopathe peut vérifier le caractère effectif de sa normalisation :

- par le test de mobilité, en flexion, du type F.S.R.
- par l'étude des rapports unilatéraux et bilatéraux existants entre l'apophyse transverse de l'atlas, l'apophyse mastoïde et l'angle de la mandibule.
- par les tests de flexion-extension, dans le cadre du mouvement volontaire et involontaire.
- par la disparition de la sensibilité musculo-ligamentaire du côté gauche.

D — REMARQUES

— Dans le cadre du mécanisme respiratoire primaire, il faut se souvenir que l'occipital réalise une flexion pendant l'inspiration et une extension pendant l'expiration.

— Comme l'indique H.H. FRYETTE, C 2 sur C 3 représentent souvent la clé du problème et leur normalisation favorise parfois la libération du complexe mécanique sus-jacent « occiput - C 1 ». Aussi sera-t-il parfois nécessaire, avant de corriger la lésion occipitale unilatérale antérieure, de normaliser C 2 sur C 3, en F.R.S. (rotation dans la concavité).

— Cette technique de normalisation, destinée à la lésion occipitale unilatérale antérieure gauche, peut être précédée ou suivie d'une manœuvre, décrite par H.H. FRYETTE, consistant à balancer l'occipital par le vertex.

V — TECHNIQUE DE NORMALISATION D'UNE LÉSION OCCIPITALE UNILATÉRALE POSTÉRIEURE DROITE, DU TYPE E.R.S., EN DÉCUBITUS DORSAL

• Nous conviendrons d'appeler cette lésion : lésion occipitale postérieure droite ou encore lésion en extension unilatérale droite, afin d'éviter toute contradiction avec le mécanisme respiratoire primaire et la conception de la flexion-extension de H.H. FRYETTE.

• La flexion unilatérale favorise le retour à la normale du condyle occipital sur la cavité glénoïde correspondante de l'atlas.

• En extension, les articulations occipito-atloïdiennes ne respectent pas la deuxième loi de FRYETTE : rotation dans la concavité.

• Lorsqu'on imprime aux articulations occipito-atloïdiennes, en extension, une rotation de gauche à droite, l'occipital s'incline latéralement sur le côté gauche.

La rotation ne respecte pas la deuxième loi de FRYETTE : rotation dans la concavité et elle apparait, au contraire, dans la convexité malgré la composante d'extension.

La rotation et l'inclinaison latérale sont opposées.

• Lorsqu'on imprime aux articulations occipito-atloïdiennes, en extension, une rotation de droite à gauche, celle-ci s'avère limitée.

A — DIAGNOSTIC

Cette lésion est une lésion complexe du type E.R.S.

E. : Extension occipitale droite.

R. : Rotation de gauche à droite de l'occipital sur C 1

S. : Inclinaison latérale gauche de l'occipital sur l'atlas.

B — NORMALISATION

La normalisation exigera d'emmener l'occipital :

R. : En rotation de droite à gauche

S. : En inclinaison latérale droite

F. : En flexion occipitale droite

C — DESCRIPTION

— Le patient est confortablement allongé en décubitus dorsal et la têtière est abaissée afin de favoriser la flexion de l'occipital à droite.

— Le praticien se tient à la tête du sujet, du côté droit.

— La main gauche de l'ostéopathe empaume le menton du patient de telle sorte que l'hémi-face gauche de ce dernier repose sur l'avant-bras gauche de l'opérateur. La lordose cervicale est majorée et l'occipital, du côté droit, adopte déjà une position de flexion.

— L'articulation métacarpo-phalangienne de l'index de la main droite du praticien prend un contact ferme et précis sur la courbe occipitale droite, derrière l'apophyse mastoïde droite du sujet.

— Les deux mains de l'ostéopathe impriment aux articulations occipito-atloïdiennes :

- Une rotation de droite à gauche
- Une inclinaison latérale droite
- Et une flexion occipitale droite

— Le praticien réduit le slack et demande alors au patient d'inspirer puis d'expirer profondément et lentement. En fin d'expiration, l'articulation métacarpo-phalangienne de l'index de sa main droite exerce une poussée rapide, brève et de courte amplitude, dirigée obliquement à 45°, de droite à gauche et de l'épaule droite du sujet vers le nasion, sur la courbe occipitale droite.

— Un ressaut articulaire signe, en général, la restauration du jeu articulaire.

Technique de Normalisation d'une lésion occipitale unilatérale postérieure droite, du type E.R.S., en décubitus dorsal.

— L'ostéopathe peut vérifier le caractère effectif de sa normalisation :

- par le test de mobilité, en extension, du type E.R.S.
- par l'étude des rapports unilatéraux et bilatéraux existants entre l'apophyse transverse de l'atlas, l'apophyse mastoïde et l'angle de la mandibule.
- par les tests de flexion-extension, dans le cadre du mouvement volontaire et involontaire.
- par la disparition de la sensibilité musculo-ligamentaire du côté droit.

D — REMARQUES

— Dans la lésion occipitale postérieure droite, la normalisation utilisera une flexion occipitale droite.

— On pourrait envisager d'utiliser la flexion de l'occipital pendant l'inspiration pour normaliser cette lésion occipitale postérieure unilatérale. Cependant, il semble, en pratique quotidienne, que l'inspiration tende à majorer notablement la tension de la contexture anatomique attenante à la lésion, rendant ainsi la normalisation plus délicate. C'est la raison pour laquelle nous avons préféré choisir la phase expiratoire pour réduire cette lésion.

— Cette technique de normalisation, destinée à la lésion occipitale postérieure droite unilatérale, peut être précédée ou suivie d'une manœuvre, décrite par H.H. FRYETTE, vue antérieurement et consistant à balancer l'occipital par le vertex.

VI — TECHNIQUE DE NORMALISATION D'UNE LÉSION OCCIPITALE UNILATÉRALE POSTÉRIEURE DROITE, DU TYPE E.R.S., EN DÉCUBITUS DORSAL

• Nous conviendrons d'appeler cette lésion : lésion occipitale postérieure droite ou encore lésion en extension unilatérale droite, afin d'éviter toute contradiction avec le mécanisme respiratoire primaire et la conception de la flexion-extension de H.H. FRYETTE.

• La flexion unilatérale favorise le retour à la normale du condyle occipital sur la cavité glénoïde correspondante de l'atlas.

• En extension, les articulations occipito-atloïdiennes ne respectent pas la deuxième loi de FRYETTE : rotation dans la concavité.

• Lorsqu'on imprime aux articulations occipito-atloïdiennes, en extension, une rotation de gauche à droite, l'occipital s'incline latéralement sur le côté gauche.

La rotation ne respecte pas la deuxième loi de FRYETTE : rotation dans la concavité et elle apparait, au contraire, dans la convexité malgré la composante d'extension.

La rotation et l'inclinaison latérale sont opposées.

• Lorsqu'on imprime aux articulations occipito-atloïdiennes, en extension, une rotation de droite à gauche, celle-ci s'avère limitée.

A — DIAGNOSTIC

Cette lésion est une lésion complexe du type E.R.S.

E. : Extension occipitale droite

R. : Rotation de gauche à droite de l'occipital sur C 1

S. : Inclinaison latérale gauche de l'occipital sur l'atlas

+

Position relative antérieure droite de l'atlas.

B — NORMALISATION

La normalisation exigera d'emmener l'occipital :

R. : En rotation de droite à gauche

S. : En inclinaison latérale droite

F. : En flexion occipitale droite

+

Contre-fixation sur l'arc postérieur gauche de l'atlas.

C — DESCRIPTION

— Le patient est allongé en décubitus dorsal et la têtière est légèrement abaissée afin de favoriser la flexion de l'occipital à droite.

— L'ostéopathe imprime à l'occipital un mouvement de rotation de droite à gauche, d'inclinaison latérale droite et de flexion à droite.

— L'index de la main gauche du praticien épouse l'arc postérieur gauche de l'atlas afin de réaliser un contre-appui. La paume de sa main gauche épouse l'oreille gauche du sujet et son avant-bras gauche repose sur la têtière.

— La main droite de l'ostéopathe prend contact avec la joue droite du patient et recouvre l'articulation temporo-mandibulaire droite, l'oreille droite et l'angle de la mandibule.

— L'index gauche du praticien maintient une pression ferme contre l'arc postérieur gauche de l'atlas, pendant que sa main droite majore la rotation occipitale de droite à gauche, l'inclinaison latérale droite et la flexion occipitale droite.

— Lorsque les deux mains de l'opérateur ont localisé le point de balance, le praticien relâche légèrement la pression de sa main droite, réduit ensuite progressivement le slack, couvre sa manœuvre et exerce, pendant l'expiration et à l'aide de sa main droite, une poussée rapide, brève et de courte amplitude, dirigée obliquement à 45°, de droite à gauche et de l'épaule droite du sujet vers le nasion.

— Un ressaut articulaire signe, en général, la restauration du jeu articulaire.

Technique de normalisation d'une lésion occipitale unilatérale postérieure droite, du type E.R.S, en décubitus dorsal, avec contre-fixation sur l'arc postérieur gauche de l'atlas.

— L'ostéopathe peut vérifier le caractère effectif de sa normalisation :

- par le test de mobilité, en extension, du type E.R.S.
- par l'étude des rapports unilatéraux et bilatéraux existants entre l'apophyse transverse de l'atlas, l'apophyse mastoïde et l'angle de la mandibule.
- par les tests de flexion-extension, dans le cadre du mouvement volontaire et involontaire
- par la disparition de la sensibilité musculo-ligamentaire du côté droit.

D — REMARQUES

— Dans la lésion occipitale postérieure unilatérale droite, la normalisation utilisera une flexion occipitale droite.

— On pourrait envisager d'utiliser la flexion de l'occipital pendant l'inspiration pour normaliser cette lésion occipitale unilatérale postérieure droite. Cependant, il semble, en pratique ostéopathique quotidienne, que l'inspiration tende à majorer notablement la tension de la contexture anatomique attenante à la lésion, rendant ainsi la normalisation plus délicate. C'est la raison pour laquelle nous avons préféré choisir la phase expiratoire pour réduire cette lésion.

— Comme l'indique H.H. FRYETTE, C 2 sur C 3 représentent bien souvent la clé du problème et leur normalisation favorise parfois la libération du complexe mécanique sus-jacent « occiput - C 1 ». Aussi sera-t-il parfois nécessaire, avant de corriger la lésion occipitale unilatérale postérieure, de normaliser C 2 sur C 3, en F.R.S. (rotation dans la concavité).

Cette technique de normalisation, destinée à la lésion occipitale unilatérale postérieure droite, peut être précédée ou suivie d'une technique, décrite par H.H. FRYETTE, vue antérieurement et consistant à balancer l'occipital par le vertex.

VII — TECHNIQUE DE NORMALISATION D'UNE LÉSION OCCIPITALE UNILATÉRALE POSTÉRIEURE DROITE, DU TYPE E.R.S., EN POSITION ASSISE.

• Nous conviendrons d'appeler cette lésion : lésion occipitale postérieure droite ou encore lésion en extension unilatérale droite, afin d'éviter toute contradiction avec le mécanisme respiratoire primaire et la conception de la flexion-extension de H.H. FRYETTE.

• La flexion unilatérale favorise le retour à la normale du condyle occipital sur la cavité glénoïde correspondante de l'atlas.

• En extension, les articulations occipito-atloïdiennes ne respectent pas la deuxième loi de FRYETTE : rotation dans la concavité.

— Lorsqu'on imprime aux articulations occipito-atloïdiennes, en extension, une rotation de gauche à droite, l'occipital s'incline latéralement sur le côté gauche.

La rotation ne respecte pas la deuxième loi de FRYETTE : rotation dans la concavité et elle apparait, au contraire, dans la convexité malgré la composante d'extension.

La rotation et l'inclinaison latérale sont opposées.

• Lorsqu'on imprime aux articulations occipito-atloïdiennes, en extension, une rotation de droite à gauche, celle-ci s'avère limitée.

A — DIAGNOSTIC

Cette lésion est une lésion complexe du type E.R.S.

E. : Extension occipitale droite

R. : Rotation de gauche à droite de l'occipital sur C 1

S. : Inclinaison latérale gauche de l'occipital sur l'atlas.

+

Position relative antérieure droite de l'atlas

B — NORMALISATION

La normalisation exigera d'emmener l'occipital :

R : En rotation de droite à gauche

S. : En inclinaison latérale droite

F. : En flexion occipitale droite

+

Contre-fixation sur l'arc postérieur gauche de l'atlas.

C — DESCRIPTION

— Le patient est assis et l'ostéopathe se tient derrière lui, du côté opposé à la lésion, à gauche.

— Le bras gauche du praticien saisit la tête du sujet de telle sorte que son menton repose dans le pli du coude de l'opérateur et que les doigts de sa main gauche épousent la région temporo-pariétale droite du patient.

— Le praticien fait corps avec le sujet et ce dernier se relâche complètement.



Technique de normalisation d'une lésion occipitale unilatérale postérieure droite, du type E.R.S., en position assise, avec une contre-fixation sur l'arc postérieur gauche de l'Atlas.

— Le pouce de la main droite de l'ostéopathe exerce un contre-appui sur l'arc postérieur gauche de l'atlas.

— Le bras gauche du praticien imprime à l'occipital un mouvement de rotation de droite à gauche d'inclinaison latérale droite, **et de flexion occipitale droite**.

— L'ostéopathe réduit alors le slack et, pendant l'expiration, entraine à l'aide de son bras gauche l'occipital en rotation de droite à gauche, pendant que le pouce de sa main droite réalise un contre-appui sur l'arc postérieur gauche de l'atlas.

— Le praticien peut vérifier le caractère effectif de sa normalisation :

- par le test de mobilité, en extension, du type E.R.S.
- par l'étude des rapports unilatéraux et bilatéraux existants entre l'apophyse transverse de l'atlas, l'apophyse mastoïde et l'angle de la mandibule.
- par les tests de flexion-extension, dans le cadre du mouvement volontaire et involontaire.
- par la disparition de la sensibilité musculo-ligamentaire du côté droit.

D — REMARQUES

— Dans la lésion occipitale unilatérale postérieure droite, la normalisation utilisera la flexion occipitale droite.

— On pourrait envisager d'utiliser la flexion de l'occipital pendant l'inspiration pour normaliser cette lésion occipitale unilatérale postérieure droite. Cependant, il semble, en pratique ostéopathique quotidienne, que l'inspiration tende à majorer notablement la tension de la contexture anatomique attenante à la lésion, rendant ainsi la normalisation plus délicate. C'est la raison pour laquelle nous avons préféré choisir la phase expiratoire pour réduire cette lésion.

— Comme l'indique H.H. FRYETTE, C 2 sur C 3 représentent bien souvent la clé du problème et leur normalisation favorise parfois la libération du complexe mécanique sus-jacent « occiput - C 1 ». Aussi sera-t-il parfois nécessaire, avant de corriger la lésion occipitale unilatérale postérieure, de normaliser C 2 sur C 3, en F.R.S. (rotation dans la concavité).

— Cette technique de normalisation, destinée à la lésion occipitale unilatérale postérieure droite, peut être précédée ou suivie d'une manœuvre, décrite par H.H. FRYETTE, vue antérieurement et consistant à balancer l'occipital par le vertex.

VIII — TECHNIQUE DE NORMALISATION ISOMÉTRIQUE D'UNE LÉSION OCCIPITALE UNILATÉRALE POSTÉRIEURE DROITE, DU TYPE E.R.S., EN DÉCUBITUS DORSAL

• Nous conviendrons d'appeler cette lésion : lésion occipitale postérieure droite ou encore lésion en extension unilatérale droite, afin d'éviter toute contradiction avec le mécanisme respiratoire primaire et la conception de la flexion-extension de H.H. FRYETTE.

• La flexion unilatérale favorise le retour à la normale du condyle occipital sur la cavité glénoïde correspondante de l'atlas.

• En extension, les articulations occipito-atloïdiennes ne respectent pas la deuxième loi de FRYETTE : rotation dans la concavité.

• Lorsqu'on imprime aux articulations occipito-atloïdiennes, en extension, une rotation de gauche à droite, l'occipital s'incline latéralement sur le côté gauche. La rotation ne respecte pas la deuxième loi de FRYETTE : rotation dans la concavité et elle apparait, au contraire, dans la convexité malgré la composante d'extension.

La rotation et l'inclinaison latérale sont opposées.

• Lorsqu'on imprime aux articulations occipito-atloïdiennes, en extension, une rotation de droite à gauche, celle-ci s'avère limitée.

A — DIAGNOSTIC

Cette lésion est une lésion complexe du type E.R.S.

E. : Extension occipitale droite

R. : Rotation de gauche à droite de l'occipital sur C 1

S. : Inclinaison latérale gauche de l'occipital sur l'atlas.

B — NORMALISATION

La normalisation exigera d'emmener l'occipital :

R. : En rotation de droite à gauche

S. : En inclinaison latérale droite

F. : En flexion occipitale droite

C — DESCRIPTION

— Le patient est confortablement allongé en décubitus dorsal et la têtière est abaissée afin de favoriser la flexion de l'occipital à droite.

— Le praticien se tient à la tête du sujet, du côté droit.

— La main gauche de l'ostéopathe empaume le menton du patient de telle sorte que l'hémi-face gauche de ce dernier repose sur l'avant-bras gauche de l'opérateur. La lordose cervicale est majorée et l'occipital, du côté droit, adopte déjà une position de flexion.

— L'articulation métacarpo-phalangienne de l'index de la main droite du praticien prend un contact ferme et précis sur la courbe occipitale droite, derrière l'apophyse mastoïde droite du sujet.

— Les deux mains de l'ostéopathe impriment aux articulations occipito-atloïdiennes :

- Une rotation de droite à gauche
- Une inclinaison latérale droite
- et une flexion occipitale droite.

— Le praticien réduit le slack et demande alors au patient d'inspirer et d'abaisser son menton vers la table contre sa résistance. Le sujet se relâche ensuite et l'ostéopathe exploite l'amplitude acquise, majore la rotation de droite à gauche, l'inclinaison latérale droite, la flexion droite de l'occipital et incite le sujet à réitérer son effort contre résistance.

— Cette phase doit être répétée plusieurs fois.

— Un ressaut articulaire n'est pas forcément perceptible, ce qui ne saurait pour autant diminuer le caractère effectif de cette normalisation.

Technique de normalisation isométrique d'une lésion occipitale unilatérale postérieur droite, du type E.R.S., en décubitus dorsal.

— L'ostéopathe peut vérifier la valeur de sa normalisation :

• par le test de mobilité, en extension, du type E.R.S.

• par l'étude des rapports unilatéraux et bilatéraux existants entre l'apophyse transverse de l'atlas, l'apophyse mastoïde et l'angle de la mandibule.

• par les tests de flexion-extension, dans le cadre du mouvement volontaire et involontaire.

• par la disparition de la sensibilité musculo-ligamentaire du côté droit.

D — REMARQUES

— La normalisation, effectuée en inspiration, utilise le mécanisme respiratoire primaire et favorise ainsi le retour à la normale de l'occipital postérieur droit.

— Cette technique de normalisation, destinée à la lésion occipitale postérieure droite unilatérale, peut être précédée ou suivie d'une manœuvre, décrite par H.H. FRYETTE, vue antérieurement et consistant à balancer l'occipital par le vertex.

IX — TECHNIQUE DE NORMALISATION D'UNE LÉSION OCCIPITALE ANTÉRIEURE BILATÉRALE OU EN FLEXION

• Nous conviendrons d'appeler cette lésion « en flexion bilatérale » et non en extension, afin d'éviter toute contradiction avec le mécanisme respiratoire primaire et la conception de la felxion-extension de H.H. FRYETTE.

• Lorsque le sujet expire, l'occipital réalise une extension et la symphyse sphéno-basilaire s'abaisse.

• L'extension favorise le retour à la normale des condyles occipitaux sur les cavités glénoïdes de l'atlas.

• Cette lésion antérieure bilatérale est une lésion simple.

Lésion occipitale antérieure bilatérale

A — DESCRIPTION

— Le patient est allongé en décubitus dorsal.

— L'ostéopathe se tient à la tête du sujet, en bout de table.

— La têtière se trouve en position neutre, horizontale.

— L'index, le majeur et l'annulaire de la main gauche du praticien crochètent la courbe occipitale.

— La paume de la main droite de l'ostéopathe épouse le frontal, pendant que l'index et le majeur de cette même main prennent respectivement appui sur les sinus maxillaires droit et gauche.

— L'avant-bras droit du praticien, vertical, réalise un premier angle droit avec la main et un deuxième angle droit avec le coude.

— Pendant que la main gauche de l'ostéopathe tire l'occipital vers la position d'extension, sa main droite exerce une pression de haut en bas visant à faire rentrer le menton du patient dans le cou. Cette position étant exagérée, le praticien demande alors au sujet d'inspirer profondément, de marquer une apnée d'inspire, tout en majorant progressivement l'abaissement de son menton.

— Lors de l'inspiration, l'occipital, maintenu en extension par la traction des doigts de la main gauche de l'ostéopathe, ne peut réaliser son mouvement de flexion respiratoire. Un couple s'exerce à la fois sur la dure-mère crânio-sacrée et sur les grands ligaments vertébraux tels que :

- le ligament vertébral commun antérieur
- le ligament vertébral commun postérieur
- le ligament cervical postérieur ou « septum nuchal »
- les ligaments jaunes

— Durant cette apnée, le praticien exagère la traction de sa main gauche et la pression de sa main droite. Il demande au patient de majorer, millimètre après millimètre, l'abaissement de son menton.

— A chaque nouvelle position maintenue, l'amplitude acquise peut être augmentée jusqu'à ce que le sujet relâche son apnée et expire profondément.

— Cette technique peut être renouvelée deux ou trois fois.

— Aucun ressaut articulaire n'est audible, ce qui ne diminue pas pour autant l'efficacité de cette technique.

Technique de normalisation d'une lésion occipitale antérieure bilatérale ou en flexion.

B — REMARQUES

— Cette technique peut également être utilisée :

- Pour un tassement occipital (« occiput impacted »)
- Pour une lésion occipitale antérieure unilatérale
- Pour étirer les grandes bandelettes ligamentaires : ligament vertébral commun antérieur, ligament vertébral commun postérieur, septum nuchal, ligaments jaunes, dans le cadre d'une préparation préalable des tissus mous.

• Pour étirer la dure-mère spinale (occiput / C 1 / C 2 — S 1 / S 2), en association avec la technique destinée au diaphragme pelvien.

• Pour détendre les fascias occipito-temporaux

• Et, d'une manière générale, pour tous les problèmes occipito-cervicaux et pelviens. Cette technique sera cependant à éviter en présence d'une inversion de la courbure cervicale.

C — AUTRES MODALITÉS

— La normalisation de la lésion occipitale antérieure bilatérale ou en flexion peut également s'effectuer en deux temps, en ajustant chaque condyle séparément. Pendant que l'ostéopathe fait pivoter un condyle, l'autre condyle se soulève et reprend, sur la cavité glénoïde correspondante, sa place normale en arrière et en bas.

— Pour cela, il est possible d'utiliser :

• La technique de normalisation d'une lésion occipitale antérieure unilatérale, en décubitus dorsal

• Ou la technique de normalisation d'une lésion occipitale antérieure unilatérale, en position assise.

en remplaçant le contre-appui sur l'arc postérieur de C 1 par une poussée brève et rapide de l'articulation métacarpo-phalangienne sur la courbe occipitale droite, puis gauche.

X — TECHNIQUE DE NORMALISATION ISOMÉTRIQUE D'UNE LÉSION OCCIPITALE POSTÉRIEURE BILATÉRALE OU EN EXTENSION

• Nous conviendrons d'appeler cette lésion « en extension bilatérale » et non en flexion, afin d'éviter toute contradiction avec le mécanisme respiratoire primaire et la conception de la flexion-extension de H.H. FRYETTE.

• Lorsque le sujet inspire, l'occipital réalise une flexion et la symphyse sphéno-basilaire s'élève.

• La flexion favorise le retour à la normale des condyles occipitaux sur les cavités glénoïdes de l'atlas.

• Cette lésion postérieure bilatérale est une lésion simple.

« Lésion occipitale postérieure bilatérale »

A — DESCRIPTION

— Le patient est allongé en décubitus dorsal.

— L'ostéopathe se tient à la tête du sujet, en bout de table.

— La têtière se trouve en position neutre, horizontale.

— L'index, le majeur et l'annulaire de la main gauche du praticien crochètent la courbe occipitale.

— La main droite de l'opérateur empaume fermement le menton du patient.

— Les deux mains de l'ostéopathe impriment une flexion à la colonne occipito-cervicale qui a pour effet de majorer sa lordose et d'entrainer en flexion les articulations occipito-atloïdiennes.

— Le buste du praticien épouse la région frontale du sujet.

— L'opérateur demande au patient de rentrer son menton en inspirant, pendant que la paume de sa main droite s'y oppose. Lorsque le sujet se relâche ensuite, l'ostéopathe majore la flexion occipito-cervicale et sa main droite exerce, par l'intermédiaire du menton, une traction brève, rapide et de courte amplitude, dirigée des pieds vers la tête. Cette traction incite les condyles occipitaux à se déplacer antérieurement sur les cavités glénoïdes de l'atlas.

— Un ressaut articulaire n'est pas nécessairement audible, ce qui ne saurait diminuer le caractère effectif de cette normalisation.

Technique de normalisation isométrique d'une lésion occipitale postérieure bilatérale ou en extension.

B — REMARQUES

Cette technique peut également être utilisée :

• Pour un tassement occipital, encore appelé « occiput impacted »

• Pour une lésion occipitale postérieure unilatérale.

C — AUTRES MODALITÉS

— La normalisation de la lésion occipitale postérieure bilatérale ou en extension peut aussi s'effectuer en position assise, rendant ainsi la traction mentonière plus efficace. Le contact occipital est réalisé par la pince « pouce-index » et la traction mentonière par le pli du coude de l'ostéopathe.

Technique de normalisation isométrique d'une lésion occipitale postérieure bilatérale ou en extension, en position assise.

— La normalisation de la lésion occipitale postérieure bilatérale ou en extension peut également s'effectuer en deux temps, en ajustant séparément chaque condyle et en utilisant la technique de normalisation d'une lésion occipitale postérieure unilatérale en décubitus dorsal ou en position assise, avec quelques variantes.

XI — TECHNIQUE DE NORMALISATION DE LA LÉSION · OCCIPITO-ATLOIDIENNE « OCCIPUT IMPACTED »

— Il s'agit d'une compression, avec restriction de mobilité, des condyles occipitaux sur les cavités glénoïdes de l'atlas, sans-pour autant qu'une modification des rapports osseux soit objectivable.

— Les conditions de survenue peuvent être représentées par un tassement imputable au poids des années, à l'action de la pesanteur, à une mauvaise roulade, à un équilibre sur la tête, à une mauvaise frappe de balle de la tête chez le footballeur débutant, surtout lorsque la balle est lourde et humide.

— Tous les mouvements occipito-atloïdiens sont réduits. La tension musculaire et la sensibilité éventuelle se manifestent dans la région sous-occipitale.

— La normalisation de cet « occiput encastré » pourra se faire en utilisant les techniques de décoaptation axiale et de décoaptation latérale.

A — DÉCOAPTATION AXIALE

1) Technique globale « Occiput-Atlas-Axis »

Cette technique, destinée au complexe « Occiput-Atlas-Axis », permet bien souvent, comme l'indique H.H. FRYETTE, de mieux aborder ensuite la normalisation des lésions occipito-atloïdiennes.

Le patient est allongé en décubitus dorsal et l'ostéopathe se tient en bout de table.

Cette technique se pratique bilatéralement, tout en sachant que la mobilité sera plus importante d'un côté que de l'autre, compte-tenu de l'asymétrie fonctionnelle du droitier ou du gaucher ou compte-tenu d'une scoliose cervico-occipitale pré-existante.

Premier temps :

Pendant que la tête du sujet se trouve en rotation de la droite vers la gauche, l'index, le majeur et l'annulaire de la main droite du praticien crochètent l'apophyse épineuse de l'axis, l'arc postérieur de l'atlas et la courbe occipitale.

DECOAPTATION AXIALE

• Technique globale « occiput - C 1 - C 2 » 1er temps

Deuxième temps

La station largement écartée de l'ostéopathe permet à son avant-bras droit de reposer sur la têtière pendant que la face dorsale de sa main gauche, au contact de la joue gauche du patient, entraine la tête en rotation de gauche à droite.

DECOAPTATION AXIALE

• Technique globale « occiput - C 1 - C 2 » 2e temps

Troisième temps :

Pendant que l'auriculaire de la main gauche du praticien épouse le rebord mandibulaire, son pouce gauche entre en contact avec la courbe occipitale gauche, au-niveau de l'apophyse mastoïde. Les deux avant-bras de l'ostéopathe se situent alors dans le prolongement l'un de l'autre.

DECOAPTATION AXIALE

• Technique globale « occiput - C 1 - C 2 » 3e temps

Quatrième temps :

Le buste du praticien couvre sa manœuvre et repose franchement sur la joue gauche du sujet. L'ostéopathe demande alors au patient d'inspirer puis d'expirer profondément et lentement. En fin d'expiration, son buste transmet à ses deux avant-bras une traction synchronisée, brève, rapide, dirigée sur un plan horizontal, des pieds vers la tête et ayant pour finalité une décoaptation du complexe « Occiput-Atlas-Axis ». Plusieurs ressauts articulaires sont, en général, audibles.

DECOAPTATION AXIALE

• Technique globale « occiput - C 1 - C 2 » 4e temps

Remarques :

• Pendant la manœuvre, le praticien doit veiller à ne pas relever son avant-bras droit afin de ne pas ajouter une composante de cisaillement indésirable.

• Le buste de l'ostéopathe doit couvrir sa manœuvre et transmettre à ses avants-bras une poussée synchronisée.

• Les deux avant-bras du praticien doivent se situer dans le prolongement l'un de l'autre.

• La technique d'abaissement du diaphragme pelvien, en inspiration, peut être pratiquée au préalable afin de relâcher les attaches spinales de la dure-mère, au niveau du complexe « occiput-atlas-axis ».

2) Technique de normalisation isométrique d'une lésion occipitale postérieure bilatérale ou en extension, en décubitus dorsal ou en position assise :

Cette technique peut être utilisée pour la lésion occipito-atloïdienne dite « occiput impacted » dans le but d'une décoaptation axiale.

3) Technique de normalisation d'une lésion occipitale antérieure bilatérale ou en flexion, en décubitus dorsal :

Cette technique peut également être utilisée pour la lésion occipito-atloïdienne dite « occiput impacted » dans le but d'une décoaptation axiale.

B — DÉCOAPTATION LATÉRALE DROITE ET GAUCHE

Cette technique de décoaptation latérale s'effectue bilatéralement à droite et à gauche.

Le patient est allongé en décubitus dorsal et l'ostéopathe se tient à la tête du sujet.

L'abdomen du praticien recouvre et comprime le vertex du patient.

Premier temps :

La tête du sujet est inclinée latéralement à gauche. L'articulation métacarpo-phalangienne de l'index de la main gauche de l'ostéopathe prend un contact sur l'apophyse mastoïde gauche et sur la courbe occipitale du même côté. La paume de sa main gauche recouvre l'oreille gauche du patient et son pouce gauche épouse la mandibule gauche. L'index, le majeur et l'annulaire de la main droite du praticien crochètent la courbe occipitale droite et l'apophyse mastoïde du même côté.

La paume de sa main droite recouvre l'oreille droite du sujet et son pouce droit repose sur la mandibule droite. L'articulation métacarpo-phalangienne de la main gauche de l'ostéopathe exerce une poussée latérale « en tiroir », pendant que l'index, le majeur et l'annulaire de sa main droite crochètent l'apophyse mastoïde droite et la courbe occipitale du même côté.

Un ressaut articulaire peut être perçu.

DECOAPTATION LATERALE GAUCHE OCCIPITO-ATLOIDIENNE

Deuxième temps :

La tête du patient est inclinée latéralement à droite et la même manœuvre se répète du côté opposé.

XII — TECHNIQUE DE NORMALISATION, EN DÉCUBITUS DORSAL, D'UNE LÉSION ATLOÏDO-AXOÏDIENNE POSTÉRIEURE GAUCHE, DU TYPE F.R.S. OU E.R.S.

A — DIAGNOSTIC

Qu'il s'agisse d'une lésion du type F.R.S. ou E.R.S., lorsque l'atlas se trouve postérieure gauche sur l'axis, l'examen clinique peut mettre en évidence les signes suivants :

- Le corps vertébral de l'atlas a tourné de droite à gauche ;
- La translation latérale droite est plus ou moins importante ;
- L'apophyse transverse droite de l'atlas est légèrement plus basse ;
- L'apophyse transverse gauche de l'atlas apparait plus proéminente et légèrement plus élevée ;
- Une sensibilité à la pression sous-occipitale existe du côté gauche.
- Une restriction de mobilité articulaire se manifeste lors de la rotation atloïdo-axoïdienne de gauche à droite ;
- On constate qu'indépendamment de la flexion ou de l'extension, la physio-pathologie ostéopathique de l'articulation atloïdo-axoïdienne reste la même. L'ostéopathe n'a pas à sa disposition de moyens précis lui permettant de faire le diagnostic différentiel entre une lésion du type F.R.S. et une lésion du type E.R.S. et, par ailleurs, les mouvements de flexion-extension de l'articulation atloïdo-axoïdienne demeurent limités par suite des contacts osseux et de la tension du ligament transverse atloïdo-odontoïdien.

• F : Flexion		• E : Extension
• R : Rotation de droite à gauche	OU	• R : Rotation de droite à gauche
• S : Inclinaison latérale droite		• S : Inclinaison latérale droite

B — LOIS DE FRYETTE

Qu'il s'agisse d'une lésion atloïdo-axoïdienne du type F.R.S. ou du type E.R.S. :

- L'articulation atloïdo-axoïdienne ne respecte pas la 2e loi de FRYETTE : rotation dans la concavité
- La rotation s'organise dans la convexité et précède l'inclinaison latérale.
- La rotation est majeure et l'inclinaison latérale est insignifiante.
- La rotation et l'inclinaison latérale se situent du côté opposé.

C — NORMALISATION

Qu'il s'agisse d'une lésion atloïdo-axoïdienne du type F.R.S. ou du type E.R.S., la normalisation exigera d'emmener l'articulation :

R. : En rotation de gauche à droite

S. : En inclinaison latérale gauche

F. : En flexion modérée et localisée

D — DESCRIPTION

— Le patient est allongé en décubitus dorsal et la têtière se trouve en position légèrement déclive.

— L'ostéopathe se tient en bout de table, à la tête du sujet.

— Compte-tenu de ce qui précède, la normalisation d'une lésion atloïdo-axoïdienne, du type F.R.S. ou E.R.S., s'effectuera de préférence en légère flexion cervicale car, d'une part, la rotation augmente avec la flexion et, d'autre part, il faut respecter l'ensellure cervicale qui conserve, même en position neutre, un certain degré de flexion anatomique résiduelle ; la lordose ne s'effaçant pas complètement.

— L'articulation métacarpo-phalangienne de l'index de la main gauche du praticien prend un contact ferme et précis sur l'arc postérieur gauche et l'apophyse transverse gauche de l'atlas.

— La main droite de l'ostéopathe empaume le menton du patient dont la joue et la région temporo-pariétale droite reposent sur son avant-bras droit.

— Le praticien imprime à la tête du sujet et plus particulièrement à l'articulation atloïdo-axoïdienne, une rotation de gauche à droite, et une inclinaison latérale gauche, en légère flexion cervicale.

— L'ostéopathe couvre sa manœuvre de telle sorte que sa région pectorale droite épouse la zone temporo-pariétale gauche du patient.

— Une fois le slack réduit, l'articulation métacarpo-phalangienne de l'index de la main gauche du praticien exerce une poussée brève, rapide et de courte amplitude, dirigée de gauche à droite, à 45°, sur l'arc postérieur gauche de l'atlas.

— Un ressaut articulaire signe, en général, la restauration du jeu articulaire.

Technique de normalisation, en décubitus dorsal, d'une lésion postérieure gauche de C 1.

E — REMARQUE

Si la flexion cervicale (majoration de la lordose) bloque la colonne cervicale de C 7 à C 2, de bas en haut et l'extension cervicale (minoration de la lordose) bloque la colonne cervicale de C 2 à C 7, de haut en bas, il est à souligner que l'articulation atloïdo-axoïdienne n'est pas soumise à cette influence.

XIII — TECHNIQUE DE NORMALISATION, EN POSITION ASSISE, D'UNE LÉSION ATLOIDO-AXOIDIENNE POSTÉRIEURE GAUCHE, DU TYPE F.R.S. OU E.R.S.

A — DIAGNOSTIC

Qu'il s'agisse d'une lésion du type F.R.S. ou E.R.S., lorsque l'atlas se trouve postérieure gauche sur l'axis, l'examen clinique peut mettre en évidence les signes suivants :

- Le corps vertébral de l'atlas a tourné de droite à gauche ;
- La translation latérale droite est plus ou moins importante ;
- L'apophyse transverse droite de l'atlas est légèrement plus basse ;
- L'apophyse transverse gauche de l'atlas apparait plus proéminente et légèrement plus élevée ;
- Une sensibilité à la pression sous-occipitale existe du côté gauche ;
- Une restriction de mobilité articulaire se manifeste lors de la rotation atloïdo-axoïdienne de gauche à droite ;
- On constate, qu'indépendamment de la flexion ou de l'extension, la physio-pathologie ostéopathique de l'articulation atloïdo-axoïdienne reste la même. L'ostéopathe n'a pas à sa disposition de moyens précis lui permettant de faire le diagnostic différentiel entre une lésion du type F.R.S. et une lésion du type E.R.S. et, par ailleurs, les mouvements de flexion-extension de l'articulation atloïdo-axoïdienne demeurent limités par suite des contacts osseux et de la tension du ligament transverse atloïdo-odontoïdien.

• F : Flexion		• E : Extension
• R : Rotation de droite à gauche	OU	• R : Rotation de droite à gauche
• S : Inclinaison latérale droite		• S : Inclinaison latérale droite

B — LOIS DE FRYETTE

Qu'il s'agisse d'une lésion altoïdo-axoïdienne du type F.R.S. ou du type E.R.S. :

• L'articulation atloïdo-axoïdienne ne respecte pas la 2e loi de FRYETTE : rotation dans la concavité.

• La rotation s'organise dans la convexité et précède l'inclinaison latérale.

• La rotation est majeure et l'inclinaison latérale est insignifiante.

• La rotation et l'inclinaison latérale se situent du côté opposé.

C — NORMALISATION

Qu'il s'agisse d'une lésion atloïdo-axoïdienne du type F.R.S. ou du type E.R.S., la normalisation exigera d'emmener l'articulation :

R. : En rotation de gauche à droite

S. : En inclinaison latérale gauche

F. : En flexion modérée et localisée

D — DESCRIPTION

— Le patient est assis et l'ostéopathe se tient debout, du côté opposé à la lésion, à droite.

— Compte-tenu de ce qui précède, la normalisation d'une lésion atloïdo-axoïdienne, du type F.R.S. ou E.R.S., s'effectuera de préférence en légère flexion cervicale car, d'une part, la rotation augmente avec la flexion et, d'autre part, il faut respecter l'ensellure cervicale qui conserve, même en position neutre, un certain degré de flexion anatomique résiduelle ; la lordose ne s'effaçant pas complètement.

— La face palmaire de l'articulation métacarpo-phalangienne du majeur de la main droite du praticien prend un contact ferme et précis sur l'arc postérieur gauche et l'apophyse transverse gauche de l'atlas.

La main gauche de l'ostéopathe épouse la région temporo-pariétale droite du sujet et imprime à l'articulation atloïdo-axoïdienne une rotation de gauche à droite et une inclinaison latérale gauche, en légère flexion cervicale.

— Après avoir réduit le slack, le majeur de la main droite du praticien exerce une traction rapide, brève et de courte amplitude, en tiroir, dirigée obliquement à 45°, de gauche à droite et d'arrière en avant, sur l'arc postérieur gauche et l'apophyse transverse gauche de l'atlas, pendant que sa main gauche joue le rôle de contre-appui.

— Un ressaut signe, en général, la restauration du jeu articulaire.

Technique de normalisation, en position assise, d'une lésion postérieure gauche de C 1.

E — REMARQUES

— Si cette technique de normalisation possède l'inconvénient de soumettre l'atlas au poids de la tête, elle a, par contre, l'appréciable avantage de s'exécuter en position de fonction.

— Si la flexion cervicale (majoration de la lordose) bloque la colonne cervicale de C 7 à C 2, de bas en haut et l'extension cervicale (minoration de la lordose) bloque la colonne cervicale de C 2 à C 7, de haut en bas, il est à souligner que l'articulation atloïdo-axoïdienne n'est pas soumise à cette influence.

XIV — TECHNIQUE DE NORMALISATION ISOMÉTRIQUE, EN DÉCUBITUS DORSAL, D'UNE LÉSION ATLOIDO-AXOIDIENNE POSTERIEURE GAUCHE, DU TYPE F.R.S. OU E.R.S.

A — DIAGNOSTIC

— Qu'il s'agisse d'une lésion du type F.R.S. ou E.R.S., lorsque l'atlas se trouve postérieure gauche sur l'axis, l'examen clinique peut mettre en évidence les signes suivants :

- Le corps vertébral de l'atlas a tourné de droite à gauche ;
- La translation latérale droite est plus ou moins importante ;
- L'apophyse transverse droite de l'atlas est légèrement plus basse.
- L'apophyse transverse gauche de l'atlas apparait plus proéminente et légèrement plus élevée ;
- Une sensibilité à la pression sous-occipitale existe du côté gauche ;
- Une restriction de mobilité articulaire se manifeste lors de la rotation atloïdo-axoïdienne de gauche à droite ;
- On constate, qu'indépendamment de la flexion ou de l'extension, la physio-pathologie ostéopathique de l'articulation atloïdo-axoïdienne reste la même. L'ostéopathe n'a pas à sa disposition de moyens précis lui permettant de faire le diagnostic différentiel entre une lésion du type F.R.S. et une lésion du type E.R.S. et, par ailleurs, les mouvements de flexion-extension de l'articulation atloïdo-axoïdienne demeurent limités par suite des contacts osseux et de la tension du ligament transverse atloïdo-odontoïdien.

• F : Flexion		• E : Extension
• R : Rotation de droite à gauche	OU	• R : Rotation de droite à gauche
• S : Inclinaison latérale droite		• S : Inclinaison latérale droite

B — LOIS DE FRYETTE

Qu'il s'agisse d'une lésion atloïdo-axoïdienne du type F.R.S. ou du type E.R.S. :

- L'articulation atloïdo-axoïdienne ne respecte pas la 2e loi de FRYETTE : rotation dans la concavité.
- La rotation s'organise dans la convexité et précède l'inclinaison latérale.
- La rotation est majeure et l'inclinaison latérale est insignifiante.
- La rotation et l'inclinaison latérale se situent du côté opposé.

C — NORMALISATION

Qu'il s'agisse d'une lésion atloïdo-axoïdienne du type F.R.S. ou du type E.R.S., la normalisation exigera d'emmener l'articulation :

R. : En rotation de gauche à droite

S. : En inclinaison latérale gauche

F. : En flexion modérée et localisée

D — DESCRIPTION

— Le patient est allongé en décubitus dorsal et la têtière se trouve en position légèrement déclive.

— L'ostéopathe se tient en bout de table, à la tête du sujet.

— Compte-tenu de ce qui précède, la normalisation d'une lésion atloïdo-axoïdienne, du type F.R.S. ou E.R.S., s'effectuera de préférence en légère flexion cervicale car, d'une part, la rotation augmente avec la flexion et, d'autre part, il faut respecter l'ensellure cervicale qui conserve, même en position neutre, un certain degré de flexion anatomique résiduelle ; la lordose ne s'effaçant pas complètement.

— La main gauche de l'ostéopathe épouse la région temporo-mandibulaire gauche du sujet et sa main droite empaume le menton du patient dont la joue et la région temporo-pariétale droite reposent sur son avant-bras droit.

— Le praticien imprime à la tête du sujet et plus particulièrement à l'articulation atloïdo-axoïdienne une rotation de gauche à droite et une inclinaison latérale gauche, en légère flexion cervicale.

— L'ostéopathe couvre sa manœuvre de telle sorte que sa région pectorale droite épouse la zone temporo-pariétale gauche du patient.

— Une fois le slack réduit, le praticien demande alors au sujet de tourner sa tête de droite à gauche contre sa résistance et de se relâcher ensuite. Pendant cette phase de relâchement, l'ostéopathe exploite l'amplitude acquise et réitère, à plusieurs reprises, sa manœuvre.

Technique de normalisation isométrique, en décubitus dorsal, d'une lésion atloïdo-axoïdienne postérieure gauche du type F.R.S. ou E.R.S.

- rotation de gauche à droite
- inclinaison latérale gauche
- légère flexion cervicale

E — REMARQUE

— Si la flexion cervicale (majoration de la lordose) bloque la colonne cervicale de C 7 à C 2, de bas en haut et l'extension cervicale (minoration de la lordose) bloque la colonne cervicale de C 2 à C 7, de haut en bas, il est à souligner que l'articulation atloïdo-axoïdienne n'est pas soumise à cette influence.

XV — TECHNIQUE DE NORMALISATION, EN DÉCUBITUS LATÉRAL, D'UNE LÉSION EN TRANSLATION LATÉRALE GAUCHE DE L'ATLAS

A — DIAGNOSTIC

— L'inclinaison des facettes articulaires supérieures de l'axis autorise un léger glissement latéral qui accompagne la rotation de l'atlas autour de l'apophyse odontoïde.

— Lorsque l'atlas réalise une rotation postérieure droite autour de l'apophyse odontoïde de l'axis, C 1 effectue une translation latérale gauche du côté de la rotation antérieure et s'abaisse :

- Le tubercule de l'apophyse transverse gauche de l'atlas apparait plus saillant et proéminent.
- Le tubercule de l'apophyse transverse droite de l'atlas est relativement effacé.
- L'apophyse transverse gauche de l'atlas est abaissée.
- L'apophyse transverse droite de l'atlas est élevée.
- Le test, en position assise, appréciant les rapports bilatéraux existants entre l'apophyse mastoïde, l'apophyse transverse de l'atlas et l'angle de la mandibule, confirme ces découvertes.
- Le test, en décubitus dorsal, consistant à majorer et à minorer la translation latérale de l'atlas, objective une restriction de mobilité dans la translation latérale de gauche à droite.

— Bien que la lésion en translation latérale associe deux autres composantes représentées par l'inclinaison latérale et la rotation, on la classe séparément dans la mesure où la translation latérale représente la déformation la plus évidente.

B — CONSIDÉRATIONS GÉNÉRALES

— Cette technique, en décubitus latéral, est encore appelée TOGGLE-RECOIL (H.I.O).

— La pression exercée à une extrémité de l'atlas se transmet à l'autre extrémité.

— Le RECOIL ou rebond n'est qu'un produit de la vitesse : le rebond d'une balle de caoutchouc n'est que le produit de sa vitesse et non de sa masse.

En dehors de la définition pratique du « TOGGLE-RECOIL », Il existe une interprétation énergétique : le toggle-recoil étant l'art de se concentrer sur la force qui s'accumule dans les bras de l'ostéopathe et qui va se transformer en vitesse et en énergie indispensables.

— Le TOGGLE-RECOIL est parfois décrit comme une réharmonisation énergétique du corps.

— Le TOGGLE-RECOIL influence la physiologie des nerfs pneumogastrique et splanchnique.

— Certains chiropractors de l'école PALMER aux Etats-Unis n'appliquaient cette technique qu'à l'atlas, pensant que la 1ere cervicale représentait la source permettant à l'énergie de se distribuer par courants d'ondes à la moelle épinière et, partant de là, au corps tout entier.

— Une têtière spéciale ou « headpiece », avec « drop » mécanique ou hydraulique, munie ou non d'un « torque », peut être utilisée pour la réalisation de cette normalisation.

SIDE POSTURE TABLE with THOMPSON DROP TORQUE HEADPIECE



Cependant, ce matériel n'est pas pour autant indispensable comme le démontre la pratique quotidienne du Docteur Clarence GONSTEAD à HOREB dans le Wisconsin (Etats-Unis). Cette têtière a l'avantage d'être creusée d'une gouttière en forme de cuillère dont les excavations sont destinées au muscle sterno-cleido-mastoïdien et à l'oreille.

— Cette technique influence le liquide céphalo-rachidien et peut s'inscrire dans le cadre du mouvement involontaire.



C — DESCRIPTION

Cette technique de normalisation peut se diviser en huit temps :

Premier temps :

Le patient est assis au bord de la table et majore quelque peu sa lordose lombaire. Ses coudes pendent par côté et ses mains reposent sur ses cuisses. L'ostéopathe saisit les deux coudes du sujet en les maintenant collés au corps et les tire vers le bas.

Deuxième temps :

Le praticien maintient fermement les coudes du sujet et le couche passivement sur le côté droit.

Troisième temps :

Le majeur de la main gauche de l'ostéopathe repère avec précision le tubercule gauche de l'apophyse transverse de l'atlas.

Quatrième temps :

Le pisiforme de la main droite du praticien glisse sur le majeur de sa main gauche afin de venir se poser sur le tubercule de l'apophyse transverse gauche de l'atlas. Il faut veiller à ce que le contact ne chevauche pas l'apophyse mastoïde.

Cinquième temps :

Le pisiforme de la main droite de l'ostéopathe repose sur le tubercule de l'apophyse transverse gauche de l'atlas.

Sixième temps :

Le pisiforme de la main droite du praticien descend le long de son avant-bras droit pour venir se loger dans la tabatière anatomique de sa main droite.

Septième temps :

Les pisiformes des deux mains de l'ostéopathe se situent dans le prolongement vertical l'un de l'autre.

Huitième temps :

Le praticien se relâche, se détend, laisse « monter l'énergie » et réalise un TOGGLE-RECOIL en sollicitant la contraction brève, rapide, simultanée et synchronisée, à la fois des deux pectoraux et des deux anconés.

TOGGLE-RECOIL : 1er temps

TOGGLE-RECOIL : 2e temps

TOGGLE-RECOIL : 3e temps

TOGGLE-RECOIL : 4e temps

TOGGLE-RECOIL : 5e temps

TOGGLE-RECOIL : 6e temps

TOGGLE-RECOIL : 7e temps

TOGGLE-RECOIL : 8e temps

— Lorsque le thrust se réalise, la tête du patient descend sur une distance très courte par le jeu de la têtière et se trouve ensuite soudainement arrêtée. A cet instant précis, le toggle-recoil est achevé. L'ajustement n'a utilisé qu'une fraction de seconde, sans déploiement de force et sans contrainte, grâce à l'utilisation du principe d'inertie.

— Une sensation de chaleur est ressentie par le sujet au niveau de l'apophyse transverse gauche de l'atlas et de l'oreille gauche. Cette technique ne doit s'accompagner d'aucune sensation douloureuse.

— Une fois la normalisation effectuée, la main gauche de l'ostéopathe saisit le coude gauche du patient et sa main droite supporte sa région cervicale droite, afin de le relever et de le replacer dans la position assise de départ.

— La parfaite réalisation de cette technique nécessite plusieurs conditions :

• Le praticien doit être capable d'isoler la contraction de ses pectoraux et de ses anconés.

• L'ostéopathe doit être bien positionné : la flexion en avant de son buste, sur un axe transversal coxo-fémoral, étant limitée par la tension des muscles ischio-jambiers.

• L'éducation des mains du praticien doit être préalablement faite : flexion dorsale du poignet à 90°, flexion des articulations métacarpo-phalangiennes à angle droit et abduction du poignet afin de dégager le pisiforme.

XVI — TECHNIQUE DE NORMALISATION, EN DÉCUBITUS DORSAL, D'UNE LÉSION EN TRANSLATION LATÉRALE GAUCHE DE L'ATLAS

A — DIAGNOSTIC

— L'inclinaison des facettes articulaires supérieures de l'axis autorise un léger glissement latéral qui accompagne la rotation de l'atlas autour de l'apophyse odontoïde.

— Lorsque l'atlas réalise une rotation postérieure droite autour de l'apophyse odontoïde de l'axis, C 1 effectue une translation latérale gauche du côté de la rotation antérieure et s'abaisse :

- Le tubercule de l'apophyse transverse gauche de l'atlas apparait plus saillant et proéminent.
- Le tubercule de l'apophyse transverse droite de l'atlas est relativement effacé.
- L'apophyse transverse gauche de l'atlas est abaissée.
- L'apophyse transverse droite de l'atlas est élevée.
- Le test, en position assise, appréciant les rapports bilatéraux existants entre l'apophyse mastoïde, l'apophyse transverse de l'atlas et l'angle de la mandibule, confirme ces découvertes.
- Le test, en décubitus dorsal, consistant à majorer et à minorer la translation latérale de l'atlas, objective une restriction de mobilité dans la translation latérale de gauche à droite.

— Bien que la lésion en translation latérale associe deux autres composantes représentées par l'inclinaison latérale et la rotation, on la classe séparément dans la mesure où la translation latérale représente la déformation la plus évidente.

B — DESCRIPTION

— Le patient est allongé en décubitus dorsal et la têtière se trouve légèrement déclive.

— L'ostéopathe se tient en bout de table.

— L'articulation métacarpo-phalangienne de l'index de la main gauche du praticien prend un contact précis avec le tubercule de l'apophyse transverse gauche de l'atlas.

— L'ostéopathe incline latéralement sur le côté gauche l'occipital du sujet afin d'ouvrir la facette articulaire opposée.

— La main droite du praticien crochète la courbe occipitale droite du patient et empaume son oreille droite. Le pouce droit de l'ostéopathe repose sur la branche mandibulaire droite du sujet.

— Le buste du praticien couvre sa manœuvre et, en fin d'expiration, l'articulation métacarpo-phalangienne de l'index de sa main gauche exerce une poussée latérale, en tiroir, brève, rapide, de courte amplitude et sans rotation, de la gauche vers la droite.

— Un ressaut articulaire signe, en général, la restauration du jeu articulaire.

Technique de normalisation, en décubitus dorsal, d'une lésion en translation latérale gauche de l'atlas.

C — AUTRE MODALITÉ

— Cette technique peut également s'exécuter en position assise. Dans ce cas, le praticien se tient du côté opposé. La face palmaire du majeur de sa main droite prend un contact précis avec le tubercule de l'apophyse transverse gauche de l'atlas, pendant que sa main gauche épouse la région temporo-pariétale droite du patient et réalise ainsi un contre-appui.

Technique de normalisation, en position assise, d'une lésion en translation latérale gauche de l'atlas.

XVII — TECHNIQUE DE NORMALISATION, EN DÉCUBITUS DORSAL, D'UNE LÉSION DE C 2 SUR C 3, DU TYPE F.R.S.

A — LOIS DE FRYETTE

• L'articulation de C 2 sur C 3 ne respecte pas la 1ere loi de FRYETTE : rotation dans la convexité.

• La rotation s'organise dans la concavité (2e loi de FRYETTE) et précède l'inclinaison latérale car l'obliquité des facettes articulaires diminue de bas en haut, de C 7 à C 2.

• La rotation et l'inclinaison latérale se situent du même côté.

• La rotation augmente avec la flexion cervicale.

• La rotation étant majeure de C 2 à C 4 et l'inclinaison latérale étant mineure, les lésions ostéopathiques de C 2 à C 4 s'organiseront plus volontiers, comme le précise le Docteur ASHMORE, en « **rotation** - inclinaison latérale ».

• Les mouvements du type F.R.S. sont plus guidés par les apophyses articulaires que par les corps vertébraux.

B — DIAGNOSTIC

L'extension bloquant la colonne cervicale de C 2 à C 7, de haut en bas et la flexion bloquant la colonne cervicale de C 7 à C 2, de bas en haut, les lésions ostéopathiques de C 2 à C 4 seront du type F.R.S.

Admettons que la lésion de C 2 sur C 3, du type F.R.S. s'organise de la manière suivante :

F. : Flexion de C 2 sur C 3

R. : Rotation de gauche à droite

S. : Inclinaison latérale droite

• L'apophyse épineuse de C 2 se trouve déviée du côté gauche.

• Le corps vertébral de l'axis a tourné de gauche à droite et s'est incliné du côté droit.

• Le disque intervertébral apparait plus ou moins altéré.

• L'apophyse transverse et l'apophyse articulaire du côté gauche sont fixées en haut et en avant.

• L'apophyse transverse et l'apophyse articulaire du côté droit sont fixées en bas, en arrière et se rapprochent de celles de la vertèbre sous-jacente.

• L'apophyse transverse et l'apophyse articulaire du côté droit sont plus postérieures, proéminentes et sensibles à la palpation.

• Une restriction de mobilité peut être observée lors de la rotation de droite à gauche et de l'inclinaison latérale gauche de C 2 sur C 3.

C — NORMALISATION

La normalisation des lésions de C 2 sur C 3, du type F.R.S., s'effectuera en flexion et non en extension. L'inclinaison latérale s'organisera du côté de la rotation postérieure afin de permettre à la facette articulaire antérieure de reprendre sa position arthrodiale.

R. : En rotation de droite à gauche

S. : En inclinaison latérale droite

F. : En légère flexion cervicale localisée à C 2 sur C 3.

D — DESCRIPTION

— Le patient est allongé en décubitus dorsal et la têtière se trouve en position légèrement déclive **afin de favoriser la flexion cervicale de C 2 sur C 3.**

— L'ostéopathe se tient en bout de table, à la tête du sujet.

— L'articulation métacarpo-phalangienne de l'index de la main droite du praticien prend un contact précis sur la lame droite

de l'axis qui se situe entre l'apophyse articulaire et l'apophyse transverse du même côté.

— La main gauche de l'ostéopathe empaume le menton du patient. La joue et la région temporo-pariétale gauche du sujet reposent sur l'avant-bras gauche du praticien.

— L'ostéopathe imprime à C 2 sur C 3 :

- Une rotation de droite à gauche
- Une inclinaison latérale droite
- Et une flexion cervicale localisée

— Le praticien couvre sa manœuvre et demande au patient d'inspirer puis d'expirer profondément et lentement. En fin d'expiration, le slack étant réduit, l'articulation métacarpo-phalangienne de l'index de sa main droite exerce une poussée brève, rapide, de courte amplitude, dirigée d'arrière en avant, de dehors en dedans et de bas en haut, sur la lame droite de l'axis.

Technique de normalisation, en décubitus dorsal, d'une lésion de C 2 sur C 3, du type F.R.S.

- Rotation de droite à gauche
- Inclinaison latérale droite
- Flexion cervicale de C 2 sur C 3

— Un ressaut articulaire signe, en général, la restauration du jeu articulaire.

E — REMARQUES

— A la différence des lésions ostéopathiques de C 2 sur C 3, du type F.R.S., la normalisation des lésions de C 3 sur C 4, du type F.R.S., se réalisera en position neutre.

— C 2 sur C 3 absorbe et compense bien souvent des lésions ostéopathiques sus et sous-jacentes et fait en général de cette articulation, en dehors des cas traumatiques, une lésion secondaire.

— H.H. FRYETTE et de nombreux ostéopathes ont bien souvent considéré cette articulation comme une clé de libération, permettant de mieux aborder les lésions ostéopathiques occipito-atloïdiennes.

XVIII — TECHNIQUE DE NORMALISATION, EN POSITION ASSISE, D'UNE LÉSION DE C 2 SUR C 3, DU TYPE F.R.S.

A — LOIS DE FRYETTE

• L'articulation de C 2 sur C 3 ne respecte pas la 1ere loi de FRYETTE : rotation dans la convexité.

• La rotation s'organise dans la concavité (2e loi de FRYETTE) et précède l'inclinaison latérale car l'obliquité des facettes articulaires diminue de bas en haut de C 7 à C 2.

• La rotation et l'inclinaison latérale se situent du même côté.

• La rotation augmente avec la flexion cervicale.

• La rotation étant majeure de C 2 à C 4 et l'inclinaison latérale étant mineure, les lésions ostéopathiques de C 2 à C 4 s'organiseront plus volontiers, comme le précise le Docteur ASHMORE, en « **rotation** - inclinaison latérale ».

• Les mouvements du type F.R.S. sont plus guidés par les apophyses articulaires que par les corps vertébraux.

B — DIAGNOSTIC

L'extension bloquant la colonne cervicale de C 2 à C 7, de haut en bas et la flexion bloquant la colonne cervicale de C 7 à C 2, de bas en haut, les lésions ostéopathiques de C 2 à C 4 seront du type F.R.S.

Admettons que la lésion de C 2 sur C 3, du type F.R.S. s'organise de la manière suivante :

F. : Flexion de C 2 sur C 3

R. : Rotation de gauche à droite

S. : Inclinaison latérale droite

• L'apophyse épineuse de C 2 se trouve déviée du côté gauche.

• Le corps vertébral de l'axis a tourné de gauche à droite et s'est incliné du côté droit.

• Le disque intervertébral apparait plus ou moins altéré.

• L'apophyse transverse et l'apophyse articulaire du côté gauche sont fixées en haut et en avant.

• L'apophyse transverse et l'apophyse articulaire du côté droit sont fixées en bas, en arrière et se rapprochent de celles de la vertèbre sous-jacente.

• L'apophyse transverse et l'apophyse articulaire du côté droit sont plus postérieures, proéminentes et sensibles à la palpation.

• Une restriction de mobilité peut être observée lors de la rotation de droite à gauche et de l'inclinaison latérale gauche de C 2 sur C 3.

C — NORMALISATION

La normalisation des lésions de C 2 sur C 3, du type F.R.S. s'effectuera en flexion et non en extension. L'inclinaison latérale s'organisera du côté de la rotation postérieure afin de permettre à la facette articulaire antérieure de reprendre sa position arthrodiale.

R. : En rotation de droite à gauche

S. : En inclinaison latérale droite

F. : En légère flexion cervicale localisée à C 2 sur C 3.

D — DESCRIPTION

— Le patient est assis au bord de la table.

— L'ostéopathe fait face au sujet, sur le côté gauche.

— La face palmaire du médius de la main gauche du praticien prend un contact précis au niveau de la lame et de l'apophyse transverse de C 2, à droite. Son éminence thénar gauche recouvre l'angle mandibulaire droit du patient.

— La main droite de l'ostéopathe épouse la région temporo-mandibulaire gauche du sujet.

— Le praticien imprime à C 2 sur C 3 :

- Une rotation de droite à gauche
- Une inclinaison latérale droite
- et une flexion cervicale localisée à C 2 sur C 3.

— L'ostéopathe demande au patient d'inspirer puis d'expirer profondément et lentement. En fin d'expiration, le slack étant réduit, le majeur de sa main gauche exerce une traction rapide, brève, de courte amplitude, d'arrière en avant, de dehors en dedans et de bas en haut, sur la lame et l'apophyse transverse droite de l'axis, pendant que sa main droite joue le rôle de contre-appui.

Technique de normalisation, en position assise, d'une lésion de C 2 sur C 3, du type F.R.S. (contre-appui temporo-mandibulaire)

- Rotation de droite à gauche
- Inclinaison latérale droite
- Flexion de C 2 sur C 3

— Un ressaut articulaire signe, en général, la restauration du jeu articulaire.

E — REMARQUES

— Certains praticiens, tels que C.H. DOWNING, remplacent le contre-appui temporo-mandibulaire de la main droite du praticien par un contact cervical gauche.

Technique de normalisation, en position assise, d'une lésion de C 2 sur C 3, du type F.R.S. (contre-appui temporo-mandibulaire)

- Rotation de droite à gauche
- Inclinaison latérale droite
- Flexion de C 2 sur C 3

— A la différence des lésions ostéopathiques de C 2 sur C 3, du type F.R.S., la normalisation des lésions de C 3 sur C 4, du type F.R.S., se réalisara en position neutre.

— C 2 sur C 3 absorbe et compense bien souvent des lésions ostéopathiques sus et sous-jacentes et fait en général de cette articulation, en dehors des cas traumatiques, une lésion secondaire.

— H.H. FRYETTE et de nombreux ostéopathes ont bien souvent considéré cette articulation comme une clé de libération, permettant de mieux aborder les lésions ostéopathiques occipito-atloïdiennes.

XIX — TECHNIQUE DE NORMALISATION, EN DÉCUBITUS DORSAL, D'UNE LÉSION DE C 4 A C 7, DU TYPE E.S.R.

A — LOIS DE FRYETTE

• • Les articulations de C 4 à C 7 ne respectent pas la 1ere Loi de FRYETTE : rotation dans la convexité.

• De C 4 à C 7, la rotation s'organise dans la concavité (2e loi de FRYETTE).

• L'inclinaison latérale précède la rotation, car l'obliquité des facettes articulaires augmente de haut en bas, de C 2 à C 7.

• L'inclinaison latérale et la rotation se situent du même côté.

• L'inclinaison latérale augmente avec l'extension cervicale.

• L'inclinaison latérale étant majeure de C 4 à C 7 et la rotation étant mineure, les lésions ostéopathiques de C 4 à C 7 s'organiseront plus volontiers, comme le précise le Docteur ASHMORE, en « **inclinaison latérale** - rotation ».

• Les mouvements du type E.S.R. sont plus guidés par les apophyses articulaires que par les corps vertébraux.

B — DIAGNOSTIC

L'extension bloquant la colonne cervicale de C 2 à C 7, de haut en bas et la flexion bloquant la colonne cervicale de C 7 à C 2, de bas en haut, les lésions ostéopathiques de C 4 à C 7 seront du type E.S.R.

Admettons que la lésion de C 4 à C 7, du type E.S.R., s'organise de la manière suivante :

E. : Extension localisée de C 4 à C 7.

S. : Inclinaison latérale droite, localisée de C 4 à C 7

R. : Rotation de gauche à droite, localisée de C 4 à C 7.

Choisissons, pour simplifier la description, la lésion de C 5 sur C 6, du type E.S.R. :

• L'apophyse épineuse de C 5 se trouve déviée du côté gauche

• Le corps vertébral de C 5 s'est incliné à droite et a tourné de gauche à droite.

• Le disque intervertébral apparait plus ou moins altéré.

• L'apophyse transverse et l'apophyse articulaire du côté gauche sont fixées en haut et en avant.

• L'apophyse transverse et l'apophyse articulaire du côté droit sont fixées en bas, en arrière et se rapprochent de celles de la vertèbre sous-jacente.

• L'apophyse transverse et l'apophyse articulaire du côté droit sont plus postérieures, proéminentes et sensibles à la palpation.

• Une restriction de mobilité peut être observée lors de l'inclinaison latérale gauche et de la rotation de droite à gauche de C 5 sur C 6.

C — NORMALISATION

La normalisation de la lésion de C 5 sur C 6, du type E.S.R., s'effectuera en extension et non pas en flexion. L'inclinaison latérale s'organisera du côté de la rotation postérieure afin de permettre à la facette articulaire antérieure de reprendre sa position arthrodiale.

S. : Inclinaison latérale droite

R. : Rotation de droite à gauche

E. : Extension localisée à C 5 sur C 6.

D — DESCRIPTION

— Le patient est allongé en décubitus dorsal et la têtière se trouve en position surélevée, **afin de favoriser l'extension de C 5 sur C 6.**

— L'ostéopathe se tient en bout de table, à la tête du sujet.

— L'articulation métacarpo-phalangienne de l'index de la main droite du praticien prend un contact précis sur la lame droite de C 5 qui se situe entre l'apophyse articulaire et l'apophyse transverse du même côté.

— La main gauche de l'ostéopathe empaume le menton du patient. La joue et la région temporo-pariétale gauche du sujet reposent sur l'avant-bras gauche du praticien.

— L'ostéopathe imprime à C 5 sur C 6 :

- Une inclinaison latérale droite.
- Une rotation de droite à gauche
- et une extension cervicale, localisée à C 5 sur C 6

Technique de normalisation, en décubitus dorsal, d'une lésion de C 5 sur C 5, du type E.S.R.

- Inclinaison latérale droite
- Rotation de droite à gauche
- Extension de C 5 sur C 6

— Le praticien couvre sa manœuvre et demande au patient d'inspirer puis d'expirer profondément et lentement. En fin d'expiration, le slack étant réduit, l'articulation métacarpo-phalangienne

de l'index de sa main droite exerce une poussée brève, rapide, de courte amplitude, dirigée d'arrière en avant, de dehors en dedans et de bas en haut sur la lame et l'apophyse transverse droite de C 5.

— Un ressaut articulaire signe, en général, la restauration du jeu articulaire.

E — REMARQUES

— Si la lésion ostéopathique de C 2 sur C 3, du type F.R.S. se normalise en flexion cervicale et si la lésion ostéopathique de C 3 sur C 4, du type F.R.S., se normalise en position neutre, les lésions ostéopathiques de C 4 à C 7, du type E.S.R., se normaliseront en extension, localisée selon le niveau vertébral considéré.

— Le degré d'inclinaison latérale et d'extension cervicale augmentera progressivement de C 4 à C 7.

— Cette technique peut également s'exécuter en position assise, avec un contact indexiel métacarpo-phalangien et un contre-appui temporo-pariétal.

Technique de normalisation, en décubitus dorsal, d'une lésion de C 5 sur C 5, du type E.S.R.

- Inclinaison latérale droite
- Rotation de droite à gauche
- Extension de C 5 sur C 6

XX — TECHNIQUE DE NORMALISATION, EN POSITION ASSISE, D'UNE LÉSION DE C 4 A C 7, DU TYPE E.S.R.

A — LOIS DE FRYETTE

• Les articulations de C 4 à C 7 ne respectent pas la 1ere loi de FRYETTE : rotation dans la convexité.

• De C 4 à C 7, la rotation s'organise dans la concavité (2e loi de FRYETTE).

• L'inclinaison latérale précède la rotation, car l'obliquité des facettes articulaires augmente de haut en bas de C 2 à C 7.

• L'inclinaison latérale et la rotation se situent du même côté.

• L'inclinaison latérale augmente avec l'extension cervicale.

• L'inclinaison latérale étant majeure de C 4 à C 7 et la rotation étant mineure, les lésions ostéopathiques de C 4 à C 7 s'organiseront plus volontiers, comme le précise le Docteur ASHMORE, en « **inclinaison latérale** - rotation »

• Les mouvements du type E.S.R. sont plus guidés par les apophyses articulaires que par les corps vertébraux.

B — DIAGNOSTIC

L'extension bloquant la colonne cervicale de C 2 à C 7, de haut en bas et la flexion bloquant la colonne cervicale de C 7 à C 2, de bas en haut, les lésions ostéopathiques de C 4 à C 7 seront du type E.S.R.

Admettons que la lésion de C 4 à C 7, du type E.S.R., s'organise de la manière suivante :

E. : Extension localisée de C 4 à C 7

S. : Inclinaison latérale droite localisée de C 4 à C 7.

R. : Rotation de gauche à droite, localisée de C 4 à C 7.

Choisissons, pour simplifier la description, la lésion de C 5 sur C 6, du type E.S.R. :

• L'apophyse épineuse de C 5 se trouve déviée du côté gauche

• Le corps vertébral de C 5 s'est incliné à droite et a tourné de gauche à droite.

• Le disque intervertébral apparait plus ou moins altéré.

• L'apophyse transverse et l'apophyse articulaire du côté gauche sont fixées en haut en avant.

• L'apophyse transverse et l'apophyse articulaire du côté droit sont fixées en bas, en arrière et se rapprochent de celles de la vertèbre sous-jacente.

• L'apophyse transverse et l'apophyse articulaire du côté droit sont plus postérieures, proéminentes et sensibles à la palpation.

• Une restriction de mobilité peut être observée lors de l'inclinaison latérale gauche et de la rotation de droite à gauche de C 5 sur C 6.

C — NORMALISATION

La normalisation des lésions de C 5 sur C 6, du type E.S.R., s'effectuera en extension et non pas en flexion. L'inclinaison latérale s'organisera du côté de la rotation postérieure afin de permettre à la facette articulaire antérieure de reprendre sa position arthrodiale.

S. : Inclinaison latérale droite

R. : Rotation de droite à gauche

E. : Extension localisée à C 5 sur C 6.

D — DESCRIPTION

— Le patient est assis au bord de la table.

— L'ostéopathe fait face au sujet, sur le côté gauche.

— La face palmaire du médius de la main gauche du praticien prend un contact précis au niveau de la lame et de l'apophyse

transverse de C 5, à droite. Son éminence thénar gauche recouvre l'angle mandibulaire.

— La main droite de l'ostéopathe épouse la région temporo-mandibulaire gauche du sujet.

— Le praticien imprime à C 5 sur C 6 :

- Une inclinaison latérale droite
- Une rotation de droite à gauche
- Et une extension cervicale, localisée à C 5 sur C 6.

— L'ostéopathe demande au patient d'inspirer puis d'expirer profondément et lentement. En fin d'expiration, le slack étant réduit, le majeur de sa main gauche exerce une traction rapide, brève, de courte amplitude, d'arrière en avant, de dehors en dedans et de bas en haut sur la lame et l'apophyse transverse droite de C 5, pendant que sa main droite joue le rôle de contre-appui.

— Un ressaut articulaire signe, en général, la restauration du jeu articulaire.

Technique de normalisation, en position assise, d'une lésion de C 5 sur C 6, du type E.S.R.

- Inclinaison latérale droite
- Rotation de droite à gauche
- Extension localisée à C 5 sur C 6

E — REMARQUES

— Si la lésion ostéopathique de C 2 sur C 3, du type F.R.S., se normalise en flexion cervicale et si la lésion ostéopathique de C 3 sur C 4, du type F.R.S., se normalise en position neutre, les lésions ostéopathiques de C 4 à C 7, du type E.S.R., se normaliseront en extension localisée, selon le niveau vertébral intéressé.

— Le degré d'inclinaison latérale et d'extension cervicale augmentera progressivement et graduellement de C 4 à C 7.

CHAPITRE XXIV

CONCEPTIONS OSTÉOPATHIQUES DE LA SCOLIOSE

«... Il n'y a pas de scolioses,
il n'y a que des scoliotiques ... »

ROEDERER ET LEDENT

A — CLASSIFICATION TRADITIONNELLE DES SCOLIOSES

Comme l'indique le Professeur J.I.P. JAMES, Professor of Orthopaedic Surgery, University of Edinburgh, Orthopaedic Surgeon, du Kinésithérapeute au chirurgien orthopédiste, la scoliose n'est toujours pas actuellement maîtrisée et continue à déjouer les spécialistes en la matière.

Les plus grandes difficultés thérapeutiques proviennent d'une confusion de classification, de conception, de moyens et d'une méconnaissance des lois qui régissent la croissance. Peu d'affections ont, à ce jour, suscité un aussi grand nombre de textes dépourvus de sens critique ; la scoliose a ainsi été rendue plus complexe qu'elle ne l'est en réalité.

Dire que le test de flexion, en position debout, permet de différencier la scoliose structurale avec cunéïformité de la scoliose non structurale n'est pas tout à fait exact.

Dire qu'une inégalité de longueur des membres inférieurs provoque toujours une courbure vertébrale convexe du côté raccourci n'est pas forcément vrai.

Dire qu'une scoliose de compensation disparaît lorsqu'on égalise la longueur des membres inférieurs est souvent faux.

Prédire qu'une scoliose posturale traitée ou non disparaîtra, n'apparaît pas plus logique que de considérer une scoliose posturale comme un signe avant-coureur de la scoliose structurale idiopathique.

Dire que surélever la chaussure de 1,5 cm du côté convexe d'une scoliose structurale, dépourvue d'inégalité de longueur des membres inférieurs, dans l'espoir de ralentir l'évolution et de corriger la courbure n'a aucune influence bonne ou mauvaise est une erreur, car mécaniquement les répercussions s'avèrent des plus néfastes.

Considérer une scoliose compensée avec un bon équilibre instable comme, à priori, pathologique n'est pas logique.

Rattacher les lombalgies aux scolioses lombaires ne l'est pas non plus.

Parler de scoliose essentielle, paradoxale ou idiopathique est un aveu d'impuissance à en déterminer l'étiologie véritable. La terminologie « idiopathique » doit être définitivement abolie : du grec « idiopatheia » : maladie qui existe par elle-même et qui ne peut être rapportée à aucune autre. Peut-on concevoir une pathologie quelconque sans étiologie ?

Plusieurs classifications des scolioses ont été proposées :

• Le Docteur J.I.P. JAMES distingue les scolioses structurales des scolioses non structurales ;

• Le Docteur A. BURGER-WAGNER sépare les scolioses d'étiologies connues des scolioses d'étiologies inconnues ;

• D'autres auteurs différencient les scolioses acquises des scolioses congénitales.

En 1950, les Docteurs PONSETI et FRIEDMAN publièrent un important travail sur les différents types de courbures les plus souvent rencontrées :

• Les scolioses combinées à double courbure : dorsale droite et lombaire gauche ;

• Les scolioses thoraciques à courbure unique : dorsale droite ;

• Les scolioses dorso-lombaires à courbure droite unique.

Le Docteur A. BURGER-WAGNER inclut :

— **Dans les scolioses idiopathiques d'étiologies inconnues :**

• **La scoliose essentielle de l'adolescent :**
très fréquente, survenant plus volontiers chez la fille, d'évolution plus nettement marquée pendant la croissance osseuse et la période pubertaire.

• **La scoliose infantile :**
d'apparition plus précoce, individualisée par J.I.P JAMES et survenant plus volontiers chez le garçon.

• **La scoliose du nourrisson**
à courbure unique le plus souvent.

— **Dans les scolioses dont l'étiologie est connue :**

• **Les scolioses congénitales :**
Anomalies vertébrales.

• **Les scolioses acquises ou associées à d'autres maladies :**
La neurofibromatose de RECKLINGHAUSEN
Les affections endocriniennes
La maladie de FRIEDREICH
La syringomyélie
Les déformations thoraciques
Les maladies pleuro-pulmonaires
Certaines affections neurologiques

• **Les scolioses paralytiques :**
paravertébraux, carré des lombes, abdominaux, muscles de la ceinture scapulaire, muscles respiratoires.

Mises à part les scolioses neuropathiques myopathiques et étymologiquement ostéopathiques, en relation avec la pathologie neurologique, osseuse et métabolique, le Docteur J.I.P. JAMES différencie la scoliose structurale de la scoliose non structurale.

Dans la scoliose structurale, la rotation vertébrale persiste lorsque l'on demande au sujet, debout, de se pencher en avant.

Dans la scoliose non structurale, la rotation vertébrale disparaît lorsque l'on prie le sujet, debout, de se pencher en avant.

Le Docteur J.I.P. JAMES inclut :

— **Dans les scolioses non structurales :**

• **La scoliose posturale :**
Elle s'adresse plus volontiers à l'enfant, un peu avant l'âge de 10 ans et la courbure scoliotique est plus fréquente du côté gauche. Elle est considérée comme un état transitoire et parfois interprétée comme un signe avant-coureur d'une scoliose structurale idiopathique.

• **La scoliose de compensation :**
est considérée par le Docteur J.I.P. JAMES de la manière suivante : l'inégalité de longueur des membres inférieurs entraîne une bascule pelvienne du côté court qui oblige la colonne lombaire à une inflexion compensatrice concave du côté de la jambe longue et il est classiquement admis qu'une talonnette fait habituellement disparaître la courbure scoliotique.

• **La scoliose sciatique :**

est classiquement interprétée comme une attitude antalgique destinée à diminuer la pression sur le conflit discal afin de soulager la douleur.

• **La scoliose pithiatique :**

est extrêmement rare.

• **La scoliose, liée à un phénomène inflammatoire :**

est plus volontiers décrite à gauche et en rapport, le plus souvent, avec un phlegmon péri-néphrétique.

• **La scoliose hystérique :**

une scoliose posturale grave ne peut être qu'hystérique, inflammatoire ou en rapport avec une hernie discale quand elle siège à la région lombaire.

— **Dans les scolioses structurales :**

• **Les scolioses idiopathiques :**

Ces scolioses d'étiologies inconnues sont celles que l'on rencontre le plus souvent. La scoliose idiopathique ne permet pas de faire la distinction entre l'origine congénitale et acquise. Son apparition peut se constater à un âge quelconque pendant la croissance ou chez le nouveau-né : scoliose essentielle, scoliose infantile, scoliose du nourrisson. L'influence de la croissance est majeure dans l'évolution de cette scoliose. Cette constatation a fait dire à de nombreux auteurs que la scoliose idiopathique correspondait à trois périodes de pointe : 1ere année, 5/6 ans, de 11 ans à la fin de la croissance, que le pronostic était d'autant plus grave que la courbure débutait tôt dans la période de croissance et que la courbure dorsale était unique. La scoliose idiopathique infantile est très fréquente et se définit classiquement comme une courbure structurale se développant, sans cause apparente, avant l'âge de trois ans. D'après Denis BROWNE, c'est la position anormale du fœtus dans l'utérus qui serait à l'origine de la courbure scoliotique et la fréquence des courbures gauches serait en relation avec une position préférentielle du fœtus.

• **Les scolioses neuropathiques :**

Post-poliomyélitique (scoliose paralytique) ;
Neurofibromatose ;
Maladie de Charcot-Marie-Tooth ;
Maladie de Friedreich ;
Syringomyélie ;
Infirmité cérébrale ;
Myéloméningocèle ;

• **Les scolioses en relation avec la pathologie osseuse :**
Anomalies congénitales vertébrales (scoliose congénitale) ;
Fragilité osseuse ;
Ostéoporose sénile ;
Cyphose de l'adolescence ;

• **Les scolioses myopathiques :**
Dystrophie musculaire ;
Arthrogrypose congénitale ;
Amyotonia congenita.

• **Les scolioses métaboliques :**
Maladie de Marfan ;
Rachitisme.

• **Les cyphoscolioses :**
congénitale ;
Neurofibromatose.

B — LA COURBURE DORSALE CONVEXE A DROITE

De nombreuses théories ont tenté d'expliquer les courbures latérales du rachis et, notamment, la « courbure dorsale convexe à droite ».

— Théorie aortique de SABATIER en 1781

La courbure dorsale a pour cause la présence, sur le flanc latéral gauche du rachis, de l'aorte thoracique qui déprime la colonne dorsale et la fait bomber à droite.

Cette théorie est inexacte pour de nombreuses raisons. Cette empreinte aortique ne doit pas être confondue avec l'incurvation latérale dorsale du rachis qui peut être droite ou gauche :

• Les artères, en passant sur les os, peuvent y laisser des empreintes, y creuser des gouttières, mais en aucun cas elles ne les refoulent et ne les contraignent à changer de direction. Par exemple, la 1re côte, au niveau de la sous-clavière, présente une gouttière manifeste. Cependant, la présence de cette gouttière qui occupe la face supérieure de l'os ne se traduit, sur la face opposée, par aucune trace de refoulement. Autre exemple : la surface endocrânienne, sur le passage des rameaux de la méningée moyenne, se creuse en une série de gouttières ramifiées. Cependant, la surface exocrânienne n'en est pas moins lisse et unie, ne présentant aucun vestige des gouttières précitées.

• L'absence de courbure latérale chez certains sujets jeunes qui ont cependant les mêmes rapports de contact avec l'aorte thoracique.

• La présence de la courbure dorsale convexe à droite chez des sujets présentant une transposition des viscères, avec une aorte descendant sur le côté droit de la colonne (thèse de PERE).

— **Autres théories**

Afin d'expliquer la « courbure dorsale convexe à droite », on a encore invoqué :.

• Le poids des viscères qui, étant plus considérable à droite qu'à gauche à cause du foie, obligerait la colonne dorsale à s'infléchir à gauche pour maintenir l'équilibre.

• L'asymétrie bilatérale, d'après laquelle le corps, se développant plus du côté droit que du côté gauche, tendrait à attirer à droite la colonne dorsale.

• La position hanchée.

• Le décubitus latéral pendant le sommeil.

• Les attitudes professionnelles...

Toutes ces diverses théories n'ont guère plus de valeur que la théorie aortique.

Le concept ostéopathique permet actuellement de mettre en évidence un certain nombre de causes et de facteurs pour tenter d'expliquer l'origine de certaines « déviations latérales », qu'elles soient droite ou gauche :

• **Le rôle des membranes de tensions réciproques** (faux du cerveau, tente du cervelet et dure-mère spinale). La dure-mère spinale est un lien inélastique qui s'insère aux deux extrémités du rachis :

— **En haut :** sur l'occipital, l'atlas et parfois C 2 ;

— **En bas :** sur S 1 et S 2.

Le caractère INÉLASTIQUE de ces membranes de tensions réciproques et notamment de la dure-mère spinale permet de comprendre que toute traction anormale d'un des deux pôles d'attaches se répercutera INÉLUCTABLEMENT sur l'autre extrémité, incitant le rachis à s'incliner d'un côté ou de l'autre, avec un certain degré de rotation.

Cette théorie ostéopathique trouve sa confirmation d'une part, dans les propos du Professeur J.I.P. JAMES spécialiste de la scoliose lorsqu'il élimine, groupe après groupe, l'étiologie musculaire des scolioses et, d'autre part, par l'absence de résultats probants de la rééducation musculaire en matière de scolioses.

- **L'organisation anatomique du système nerveux central :**

Il semble également logique d'attribuer la disposition des courbures latérales du rachis à l'organisation anatomique du système nerveux central (centre de l'agraphie et décussation pyramidale) et, par conséquent, à la qualité de droitier ou de gaucher.

- **La répartition du liquide amniotique :**

Une mauvaise répartition du liquide amniotique peut entraîner une certaine compression du fœtus contre la paroi maternelle et favoriser, en outre, l'apparition d'une inégalité anatomique de longueur des membres inférieurs (Louisa BURNS D.O. « Travaux du Laboratoire d'Anatomie de Kirksville, Missouri).

- **Le rôle du ligament vertébral commun antérieur et du ligament vertébral commun postérieur :**

L'action de ces deux ligaments se superpose, à un degré moindre, à celle de la dure-mère spinale.

- **Le décubitus latéral de l'embryon et du fœtus.**

- **Une inégalité de longueur des membres inférieurs :**

entraînant une bascule pelvienne et des compensations vertébrales sus-jacentes.

- **Une position assise fréquemment prolongée chez la femme enceinte :**

pouvant comprimer asymétriquement le fœtus.

- **Une lésion ostéopathique pelvienne, préexistante, chez la femme enceinte :**

iliaque ou sacrée, contraignant le bassin à une augmentation asymétrique de ses détroits.

- **Les maladies de la croissance :**

Poussées anarchiques de croissance et, comme le disaient le Professeur TRILLAT et le Docteur PIEDALLU : « ... et puisque la croissance comporte beaucoup d'inconnues, mieux vaut s'en tenir aux faits cliniques évidents ... ».

Au même titre qu'une anomalie vertébrale peut entraîner une scoliose dite congénitale, il n'est pas interdit de penser qu'une scoliose modifiant, par ce fait, la répartition des pressions sur les cartilages de conjugaison peut à son tour engendrer des modifications osseuses vertébrales. Il est d'ailleurs intéressant de noter que la croissance est ralentie du côté concave de la scoliose, sous pression.

Scoliose lombaire droite chez le fœtus

- **Le rôle de la pesanteur :**

La colonne vertébrale tend à se tasser sur elle-même, aussi bien dans le sens latéral que dans le sens antéro-postérieur. Il suffit, par conséquent, d'un déséquilibre latéral minime pour qu'une courbure latérale s'amorce et pour que la force gravitaire, agissant sur un squelette physiologiquement faible, accentue cette courbure comme elle majore les cypho-lordoses.

Il sera cependant nécessaire de tenter de distinguer les « courbures latérales in-utéro », des « courbures latérales post-utéro ».

De nombreuses déviations latérales doivent être considérées comme « physiologiques » ; une scoliose mécanique n'étant pas à priori pathologique, en l'absence de lésions ostéopathiques et lorsque l'équilibre instable est réalisé.

En ostéopathie, la position atypique d'un segment osseux par rapport à son voisin n'est pas un critère de « Lésion ostéopathique ». Seule la restriction de mobilité, partielle ou totale, doit être prise en considération.

Ce concept ostéopathique peut être généralisé. Au même titre, un utérus qui se situerait en position atypique et qui ne serait pas médian et légèrement incliné à droite comme on pourrait le souhaiter n'est pas nécessairement en lésion, si le doigt qui touche peut le mobiliser en tous sens sans éveiller de douleurs et si, une fois relâché, celui-ci revient spontanément à sa position atypique initiale, signant ainsi une bonne élasticité du système suspenseur ligamentaire local.

C — INFLUENCES DE LA MUSCULATURE SUR LES SCOLIOSES

Comme l'indique le Professeur J.I.P. JAMES, on peut s'étonner du petit nombre d'études faites sur les rapports entre les paralysies et l'apparition des scolioses. La scoliose paralytique est classiquement interprétée comme la conséquence d'une poliomyélite survenant chez l'enfant. Malgré la présence de cette affection, le risque de déformation semble n'exister que pendant la croissance et par conséquent le rôle de la musculature (paralysie des antagonistes, rétractions...) demeure secondaire. Ceci est prouvé par l'absence de déformation rencontrée chez l'adulte victime de la poliomyélite. C'est plus l'impossibilité pour le muscle de

suivre la croissance osseuse qu'un véritable rétrécissement musculo-tendineux. C'est pourquoi celui qui est atteint de poliomyélite à l'âge adulte n'aura pas de scoliose.

Les muscles des membres :

Plusieurs auteurs, dont COLONNA et VOM SAAL (1941) considéraient que la différence de force musculaire des membres entraînait des efforts à même de déformer le rachis, notamment au niveau des muscles de la ceinture scapulaire.

Le professeur J.I.P. JAMES, à la suite d'études scrupuleuses, a pu prouver que la paralysie des membres s'avérait sans rapport avec la scoliose. En même temps qu'était faite l'étude de 193 enfants présentant tous une paralysie du tronc, un groupe de 280 enfants, victimes de paralysies des membres, sans paralysie du tronc, fut également analysé. Beaucoup présentaient une asymétrie très nette de leurs paralysies des membres. Ce groupe fut étudié par SHARRARD au Royal National Orthopaedic Hospital. Le recul minimum fut de quatre ans et le recul moyen de sept ans. Aucun d'entre eux ne présenta de scoliose.

SHARRARD mit en évidence un groupe de 38 cas présentant une paralysie unilatérale du membre supérieur consécutive à des injections vaccinales antipoliomyélitiques. Cette forme de poliomyélite aigüe, comme on le sait, n'intéresse que le membre concerné par l'injection. SHARRARD ne constata jamais chez ces enfants de scoliose.

J.I.P. JAMES rapporte un cas de paralysie du trapèze, secondaire à une section du nerf spinal à l'âge de trois ans, dépourvu de scoliose lorsque celui-ci fut examiné à l'âge de 26 ans.

Les constatations furent les mêmes pour les muscles du membre inférieur : d'importantes inégalités de force musculaire entre les psoas furent notées, sans pour autant présenter de scoliose. J.I.P. JAMES vérifia également l'absence de scoliose sur 21 enfants atteints d'une paralysie asymétrique des muscles grands fessiers.

IRWIN, en 1949, émit l'opinion qu'une rétraction du tenseur du fascia lata et de la bandelette de MAISSIAT pouvait représenter une cause de scoliose. Comme l'indique J.I.P. JAMES, si cette lésion est fréquente chez l'enfant paralysé, elle n'intervient pas pour autant dans la scoliose.

Les muscles du tronc :

Pour qu'un déséquilibre musculaire entraîne une courbure scoliotique primitive sur les vertèbres dorsales supérieures, il faut qu'existent une inégalité de la musculature des membres supérieurs, une faiblesse des muscles des gouttières vertébrales, des muscles abdominaux ou des muscles intercostaux ; aucun autre muscle ne pouvant être rendu responsable. Lorsqu'on étudie les muscles de la ceinture scapulaire chez l'enfant présentant une scoliose dorsale haute, on ne fait que confirmer un fait déjà évident : les muscles des membres supérieurs ne sont pas en cause.

Si les muscles des membres peuvent être facilement côtés avec précision, il n'en est pas de même des muscles des gouttières vertébrales où les différences entre le côté droit et le côté gauche sont impossibles à vérifier. Il faut ajouter à cela l'asymétrie fonctionnelle physiologique du droitier ou du gaucher. Les muscles spinaux du côté convexe sont plus saillants, par suite de la rotation vertébrale et paraissent à l'inspection, à la palpation, à l'électromyographie, plus forts. Cependant, nos appréciations cliniques demeurent sans grande valeur car les muscles spinaux situés du côté concave se prêtent mal à l'examen. C'est ce que l'on peut constater au cours d'une arthrodèse vertébrale et l'impression clinique sera souvent annulée par la taille relative des muscles que l'on peut alors visualiser. Comme l'indique le professeur J.I.P. JAMES, on est donc amené à côter ces muscles globalement, comme un tout.

Le test qui suit permet d'apprécier l'état des muscles spinaux : le patient est en procubitus, en travers d'une table assez haute. Ses cuisses sont fléchies. On lui demande de se baisser pour tenter de toucher le sol avec ses mains, de se redresser ensuite et de se maintenir ainsi pendant qu'on exerce une forte poussée en sens inverse. Ce n'est qu'alors qu'il est possible de considérer les muscles spinaux comme normaux.

Comme le précise le professeur J.I.P. JAMES, ce test est très révélateur et a permis, sur une majorité de patients présentant des scolioses, de montrer que les muscles spinaux étaient cliniquement normaux.

Pour les muscles abdominaux, le signe de BEEVOR est un bon test et permet, avec une certaine précision, de déceler une asymétrie : on demande au patient de contracter ses muscles abdominaux et on note le déplacement de l'ombilic consécutif à l'asymétrie musculaire. Si l'insuffisance des muscles abdominaux est fréquente, elle est par contre rarement asymétrique. Si ces muscles

intervenaient réellement dans la scoliose dorsale haute, ils présenteraient une asymétrie fonctionnelle.

Comme le souligne le professeur J.I.P. JAMES, jusqu'à présent, ni les muscles spinaux, ni les muscles abdominaux n'ont pu être rendus responsables des scolioses ; les spinaux étant rarement diminués et les abdominaux ne l'étant jamais de façon asymétrique.

Seuls les muscles intercostaux semblent, pour le professeur J.I.P. JAMES, intervenir dans le développement des scolioses paralytiques dorsales hautes. Cependant, la force des intercostaux est difficile à bien investiguer et reste quelque peu subjective. Dans les scolioses dites paralytiques, les mouvements semblent paradoxalement diminués du côté de la convexité alors que dans les scolioses idiopathiques, même en présence d'une grave déformation, on ne note pas pour autant d'asymétrie des mouvements thoraciques ; l'amplitude de mouvement, même diminuée, restant bilatéralement et approximativement égale.

D — ATTITUDE SCOLIOTIQUE ET SCOLIOSE VRAIE

Dire que le test de flexion, en position debout, permet de différencier la scoliose structurale avec cunéïformité de la scoliose non structurale, ne s'avère pas tout à fait exact.

— Interprétations traditionnelles de ce test :

• **Dans la scoliose structurale :** la rotation vertébrale persiste lorsqu'on demande au patient, en position debout, de se pencher en avant. La scoliose a tendance à s'accentuer car, les vertèbres étant cunéïformes, la flexion antérieure apparaît plus prononcée du côté où les corps vertébraux sont moins hauts.

• **Dans la scoliose non structurale :** la rotation vertébrale disparaît lorsqu'on prie le sujet, en position debout, de se pencher en avant. La courbure scoliotique se corrige par suite de l'étirement vertébral ainsi produit.

— Interprétations ostéopathiques de ce test :

• Ce test de flexion ne peut apporter des informations précises que s'il est effectué à la fois en position debout et en position assise.

• En position debout, lorsque l'individu se penche en avant, le comportement vertébral est fonction de l'égalité ou de l'inégalité

de longueur des membres inférieurs et, par conséquent, de la statique pelvienne, notamment iliaque.

• En position assise, lorsque l'individu se penche en avant, les longueurs des membres inférieurs n'interviennent plus et le poids de son corps repose sur ses tubérosités ischiatiques, laissant ainsi le sacrum libre de se mouvoir à sa guise. Le comportement vertébral devient alors fonction des membranes de tensions réciproques crânio-sacrées.

• Les muscles extenseurs paravertébraux haubannent la colonne vertébrale, occupent les gouttières vertébrales et sont parallèles à la colonne vertébrale.

• L'ostéopathe observe et compare l'asymétrie tensionnelle paravertébrale en relation avec la scoliose, à la fois en position debout et en position assise.

• Si la scoliose et l'asymétrie tensionnelle paravertébrale ne s'effacent pas dans le test de flexion en position debout et s'estompent dans le test de flexion en position assise, cela signifie que la lésion primaire de la scoliose se situe au niveau des membres inférieurs avec une composante pelvienne. Dans ce cas, la scoliose ne représente qu'une compensation du déséquilibre pelvien.

• Si la scoliose et l'asymétrie tensionnelle paravertébrale s'effacent dans le test de flexion en position debout et persistent dans le test de flexion en position assise, cela signifie que la lésion primaire de la scoliose est plus volontiers sphéno-basilaire.

• Si la scoliose et l'asymétrie tensionnelle paravertébrale ne s'effacent pas à la fois dans le test de flexion en position debout et dans le test de flexion en position assise, cela signifie que la lésion primaire de la scoliose sera plus volontiers sphéno-basilaire et que le déséquilibre pelvien ne représentera que la lésion secondaire ; les scolioses mécaniques d'origine crânienne semblant plus fréquentes que les scolioses mécaniques d'origine pelvienne.

TEST DE FLEXION EN POSITION DEBOUT

(I.A. Kapandji)

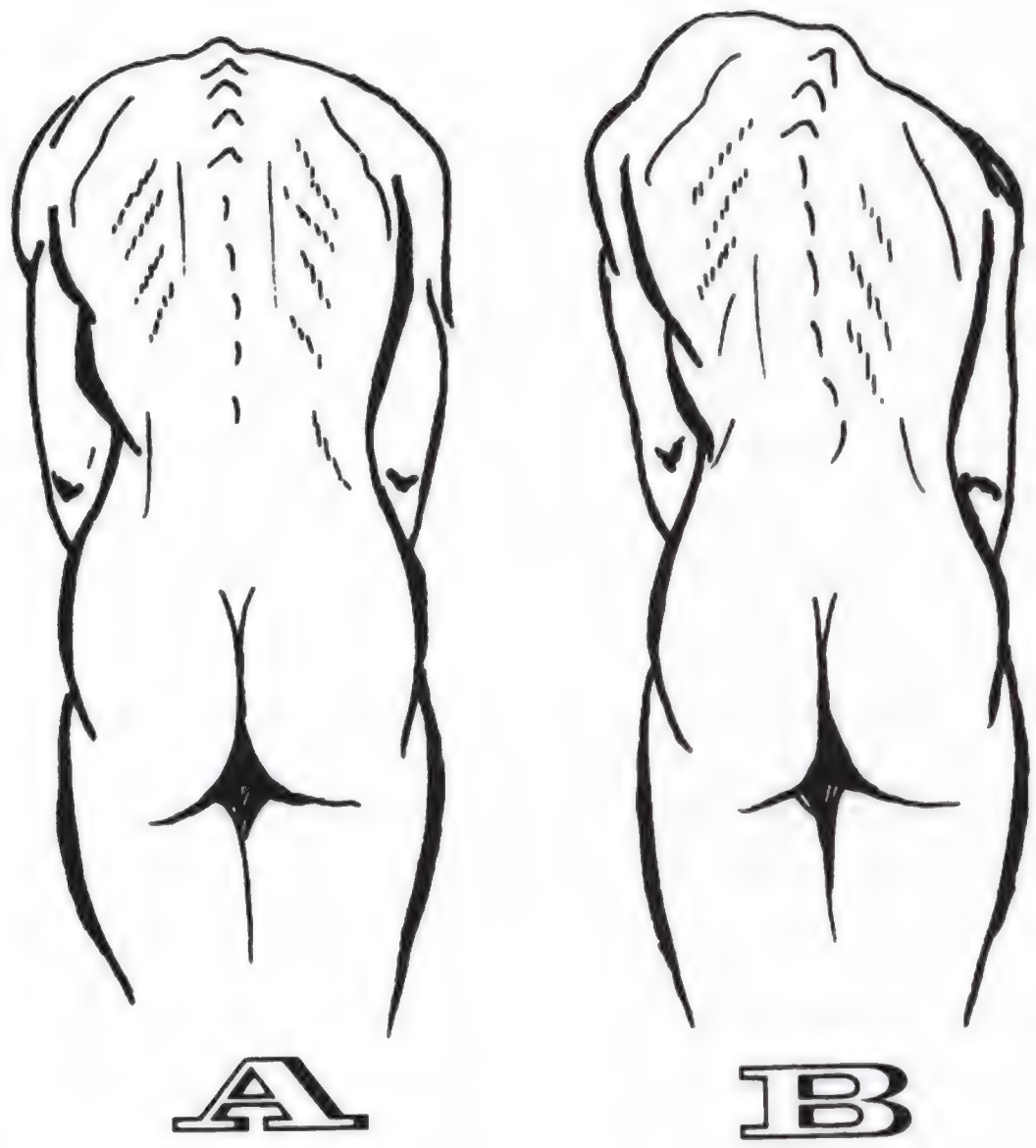

A **SCOLIOSE NON STRUCTURALE**
La flexion du tronc en avant détermine un profil dorsal symétrique par rapport à la colonne vertébrale.

B **SCOLIOSE STRUCTURALE**
Chez un sujet scoliotique, la flexion du tronc en avant détermine un profil asymétrique, avec une voussure thoracique saillante du côté de la convexité de l'incurvation rachidienne.

E — PRINCIPES MÉCANIQUES

En physique, lorsqu'un système, quel qu'il soit, est soumis à une contrainte : ou bien la contrainte détruit le système ou bien le système absorbe la contrainte. Il en est de même en matière de scoliose et la finalité thérapeutique ne doit pas consister à vouloir nécessairement « rejoindre la ligne droite ».

De deux choses l'une, ou bien l'ostéopathe a les moyens thérapeutiques de supprimer la contrainte ou bien le praticien doit permettre au système d'absorber la contrainte.

Dans la grande majorité des cas, l'ostéopathe devra opter pour cette deuxième proposition afin de permettre au rachis d'absorber la scoliose. Il faudra, pour cela, supprimer toutes les éventuelles restrictions de mobilité articulaire vertébrale existantes pour favoriser l'installation des compensations et tenter d'aboutir à un équilibre instable satisfaisant. Comme le disait Andrew-Taylor STILL : il ne saurait y avoir de vie sans mouvement et l'équilibre dynamique n'est jamais que l'annulation, par elles-mêmes, de deux forces de déséquilibre dont la résultante est le mouvement.

Une scoliose compensée et équilibrée peut devenir tout à fait physiologique et il faut lutter, surtout dans le domaine des scolioses dites « idiopathiques », contre le conditionnement du médecin omnipraticien, du kinésithérapeute et du chirurgien orthopédiste à l'égard du scoliotique et de son entourage familial qui les incitent à entreprendre de nombreux traitements de longue haleine, tant kinésithérapiques qu'orthopédiques, dans l'espoir de supprimer en vain une scoliose qui ne demande, bien souvent, qu'à être compensée et équilibrée.

Comment pourrait-on envisager logiquement de supprimer une « contrainte » dont on ignorerait tout de l'étiologie ? Il faut, comme le disait Claude BERNARD, rester le secrétaire de la nature, la suivre et se laisser guider par elle plutôt que de lui imposer notre loi, empreinte de systématisme, dans le cadre d'un traitement dont les résultats sont loin d'être probants. Comme le disait le professeur J.I.P. JAMES, éminent spécialiste en la matière, du kinésithérapeute au chirurgien orthopédique, la scoliose n'est toujours pas maîtrisée et continue de déjouer les praticiens les plus qualifiés.

La colonne vertébrale peut être considérée comme un segment intermédiaire entre le crâne et le bassin, supportée par les membres inférieurs. Si l'on assimile les vertèbres rachidiennes aux maillons d'une chaîne qui seraient solidarisés à leurs deux extrémités par deux pôles mobiles réunis par un lien inélastique représenté par la dure-mère spinale et soumis à l'influence de la pesanteur, il devient alors évident, en dehors du contexte traumatique ou congénital, qu'on ne peut interpréter une déviation vertébrale latérale dite « idiopathique » ou une lésion ostéopathique isolée, sans tenir compte du comportement de ces deux extrémités.

Il n'y a pas de scoliose sans que deux composantes soient représentées :

- l'inclinaison latérale
- et la rotation.

Selon le niveau vertébral considéré, l'inclinaison latérale peut précéder la rotation ou inversement. En règle générale, la rotation scoliotique s'organise dans la convexité pour les segments lombaire, thoracique et occipito-atloïdien et dans la concavité pour le segment cervical de C 2 à C 7, lorsqu'il participe à la scoliose.

Il n'y a pas de torsion sacrée sans l'association de deux composantes essentielles :

- l'inclinaison latérale
- et la rotation.

Il n'y a pas de torsion sphéno-basilaire, ni de rotation-flexion latérale sphéno-basilaire sans que deux composantes soient réunies :

- l'inclinaison latérale
- la rotation.

Toute la mécanique crânio-sacrée et vertébrale se décompose, quel que soit l'ordre, en inclinaison latérale et rotation dans un schéma de flexion ou d'extension, aboutissant ainsi à l'harmonie entre le mouvement volontaire et le mouvement involontaire et à l'utilisation des lois de FRYETTE.

Dans les courbures latérales vertébrales, les influences musculaires, quand elles existent, semblent ne représenter que des facteurs.

La scoliose congénitale s'inscrit dans le cadre du potentiel vital originel qui, comme chacun le sait, détermine le devenir structural et psychique de l'individu. Le scoliotique ne doit pas être comparé à un individu de son espèce ne présentant pas de scoliose. Il ne doit pas faire l'objet d'une « étiquette pathologique ». Il est tout simplement normal par rapport à son potentiel vital originel ; sa scoliose représente sa vie et non pas sa maladie.

Une scoliose peut trouver par ailleurs une étiologie neuropathique, métabolique ou en relation avec la pathologie osseuse.

Les autres scolioses, d'étiologies traditionnellement inconnues, intéressent particulièrement l'ostéopathe.

F — SCOLIOSES MÉCANIQUES COMBINÉES, LOIS DE FRYETTE ET MEMBRANES DE TENSIONS RECIPROQUES

Choisissons, par exemple, une scoliose combinée, lombaire gauche, dorsale droite et cervicale gauche, bien compensée, présentant un équilibre instable satisfaisant et dépourvue de restrictions de mobilité articulaire vertébrale.

Le sacrum est en torsion droite-droite sur l'axe oblique droit :

Sa base sacrée, du côté gauche, se trouve antéro-inférieure et l'angle sacré inféro-externe droit apparaît plus postérieur que son homologue opposé.

Dans ce mouvement de torsion sacrée droite-droite, du type E.R.S., le sacrum tourne de gauche à droite, s'incline latéralement à gauche, en extension respiratoire du côté gauche.

Le sacrum et le complexe occipito-atloïdien réalisent un couple de rotation :

- Le sacrum tourne de gauche à droite ;
- Pendant que l'occipital et l'atlas effectuent une rotation de droite à gauche.

Ce couple de rotation permet de comprendre le relâchement des attaches de la dure-mère, crânienne à droite et sacrée à gauche, autorisant ainsi :

- Le sacrum à s'incliner à gauche ;

SCOLIOSE MÉCANIQUE COMBINEE, LOIS DE FRYETTE ET MEMBRANES DE TENSIONS RÉCIPROQUES

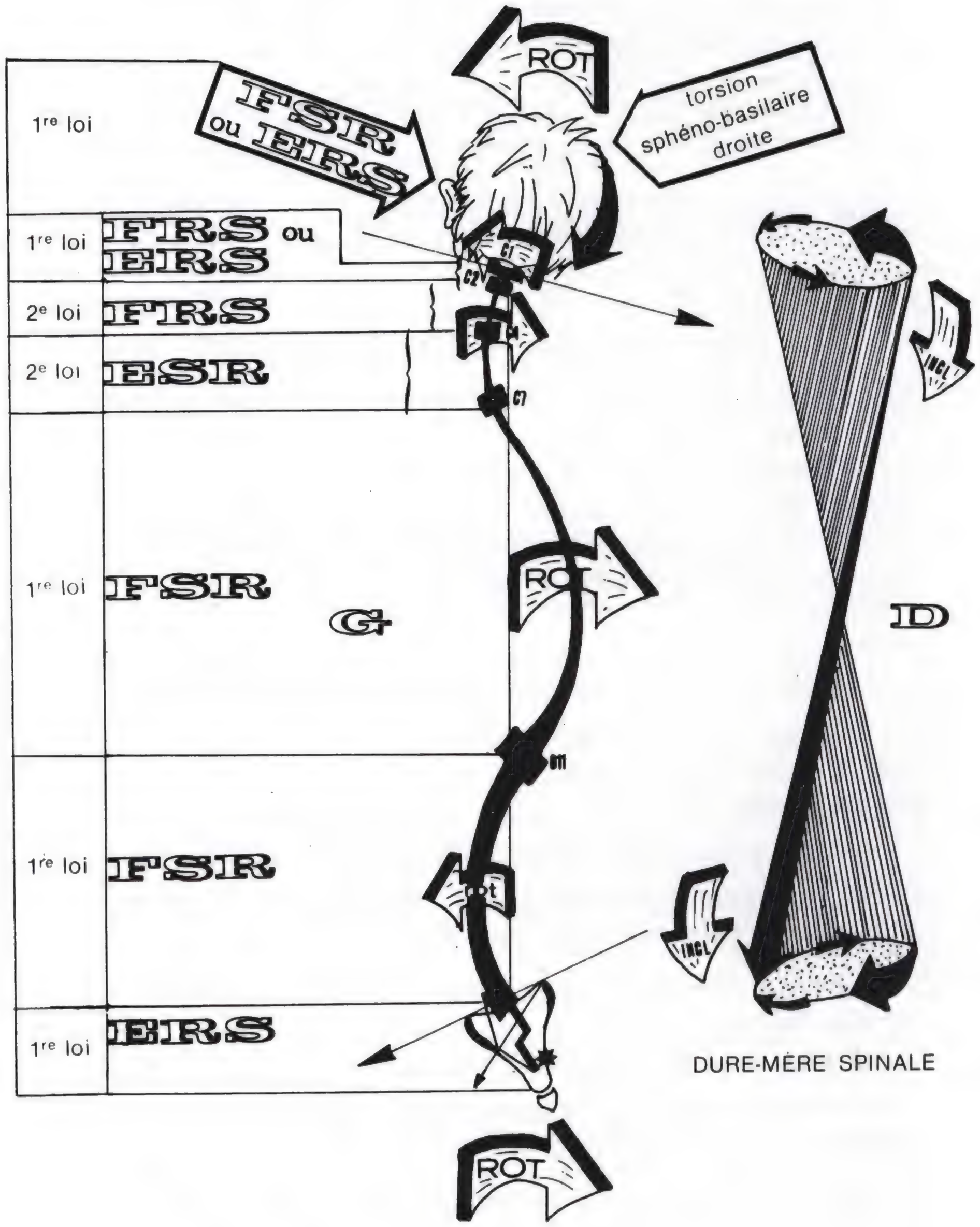

• Et le complexe occipito-atloïdien à s'incliner latéralement à droite.

La colonne lombaire est convexe à gauche :

Les vertèbres lombaires, y compris D 12, ont fait un mouvement du type F.S.R., avec une rotation des corps vertébraux dans la convexité de droite à gauche, conformément à la 1ere loi de FRYETTE.

L'inclinaison latérale droite précède la rotation de droite à gauche.

L'inclinaison latérale droite est opposée à la rotation de droite à gauche.

La colonne thoracique est convexe à droite :

Les vertèbres thoraciques de D 11 à D 1 ont réalisé un mouvement du type F.S.R., avec une rotation des corps vertébraux dans la convexité de gauche à droite, conformément à la première loi de FRYETTE.

L'inclinaison latérale est majeure au niveau thoracique et la rotation est mineure.

L'inclinaison latérale gauche précède la rotation de gauche à droite.

L'inclinaison latérale gauche et la rotation de gauche à droite sont opposées.

La colonne cervicale est convexe à gauche :

De C 7 à C 4 : les vertèbres cervicales ont effectué un mouvement du type E.S.R., avec une rotation des corps vertébraux dans la concavité de gauche à droite, conformément à la deuxième loi de FRYETTE.

L'inclinaison latérale est majeure et la rotation est mineure par suite de l'obliquité des facettes articulaires qui augmente de haut en bas, de C 2 à C 7.

L'inclinaison latérale droite précède la rotation de gauche à droite.

L'inclinaison latérale droite et la rotation de gauche à droite se situent du même côté.

De C 2 à C 4 : les vertèbres cervicales de C 2 à C 4 ont réalisé un mouvement du type F.R.S., avec une rotation des corps

vertébraux dans la concavité de gauche à droite, conformément à la deuxième loi de FRYETTE.

La rotation est majeure et l'inclinaison latérale est mineure par suite de l'obliquité des facettes articulaires qui diminue de bas en haut, de C 7 à C 2.

La rotation de gauche à droite précède l'inclinaison latérale droite.

La rotation de gauche à droite et l'inclinaison latérale droite se situent du même côté.

L'atlas : indépendamment de la flexion (F.R.S.) ou de l'extension (E.R.S.), qui demeurent limitées par les contacts osseux et le ligament transverse atloïdo-odontoïdien, l'atlas effectue une rotation dans la convexité de droite à gauche, conformément à la première loi de FRYETTE, accompagnée d'une légère inclinaison latérale et d'une translation latérale plus ou moins importante dans la concavité de la courbure, à droite.

La rotation est majeure et l'inclinaison latérale est insignifiante

La rotation de droite à gauche et l'inclinaison latérale droite sont opposées.

L'inclinaison latérale et la translation latérale s'organisent du même côté, à droite.

L'occipital : indépendamment de la flexion (F.S.R.) ou de l'extension (E.R.S.), qui, à la différence de l'atlas, présentent un intérêt en physio-pathologie articulaire, l'occipital réalise un mouvement de rotation dans la convexité de droite à gauche, conformément à la première loi de FRYETTE.

L'inclinaison latérale droite et la rotation de droite à gauche se situent du côté opposé.

S'il s'agit d'un mouvement du type F.S.R. à droite : en flexion occipitale droite, l'inclinaison latérale droite précède la rotation de droite à gauche.

S'il s'agit d'un mouvement du type E.R.S. à gauche : en extension occipitale gauche, la rotation de droite à gauche précède l'inclinaison latérale droite.

La symphyse sphéno-basilaire : est en relation étroite avec le sacrum par l'intermédiaire du lien inélastique que représente la dure-mère encore appelée : « core-link » inélastique. Ce caractère

inélastique permet de comprendre que tout mouvement d'une des deux extrémités se répercutera inéluctablement sur l'autre extrémité.

La symphyse sphéno-basilaire peut adopter une position de torsion droite. Dans cette torsion sphéno-basilaire droite, l'occipital est incliné à droite et en légère rotation antérieure. La grande aile du sphénoïde est élevée du côté droit.

Les membranes de tensions réciproques (faux du cerveau, tente du cervelet), dédoublements de la dure-mère spinale, ne s'insèrent pas sur le sphénoïde ce qui lui confère une grande liberté de mouvement et permet à la grande aile du sphénoïde du côté droit de rendre le couple de rotation avec l'occipital plus évident.

Lorsque l'occipital descend sur le côté de la grande aile haute, C 1 a tendance à se déplacer du côté de la grande aile basse.

Le plus souvent, la colonne cervicale de C 2 à C 7 et la colonne lombaire s'incurvent du côté de la grande aile haute, pendant que la colonne thoracique s'infléchit du côté de la grande aile basse.

La torsion et la rotation-flexion latérale de la symphyse sphéno-basilaire doivent être considérées comme faisant partie d'une physiologie accommodative.

Ces relations ne sont pas constantes et diffèrent selon qu'il s'agit :

- D'une scoliose d'origine crânienne (suite mécanique descendante) ;
- D'une scoliose d'origine pelvienne (suite mécanique montante) ;
- D'une torsion sphéno-basilaire ;
- D'une rotation-flexion latérale sphéno-basilaire ;
- D'une scoliose à courbures combinées ;
- Ou d'une scoliose à courbure thoracique unique.

Observations : On peut constater :

- Un premier couple de rotation entre la colonne lombaire et la colonne cervico-thoracique ;
- Un deuxième couple de rotation entre la colonne cervico-thoracique et le complexe « occiput-atlas » ;
- Un troisième couple de rotation entre l'occipital et le sacrum.

La dure-mère spinale ne s'insérant que sur l'occipital, l'atlas et S 1/S 2 (l'insertion axoïdienne étant insignifiante et inconstante),

la rotation du complexe occiput-atlas est inverse de celle du sacrum, que les courbures scoliotiques soient en « S » ou en « C », et l'inclinaison latérale apparaît inversée par suite de la torsion subie par la dure-mère. Cette apparence n'infirme pas pour autant la règle qui veut que, en l'absence de scoliose, le sacrum et l'occipital tournent en sens inverse et s'abaissent du même côté.

G — RAPPORTS RADIOLOGIQUES ENTRE LA STATIQUE PELVIENNE ET LES SCOLIOSES MÉCANIQUES

Selon le comportement du rachis et notamment de la colonne lombaire vis-à-vis de la statique pelvienne, l'ostéopathe peut en déduire un certain nombre d'informations utiles :

- Véritable inégalité de longueur des membres inférieurs ;
- Fausse inégalité de longueur des membres inférieurs ;
- Nécessité ou non d'une rééquilibration orthopédique ;
- Egalité de longueur des membres inférieurs ;
- Position relative sacrée ;
- Torsion sacrée ;
- Origine crânienne de la scoliose ;
- Origine pelvienne de la scoliose.

PREMIER PROTOCOLE :

Radiographies de Monsieur « P », prises en position debout du bassin et de la colonne lombaires.

Radiographie du bassin en 36 × 43

- INÉGALITÉ DE LONGUEUR DES MEMBRES INFÉRIEURS : LA JAMBE GAUCHE EST COURTE ET LA JAMBE DROITE EST LONGUE
- BASCULE PELVIENNE GAUCHE

Radiographie de la colonne lombaire en 30 x 40

- BASCULE PELVIENNE GAUCHE
- SCOLIOSE LOMBAIRE CONVEXE A GAUCHE

Déductions ostéopathiques :

L'inflexion latérale lombaire a pour finalité de compenser le déséquilibre pelvien. Il s'agit d'une suite mécanique montante ; l'origine de la scoliose étant pelvienne.

• Les corps vertébraux lombaires ont effectué une rotation dans la convexité, du type F.S.R., conformément à la première loi de FRYETTE.

• Le sacrum est en « position relative » sur l'axe transverse inférieur de rotation des ailes iliaques et ne fait pas l'objet d'une lésion sacrée qui utiliserait pour cela les axes obliques ou l'axe transverse moyen.

• Ce type de bascule pelvienne surmontée d'une scoliose lombaire, concave du côté de la jambe longue, peut se rencontrer dans les lésions ostéopathiques suivantes :

— Ilium antérieur droit primaire, traumatique, avec un sacrum en « position relative » postéro-supérieure du côté droit.

— Ilium postérieur gauche, primaire traumatique ou secondaire à une suite mécanique montante provenant du pied, avec un sacrum en « position relative » antéro-inférieure du côté gauche.

— Torsion iliaque antérieure droite primaire et postérieure gauche secondaire, avec un sacrum en « position relative » antéro-inférieure gauche et postéro-supérieure droite.

• Avant de décider d'une éventuelle rééquilibration orthopédique, l'ostéopathe devra compléter ce dossier par :

— Une radiographie de face centrée sur la transbuccale, en 30 × 40, afin d'apprécier le comportement de la colonne cervicale et savoir si cette scoliose, ainsi organisée, s'avère bien compensée dans le cadre d'un équilibre instable satisfaisant.

— Une radiographie du bassin, de la colonne lombaire et une vue de face de la colonne cervicale centrée sur la transbuccale, avec une talonnette gauche, expérimentale et provisoire, pour juger de la nécessité ou non d'une telle rééquilibration.

DEUXIÈME PROTOCOLE

Ce deuxième protocole souligne la nécessité d'une radiographie spéciale de la colonne cervicale avant de décider d'une rééquilibration orthopédique.

Mademoiselle « O » ..., six ans.

Cette petite fille est amenée en consultation pour des céphalées temporales très aigües et fréquentes, localisées à la projection des grandes ailes du sphénoïde.

Elle se plaint également de douleurs occipitales et cervico-dorsales (D 4/D 6).

L'interrogatoire révèle que ces symptômes sont apparus il y a deux mois et demi, date à laquelle son médecin lui a instauré une talonnette de 15 millimètres à droite.

Effectivement, cette enfant présente une importante inégalité de longueur des membres inférieurs de l'ordre de 25 millimètres, avec une bascule pelvienne et une scoliose manifestes.

Afin d'améliorer sa statique, sa mère l'a montrée à différents spécialistes, agrégés de chirurgie orthopédique, dont les conclusions sont fidèlement rapportées ci-dessous :

Lettre de Monsieur le Professeur « X » ..., agrégé en chirurgie orthopédique.

« ...Effectivement, cette enfant de six ans, un peu hypotrophique, présente une inégalité des membres inférieurs de 25 millimètres ; je pense qu'il s'agit bien plus d'une hypertrophie du membre inférieur gauche que d'un raccourcissement du membre inférieur droit, comme en témoigne l'hypertrophie globale de la cuisse et du mollet et l'allongement important du pied gauche par rapport au pied droit.

On ne trouve pas d'anomalie des membres supérieurs, ni de taches angiomateuses sur la peau, mais je pense que l'on doit faire ce diagnostic. Cela retentit sur l'indication car, effectivement, il a été proposé par nos collègues grenoblois une opération précoce d'allongement de la jambe droite. En dehors des aléas d'une telle intervention, je ne la crois pas très logique et préfère actuellement me contenter de compenser le raccourcissement d'une façon très rigoureuse, pour éviter le retentissement sur le rachis, et de surveiller cette enfant par des radiographies métriques d'année en année : si l'inégalité devenait évolutive, il sera plus logique et simple, entre dix et douze ans, de lui faire un freinage de croissance du côté trop long par mise en place d'agrafes sur le cartilage de conjugaison ».

Pour ce cas, nous étudierons successivement :

1) Une radiographie du bassin, prise en position debout, en 36 × 43, **sans rééquilibration orthopédique** ;

2) Une radiographie de la colonne lombaire, prise en position debout, en 30 × 40, **sans rééquilibration orthopédique** ;

3) Une radiographie de face de la colonne cervicale, en 30 × 40, centrée sur la transbuccale, **sans rééquilibration orthopédique** ;

4) Une radiographie du bassin, prise en position debout, en 36 × 43, **avec une rééquilibration orthopédique de 15 millimètres à droite** ;

5) Une radiographie de la colonne lombaire, prise en position debout, en 30 × 40, **avec une rééquilibration orthopédique de 15 millimètres à droite** ;

6) Une radiographie de face de la colonne cervicale, en 30 × 40, centrée sur la transbuccale, **avec une rééquilibration orthopédique de 15 millimètres à droite**.

Radiographie du bassin, prise en position debout en 36 × 43,
sans rééquilibration orthopédique

- IMPORTANTE INÉGALITÉ DES MEMBRES INFÉRIEURS (25 mm)
- BASCULE PELVIENNE MANIFESTE

Radiographie de la colonne lombaire, prise en position debout en 30 × 40, **sans rééquilibration orthopédique.**

- IMPORTANTE INÉGALITÉ DE LONGUEUR DES MEMBRES INFÉRIEURS
- BASCULE PELVIENNE MANIFESTE
- LATÉROFLEXION VERTÉBRALE LOMBAIRE CONCAVE A GAUCHE

Radiographie de face de la colonne cervicale, en 30 × 40, centrée sur la transbuccale,
sans rééquilibration orthopédique

- LATÉROFLEXION VERTÉBRALE CERVICALE HARMONIEUSE, LÉGÈREMENT CONCAVE A DROITE
- LA POSITION DU CRANE EST BIEN CENTRÉE SUR L'INFLEXION VERTÉBRALE

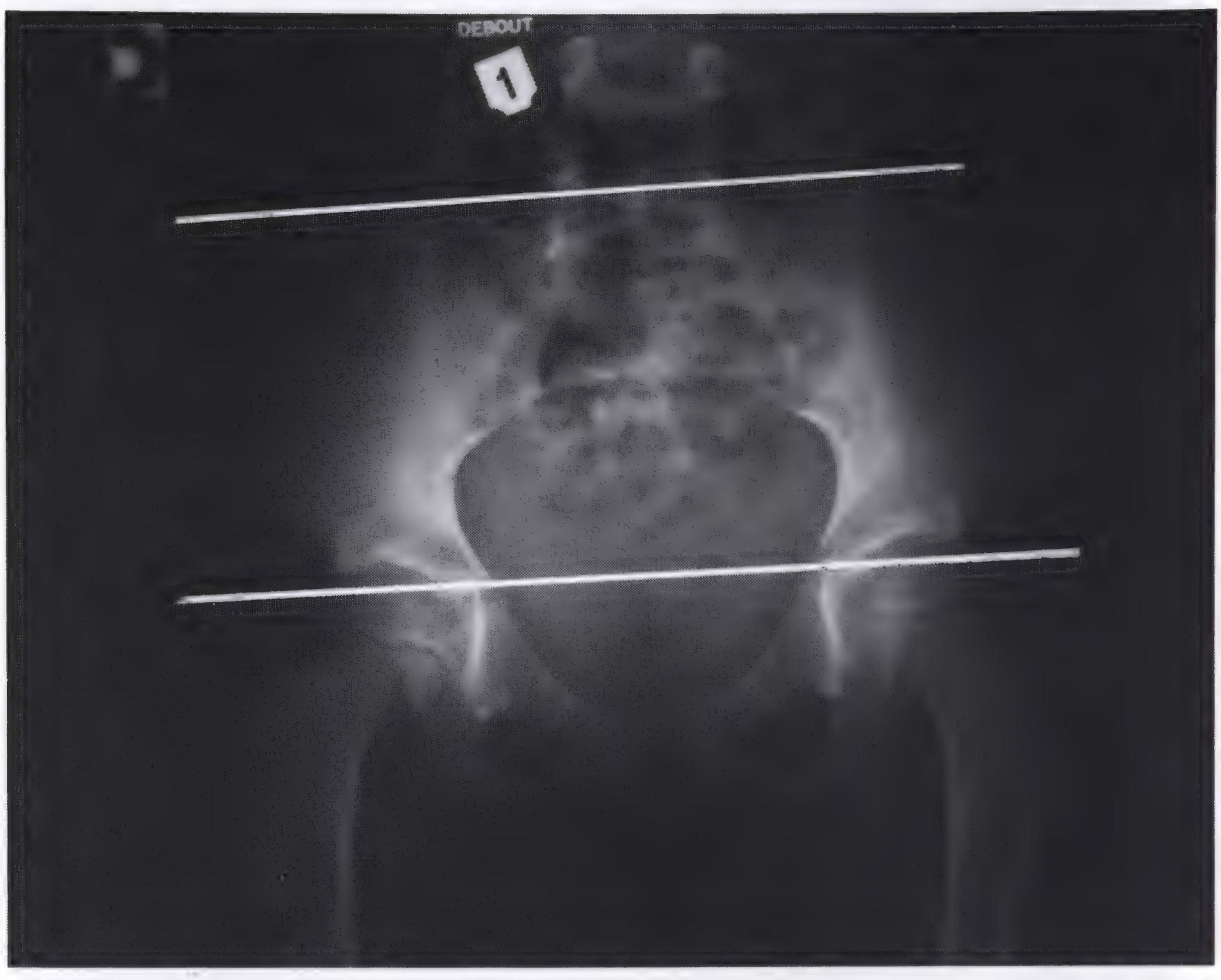

Radiographie du bassin, prise en position debout en 36 × 43,
avec rééquilibration orthopédique de 15 mm à droite

- DIMINUTION DE L'INÉGALITÉ DE LONGUEUR DES MEMBRES INFÉRIEURS
- AMÉLIORATION DE LA BASCULE PELVIENNE

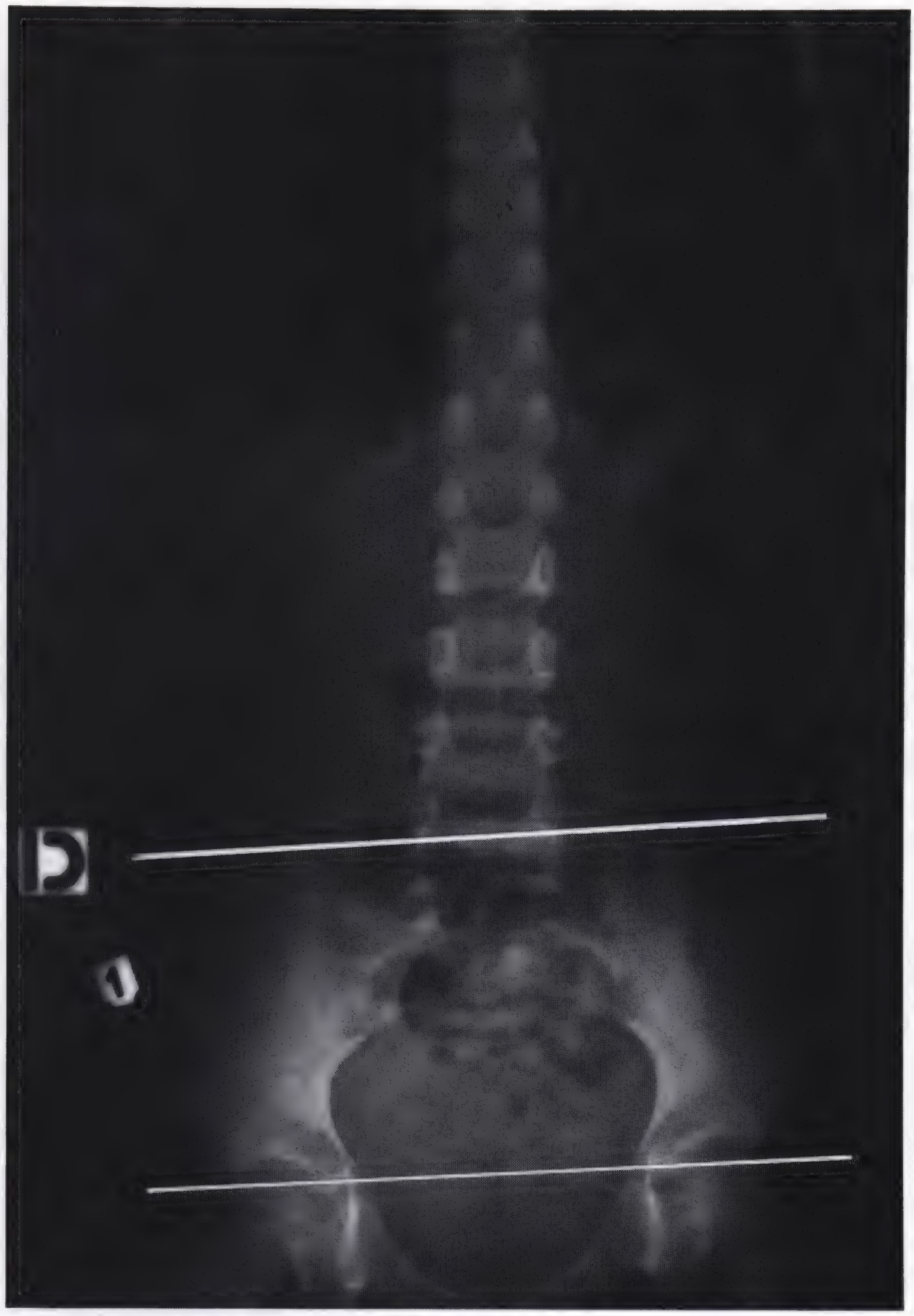

Radiographie de la colonne lombaire prise en position debout, en 30 × 40,
avec une rééquilibration orthopédique de 15 mm à droite

- DIMINUTION DE L'INÉGALITÉ DE LONGUEUR DES MEMBRES INFÉRIEURS
- AMÉLIORATION DE LA BASCULE PELVIENNE
- CORRECTION DE LA SCOLIOSE LOMBAIRE

Radiographie de face de la colonne cervicale, en 30 × 40, centrée sur la transbuccale **avec une rééquilibration orthopédique de 15 mm à droite.**

- MAJORATION DE LA LATÉROFLEXION VERTÉBRALE CERVICALE CONCAVE A DROITE
- LA POSITION DU CRANE EST DÉCENTRÉE DE L'INFLEXION VERTÉBRALE
- UNE TORSION CRANIENNE S'EST PRODUITE

Observations :

A la lecture des clichés de la colonne lombaire et du bassin, avec et sans rééquilibration droite de 15 millimètres, la rééquilibration de la jambe courte droite entraîne :

- Une diminution de l'inégalité de longueur des membres inférieurs ;
- Une amélioration de la bascule pelvienne ;
- Une correction de la scoliose lombaire.

Si l'étude radiologique n'avait pas été poursuivie jusqu'au rachis cervical, avec et sans rééquilibration orthopédique, on aurait été tenté, compte-tenu des améliorations apportées au niveau pelvien et lombaire, de confirmer la nécessité du port d'une talonnette droite de 15 millimètres, instaurée antérieurement par son médecin.

Au vu des clichés de face de la colonne cervicale, centrée sur la transbuccale, en 30 × 40, avec et sans rééquilibration droite de 15 millimètres, la rééquilibration de la jambe courte droite engendre :

- D'importantes perturbations mécaniques cervico-occipitales ;
- Une lésion ostéopathique de la symphyse sphéno-basilaire, rompant l'intégralité de la ligne centrale de gravité du corps.
- Une rupture de la ligne antérieure du corps (symphyse mentonnière - symphyse pubienne).
- La perturbation de la ligne centrale de gravité du corps et de la ligne antérieure entraînent, par voie de conséquence, celle des lignes antéro-postérieure et postéro-antérieures, à même d'actualiser une symptômatologie dans la zone D 4/D 6.
- Une suppression des compensations dans la région cervico-occipitale.

Conclusions

Il ne faut pas vouloir harmoniser à tout prix une véritable inégalité de longueur des membres inférieurs par des moyens chirurgicaux ou orthopédiques et, à plus forte raison, chez l'enfant.

Il est essentiel de tenir compte des compensations et de la notion d'équilibre instable. Il est de loin préférable de supporter une scoliose compensée plutôt qu'une colonne sans scoliose, entraînant une suite ostéopathique crânio-sacrée avec toutes les conséquences que cela suppose sur la santé de l'enfant.

Je n'ai jamais trouvé, ni dans la littérature médicale classique, ni dans la littérature ostéopathique, l'indication d'un cliché de la colonne cervicale de face, centré sur la transbuccale, avec et sans rééquilibration orthopédique, avant de décider de la nécessité d'une rééquilibration. Je suis véritablement heureux d'avoir personnellement apporté cette idée qui, reconnaissons-le, aurait pu être logiquement déduite par tout ostéopathe conscient de l'interdépendance crânio-sacrée et de l'existence des lignes mathématiques du corps humain.

Après suppression de la talonnette inadéquate, restauration des lignes mathématiques du corps humain, normalisation du jeu articulaire, harmonisation des trois diaphragmes et libération de la symphyse sphéno-basilaire, cette petite fille, en l'espace de trois séances, ne présente plus de douleurs ni de céphalées. Cependant, il a fallu convaincre sa maman de la nécessité d'accepter la présence de cette scoliose et de ne plus vouloir à tout prix la supprimer.

TROISIÈME PROTOCOLE

Radiographies de Madame « G » ..., prises en position debout, du bassin, de la colonne lombaire et de la colonne cervicale.

Radiographie du bassin en 36 × 43

- INÉGALITÉ DE LONGUEUR DES MEMBRES INFÉRIEURS : LA JAMBE DROITE EST COURTE ET LA JAMBE GAUCHE EST LONGUE
- BASCULE PELVIENNE DROITE

Radiographie de la colonne lombaire en 30 × 40

- BASCULE PELVIENNE DROITE
- SCOLIOSE COMBINÉE, LOMBAIRE GAUCHE ET DORSALE DROITE

Radiographie de face de la colonne cervicale,
centrée sur la transbuccale en 30 × 40

- PAS DE SCOLIOSE CERVICALE
- BONNE ÉQUILIBRATION, MIS A PART UN DÉSÉQUILIBRE TEMPORO-MANDIBULAIRE.

Radiographie du bassin en 36 × 43 avec une talonnette droite de 8 mm.

• LA BASCULE PELVIENNE DROITE EST AMÉLIORÉE

Radiographie de la colonne lombaire en 30 × 40 avec une talonnette droite de 8 mm

- LA COURBURE SCOLIOTIQUE A DIMINUÉ

Radiographie de face de la colonne cervicale,
centrée sur la transbuccale en 30 × 40, avec une talonnette droite de 8 mm

• COMME LE MONTRENT L'ASYMÉTRIE DES DISTANCES SÉPARANT LE BORD EXTERNE DES ORBITES AU POURTOUR CRANIEN, LA POSITION DE L'ATLAS, LA COMPRESSION DES FACETTES ARTICULAIRES ATLOIDO-AXOIDIENNES, LA MAJORATION DU DESEQUILIBRE TEMPORO-MANDIBULAIRE, ON PEUT CONSTATER OBJECTIVEMENT QUE L'INSTAURATION DE LA TALONNETTE A ENTRAINÉ DES LÉSIONS OSTÉOPATHIQUES, A LA FOIS, OCCIPITO-ATLOIDIENNE ET SPHÉNO-BASILAIRE

Déduction ostéopathiques :

• Il ne faut pas instituer de rééquilibration orthopédique même si la talonnette améliore nettement la bascule pelvienne et la scoliose dorso-lombaire car cette scoliose s'avère bien compensée et fait l'objet d'un équilibre instable satisfaisant.

• Si, comme beaucoup de praticiens, nous avions limité notre investigation radiologique au bassin et à la colonne lombaire, nous aurions alors très probablement conseillé le port d'une talonnette droite, nous ne nous serions pas aperçu de l'existence de cet équilibre instable et nous aurions engendré des conséquences mécaniques néfastes au niveau occipito-atloïdien et sphéno-basilaire.

QUATRIÈME PROTOCOLE

Radiographies de Monsieur « P »... prises en position debout, du bassin et de la colonne lombaire.

Radiographie du bassin en 36 x 43

- VERITABLE INÉGALITÉ DE LONGUEUR DES MEMBRES INFÉRIEURS : LA JAMBE GAUCHE EST COURTE ET LA JAMBE DROITE EST LONGUE.
- BASCULE PELVIENNE GAUCHE.

Radiographie de la colonne lombaire en 30 x 40

- BASCULE PELVIENNE GAUCHE
- SCOLIOSE LOMBAIRE CONVEXE A DROITE
- TORSION SACRÉE GAUCHE-GAUCHE

Déductions ostéopathiques :

• La première compensation d'une véritable inégalité de longueur des membres inférieurs est représentée par une torsion sacrée sur axe oblique.

• Dans ce protocole, la jambe droite est longue, la jambe gauche est courte, le sacrum tente de compenser la véritable jambe longue droite et effectue une torsion gauche-gauche sur l'axe oblique gauche : sa base est antéro-inférieure à droite et l'angle sacré inféro-externe gauche apparait plus postérieur que son homologue opposé.

• Cette torsion sacrée ne suffit pas dans ce cas à éviter à la colonne lombaire, une latéroflexion.

• Les corps vertébraux lombaires tournent dans la convexité, du type F.S.R., conformément à la 1ere loi de FRYETTE et on aboutit à une scoliose lombaire concave du côté de la véritable jambe courte gauche.

• Il ne s'agit plus d'une « position relative sacrée ».

• L'origine de la scoliose lombaire est pelvienne, dans le cadre d'une suite mécanique montante.

CINQUIÈME PROTOCOLE :

Radiographies de Monsieur « R. »..., prises en position debout, du bassin et de la colonne lombaire.

Radiographie du bassin en 36 x 43

- ABSENCE D'INÉGALITÉ DE LONGUEUR DES MEMBRES INFÉRIEURS.
- ABSENCE DE BASCULE PELVIENNE.

Radiographie de la colonne lombaire en 30 x 40

- ABSENCE DE BASCULE PELVIENNE
- SCOLIOSE LOMBAIRE CONVEXE A GAUCHE.

Déductions ostéopathiques :

• Les corps vertébraux lombaires ont effectué une rotation dans la convexité du type F.S.R., conformément à la 1ere loi de FRYETTE.

• La scoliose lombaire est d'origine crânienne car il n'y a pas de bascule pelvienne, ni d'inégalité de longueur des membres inférieurs. Il s'agit d'une suite mécanique descendante.

• Le schéma crânien de scoliose peut être représenté par une torsion ou une rotation-flexion latérale sphéno-basilaire.

SIXIÈME PROTOCOLE

Radiographies de Monsieur « X »..., prises en position debout, du bassin et de la colonne lombaire.

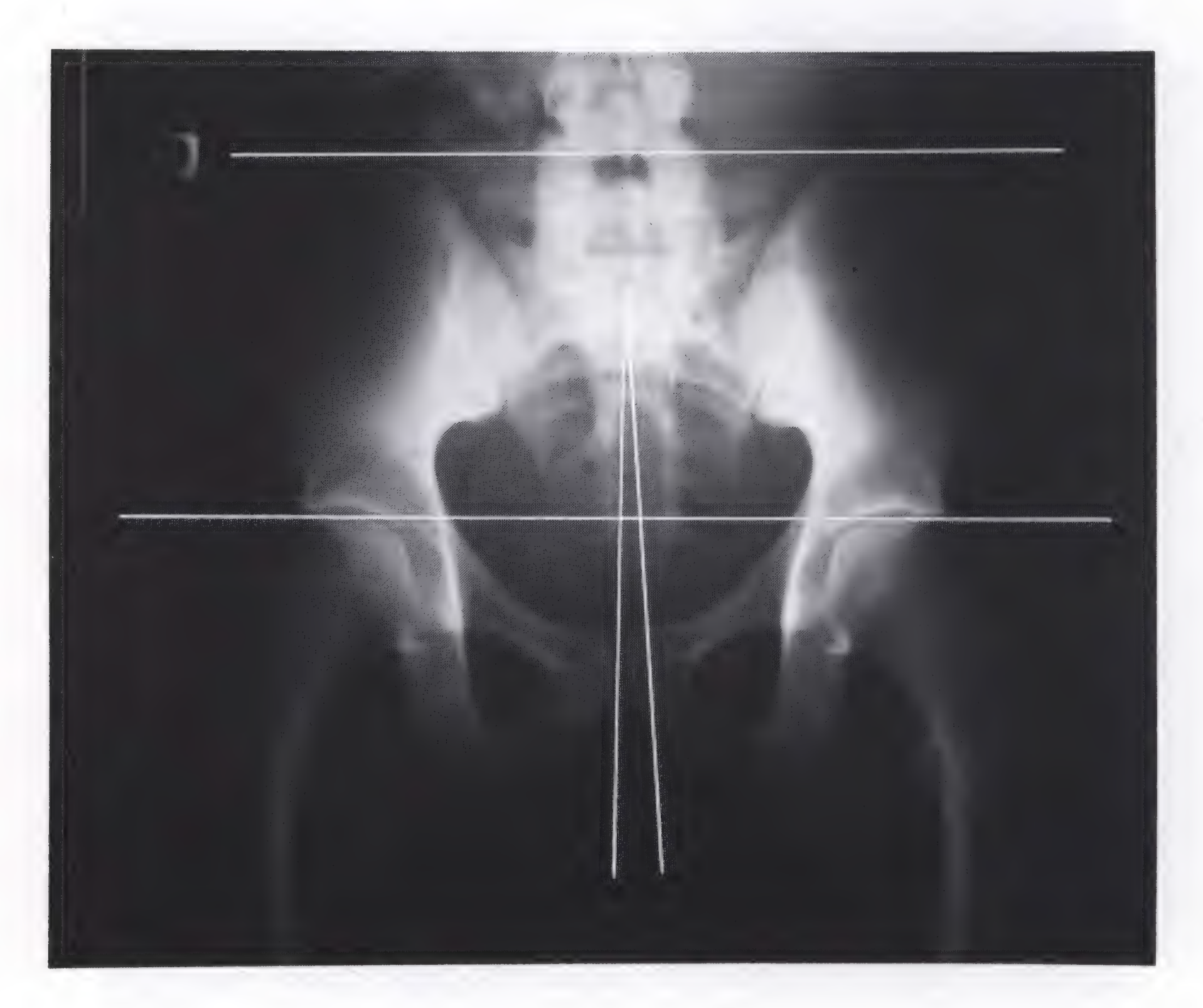

Radiographie du bassin en 36 x 43

- ABSENCE D'INÉGALITÉ DE LONGUEUR DES MEMBRES INFÉRIEURS.
- ABSENCE DE BASCULE PELVIENNE.
- TORSION SACRÉE GAUCHE-GAUCHE : l'apex sacré est décalé du côté gauche et les deux verticales, passant respectivement par la crête sacrée postérieure et le milieu de la symphyse pubienne, ne sont plus confondues et divergent.

Radiographie de la colonne lombaire en 30 x 40

- ABSENCE DE BASCULE PELVIENNE
- SCOLIOSE COMBINÉE, LOMBAIRE DROITE ET DORSALE GAUCHE.

Déductions ostéopathiques :

• Les corps vertébraux lombaires ont effectués une rotation dans la convexité, du type F.S.R., conformément à la 1ere loi de FRYETTE.

• La scoliose combinée, lombaire droite et dorsale gauche, est d'origine crânienne car il n'y a pas de bascule pelvienne ni d'inégalité de longueur des membres inférieurs. Il s'agit d'une suite mécanique descendante.

• Le schéma crânien de scoliose peut être représenté par une torsion ou une rotation-flexion latérale sphéno-basilaire.

• Par le jeu du lien membraneux inélastique, encore appelé « core-link », et représenté par la dure-mère spinale, cette lésion primaire crânienne entraine une lésion secondaire de torsion sacrée.

• Le sacrum, en général antérieur du côté de la convexité lombaire, se trouve en torsion gauche-gauche sur l'axe oblique gauche. Sa base, du côté droit, se trouve antéro-inférieure et son apex sacré apparait manifestement décalé du côté gauche. Les deux verticales, passant respectivement par la crête sacrée postérieure et le milieu de la symphyse pubienne, ne sont plus confondues et divergent. Cliniquement, l'angle sacré inféro-externe gauche est plus postérieur que son homologue opposé.

SEPTIÈME PROTOCOLE

• Radiographies de Madame « Z »..., prises en position debout, du bassin et de la colonne lombaire.

Radiographie du bassin en 36 x 43

- VERITABLE INEGALITÉ DE LONGUEUR DES MEMBRES INFERIEURS : LA JAMBE GAUCHE EST LONGUE ET LA JAMBE DROITE EST COURTE.
- BASCULE PELVIENNE DROITE IMPORTANTE
- TORSION SACREE DROITE-DROITE.

Radiographie de la colonne lombaire en 30 x 40

- BASCULE PELVIENNE DROITE IMPORTANTE.
- TORSION SACRÉE DROITE-DROITE.
- ABSENCE D'INFLEXION LATÉRALE LOMBAIRE.

Déduction ostéopathiques :

• La première compensation d'une véritable inégalité de longueur des membres inférieurs est représentée par une torsion sacrée sur axe oblique.

Dans ce protocole, le sacrum effectue une torsion sacrée droite-droite sur l'axe oblique droit : sa base est antéro-inférieure à gauche et son apex est légèrement décalé vers la droite.

• Cette torsion sacrée droite-droite tente de compenser la véritable jambe longue gauche et évite ainsi à la colonne lombaire, de s'infléchir latéralement.

• Par rapport au protocole n° 4, l'importance de cette torsion sacrée et l'éventuelle contre-torsion de L 2 ou de L 3, évitent à la colonne lombaire de s'infléchir latéralement du côté de la jambe courte.

• L'origine de ce schéma mécanique est pelvienne et il s'agit d'une suite mécanique montante.

RAPPORTS RADIOLOGIQUES ENTRE LA STATIQUE PELVIENNE ET LES SCOLIOSES MÉCANIQUES.

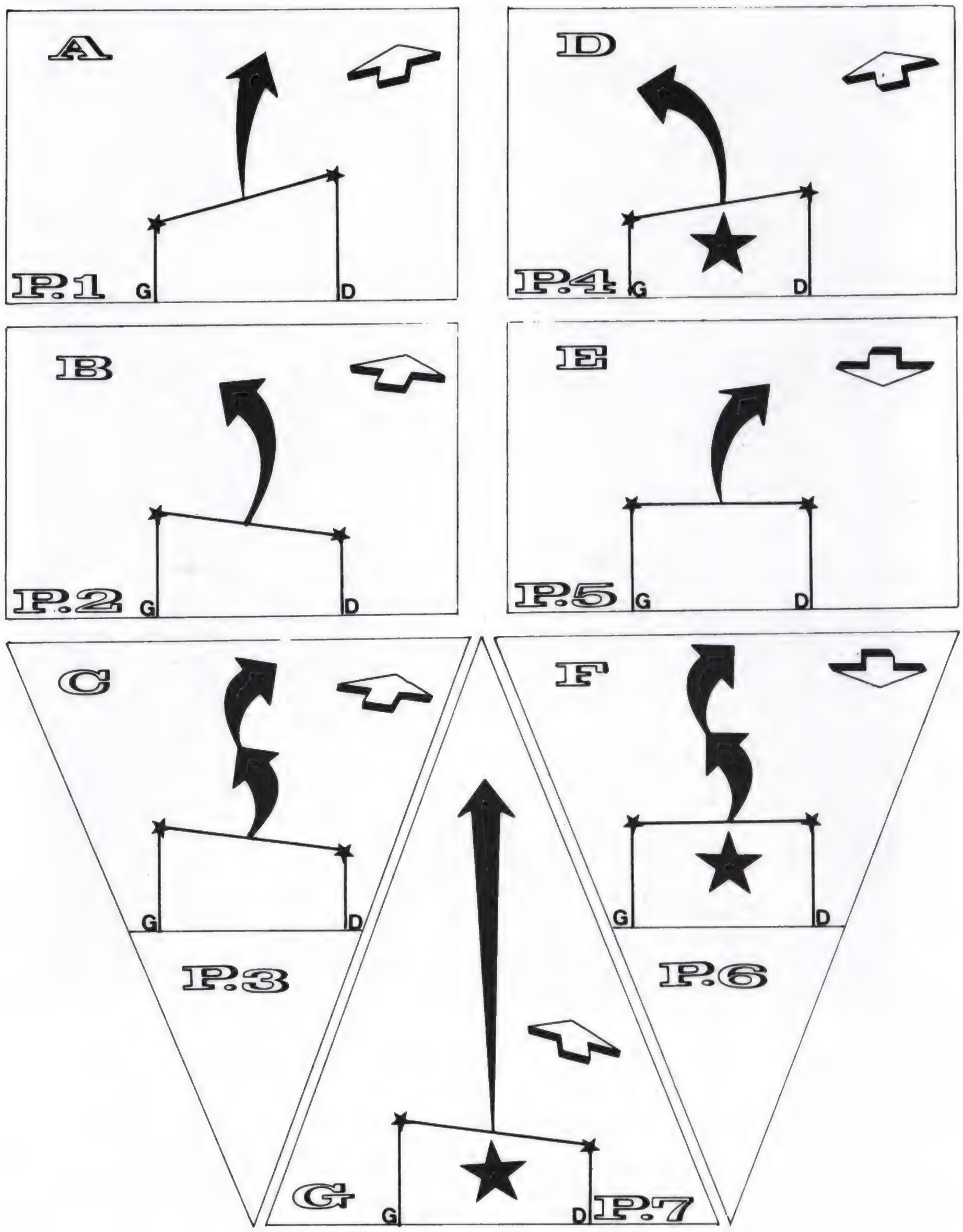

RAPPORTS RADIOLOGIQUES ENTRE LA STATIQUE PELVIENNE ET LES SCOLIOSES MÉCANIQUES.

P. 1

- Fausse inégalité de longueur des membres inférieurs : jambe courte gauche et jambe longue droite.
- Bascule pelvienne gauche.
- Position relative sacrée.
- Lésions iliaques.
- Scoliose lombaire concave à droite.
- Suite mécanique montante.
- Origine pelvienne.

P. 2

- Véritable inégalité de longueur des membres inférieurs : jambe courte droite et jambe longue gauche.
- Bascule pelvienne droite.
- Scoliose lombaire concave à gauche, compensée, ne nécessitant pas le port d'une talonnette.
- Suite mécanique montante.
- Origine pelvienne.

P. 3

- Véritable inégalité de longueur des membres inférieurs : jambe courte droite et jambe longue gauche.
- Bascule pelvienne droite.
- Scoliose combinée, lombaire droite et dorsale gauche, compensée, ne nécessitant pas le port d'une talonnette.
- Suite mécanique montante.
- Origine pelvienne.

P. 7

- Véritable inégalité de longueur des membres inférieurs : la jambe gauche est longue et la jambe droite est courte.
- Bascule pelvienne droite.
- Torsion sacrée droite-droite.
- Contre-torsion éventuelle de L 2 ou L 3.
- Absence de scoliose lombaire.
- Suite mécanique montante

P. 4

- Véritable inégalité de longueur des membres inférieurs : jambe courte gauche et jambe longue droite.
- Bascule pelvienne gauche.
- Torsion sacrée gauche-gauche
- Scoliose lombaire concave du côté de la jambe courte gauche.
- Suite mécanique montante.
- Origine pelvienne.

P. 5

- Absence d'inégalité de longueur des membres inférieurs.
- Absence de bascule pelvienne.
- Scoliose lombaire convexe à gauche.
- Suite mécanique descendante.
- Origine crânienne (torsion ou rotation-flexion latérale sphéno-basilaire.

P. 6

- Absence d'inégalité de longueur des membres inférieurs.
- Absence de bascule pelvienne.
- Scoliose combinée, lombaire droite et dorsale gauche.
- Suite mécanique descendante.
- Lésion primaire crânienne (torsion ou rotation-flexion latérale).
- Lésion secondaire : torsion sacrée gauche-gauche.

★ Torsion sacrée.

P. Protocole.

Suite mécanique montante.

Suite mécanique descendante.

★ Articulations coxo-fémorales.

CHAPITRE XXV

TECHNIQUES D'INHIBITION ET DE STIMULATION DES FONCTIONS VISCÉRALES, REFLEXES DE CHAPMAN ET « TRIGGER POINTS »

A — CONSIDÉRATIONS GÉNÉRALES

Le véritable ostéopathe ne peut limiter sa pratique quotidienne au domaine de la mécanique articulaire pure et simple.

Comme l'indique le Docteur W.J. DOWNING, les termes d'inhibition et de stimulation font trop souvent l'objet d'une regrettable confusion et ne sont pas utilisés à bon escient.

L'inhibition se définit comme une action nerveuse, hormonale ou neuro-hormonale, empêchant ou modérant le fonctionnement d'un organe et ayant pour résultante une diminution d'activité.

La stimulation se définit par l'action d'un stimulus qui provoque une excitation comme celle de l'œil par la lumière. La stimulation d'un tissu accélère sa fonction.

L'inhibition et la stimulation peuvent se produire d'une manière spontanée ou provoquée.

L'inhibition et la stimulation sont autonomes lorsqu'il s'agit d'une réponse spontanément dictée par l'homéostasie comme à la suite d'une normalisation articulaire.

Schématiquement, l'inhibition et la stimulation agissent par l'intermédiaire d'un arc réflexe composé :

- D'une branche afférente constituée de l'organe récepteur ;
- D'une branche efférente représentée par un neurone moteur ou secréteur ;
- D'un centre situé dans la matière grise du système nerveux central et composé du corps cellulaire du neurone efférent et de sa synapse avec le neurone afférent.

D'une manière générale, les branches afférente et efférente ne communiquent pas directement dans le centre ; une ou plusieurs cellules nerveuses appelées « intercalées » s'interposent.

L'inhibition et la stimulation peuvent faire l'objet d'un geste thérapeutique précis de l'ostéopathe.

A ce sujet, le Docteur Willis HAYCOCK (Y.B. 1954) préconise d'inhiber et de supprimer la fixation locale avant d'effectuer une stimulation vertébrale, afin de la rendre plus efficace.

Le problème est de savoir en fonction de quels critères l'ostéopathe devra stimuler ou inhiber. Le Docteur HULETT, il y a environ 78 ans, stipulait que la nécessité de stimuler supposait un état préalable d'inhibition et inversement. Si ces deux règles sont évidentes, il n'en demeure pas moins que l'ostéopathe ne devra pas se satisfaire de ces techniques symptomatiques mais s'efforcer de rechercher l'étiologie de cet hypo ou hyperfonctionnement.

Si l'inhibition d'un vomissement, d'une métrorragie ou d'une diarrhée est positive dans la mesure où elle diminue l'épuisement et l'inconfort du patient, le praticien ne doit pas perdre de vue pour autant que ces manifestations ont très certainement leur raison d'exister, que leur suppression risque de masquer l'étiologie et qu'il sera indispensable de pousser plus loin l'analyse fonctionnelle.

Autrement dit, les techniques de stimulation et d'inhibition sont très intéressantes à condition toutefois qu'elles restent au service d'un raisonnement cartésien de cause à effet et qu'elles s'intègrent dans le cadre d'un traitement général.

B — L'INHIBITION

L'inhibition peut s'effectuer par des moyens mécaniques ou thermiques. L'inhibition mécanique consiste en une pression profonde, lente, régulière, prolongée, dépourvue de vibrations et ne devant pas être pesante, sur les ganglions latéraux vertébraux situés entre les apophyses transverses. Cette pression augmente progressivement et diminue ensuite de la même manière afin de ne pas transformer l'inhibition en stimulation. La durée de l'inhibition est variable selon l'individu et le caractère chronique ou aigu de sa pathologie. Le dosage est fondamental (phénomène du rebond) et un traitement modéré donnera toujours de meilleurs résultats.

La lésion ostéopathique majore l'activité sympathique, aboutit à une hyperactivité sympathique, donne lieu à des réflexes somato-sympathiques pathologiques et engendre des répercussions circulatoires, métaboliques et viscérales. Tout au long de ces quinze dernières années de pratique ostéopathique, je me suis aperçu que l'inhibition du système sympathique s'avérait beaucoup plus utile que sa stimulation, compte tenu de la grande fréquence de l'hyperactivité sympathique dans la pathologie quotidienne.

Effectivement, l'inhibition diminue la décharge sympathique des structures concernées et permet de briser le cercle vicieux qui s'est installé. Lorsqu'un viscère et un soma sont associés dans un « cercle vicieux », le point de départ se situe plus souvent dans les tissus de l'appareil musculo-squelettique et il n'est pas sans importance, sur le plan thérapeutique, de savoir si l'origine est somatique ou viscérale (douleurs rapportées ou projetées). La finalité de la normalisation ostéopathique ne doit pas être symptômatique mais étiologique. Il ne s'agit pas uniquement de rompre le « cercle vicieux » qui s'est organisé mais de supprimer, dans la mesure du possible, la lésion primaire, somatique ou viscérale, afin d'éviter une éventuelle récidive. Si l'origine est somatique, une normalisation articulaire sera adéquate. Si l'origine est viscérale, l'inhibition du segment correspondant s'avérera souveraine.

L'inhibition sympathique entraîne des effets bénéfiques importants sur l'hypertension occasionnelle et des effets durables et réparateurs sur la santé cardio-vasculaire en général.

C — LA STIMULATION

Comme le souligne le Docteur DOWNING, lorsqu'on parle de stimulation, il faut se souvenir que la fréquence vibratoire de nos tissus est supérieure à celle produite par l'action thérapeutique.

La stimulation peut se faire par des moyens mécaniques : normalisations articulaires, pressions brusques suivies d'un relâchement rapide, percussions, pincements ..., ou par des moyens thermiques : applications chaudes, froides ...

La technique de stimulation peut consister à articuler bilatéralement une vertèbre sur sa voisine.

La normalisation ostéopathique constitue une sorte de stimulation dermato-myotomique qui modifie les voies de communications polysynaptiques, soit en activant les voies spécifiques afin de produire une inhibition post-excitatrice ou une accommodation, soit en élevant les seuils des voies concernées, en réponse aux stimuli nocifs. On peut donc supposer que la douleur viscérale et vraisemblablement ses manifestations somatiques correspondantes peuvent être diminuées ou supprimées par une démarche ostéopathique appropriée.

Selon l'amplitude et la rapidité du jeu costal, on peut assister à une activation des trajets spino-cervicaux ou à une inhibition des nerfs vaso-constricteurs, cardiaque inférieur et rénal, à même de modifier la circulation myocardique. Il semble qu'une élévation costale soit en mesure de réduire la pression sanguine, d'abord par l'excitation puis par l'inhibition (période post-excitatrice calme) du tonus vaso-moteur splanchnique et thoracique.

Le dosage reste fondamental (phénomène du rebond) et un traitement modéré donnera toujours de meilleurs résultats.

D — L'INHIBITION ET LA STIMULATION

L'existence du phénomène du rebond implique, comme nous l'avons déjà dit, un dosage minutieux dans la pratique des techniques de stimulation et d'inhibition. Afin de tenter d'éviter ce « phénomène du rebond », l'ostéopathe devra arrêter sa stimulation ou son inhibition dès que le résultat est obtenu sur la fonction intéressée. Une stimulation excessive peut se transformer en inhibition. La stimulation du nerf vague parasympathique peut entraîner, dans un premier temps, un ralentissement du rythme cardiaque et, dans un deuxième temps, une accélération du rythme cardiaque, au même titre qu'une stimulation de l'intestin peut donner ultérieurement le résultat inverse.

Lorsqu'une normalisation vertébrale s'impose dans le champ de distribution sympathique, chez un individu présentant déjà une hyperactivité sympathique, il est parfois utile d'effectuer une inhibition sympathique et de laisser éventuellement quelques heures s'écouler avant de restaurer le jeu articulaire, afin d'éviter des réactions néfastes et variées telles que : palpitations, étourdissements, céphalées, grande lassitude, inflammation...

La stimulation ou l'inhibition d'un dermatome entraîne une réponse réflexe dans le muscle relié segmentairement (myotome) et dans les viscères correspondants. Les viscères correspondants comprennent toutes les structures viscérales innervées par la racine ventrale, métamérique, des rameaux communicants blancs. Compte-tenu du fait que les rameaux communicants blancs véhiculent les fibres sympathiques pré-ganglionnaires aux ganglions de la chaîne paravertébrale et aux ganglions extérieurs s'articulant avec plusieurs fibres post-ganglionnaires et innervant les effecteurs viscéraux de la région, plusieurs viscères peuvent de ce fait

répondre à une stimulation ou à une inhibition localisée dans un seul dermatome ou myotome.

Tout ceci explique les difficultés pratiques de localiser avec précision les effets de la stimulation ou de l'inhibition.

Le fait que les dermatomes se chevauchent par rapport à leur origine nerveuse vertébrale explique que la section de la racine médullaire dorsale de D 8 par exemple, ne désensibilisera pas le dermatome ou le myotome correspondant à D 8 (muscle intercostal) mais que celle de D 6, D 7 et D 8 désensibilisera complètement le dermatome ou le myotome correspondant.

Si, à partir de la stimulation ou de l'inhibition d'un seul dermatome ou myotome, on peut obtenir une réponse dans le viscère correspondant. A l'inverse, la stimulation instrumentale d'un viscère donné entraînera une réponse dans un minimum de trois dermatomes contigus ou myotomes appelés « champ réceptif dermatomique viscéral ».

Ce « champ réceptif dermatomique viscéral » peut comprendre jusqu'à cinq dermatomes contigus ou myotomes et parfois s'étendre sur huit dermatomes contigus (T 6 - L 1) au lieu de cinq (T 8 - L 1), lorsqu'il s'agit de viscères abdominaux pairs comme les reins, innervés par le nerf splanchnique.

Le « champ réceptif dermatomique viscéral » peut être bilatéral ou unilatéral.

Un viscère pair (poumons, reins ...) répondra beaucoup mieux à une stimulation ou à une inhibition homolatérale du dermatome ou du myotome qu'à une stimulation ou à une inhibition controlatérale : la stimulation ou l'inhibition du « champ réceptif » du poumon à droite entraînera une réponse plus importante du poumon droit que du poumon gauche et inversement.

Un viscère impair (estomac, vésicule biliaire ...) répondra aussi bien à la stimulation ou à l'inhibition droite ou gauche du dermatome ou du myotome, dans la mesure où celle-ci s'effectue dans le « champ réceptif » du viscère en question : la stimulation ou l'inhibition du « champ réceptif » de l'estomac à droite entrainera une réponse aussi importante de l'estomac que sa stimulation ou son inhibition à gauche.

Selon l'étiologie et la technique utilisée, les effets de la stimulation et de l'inhibition pourront être temporaires ou durables.

DERMATOMES

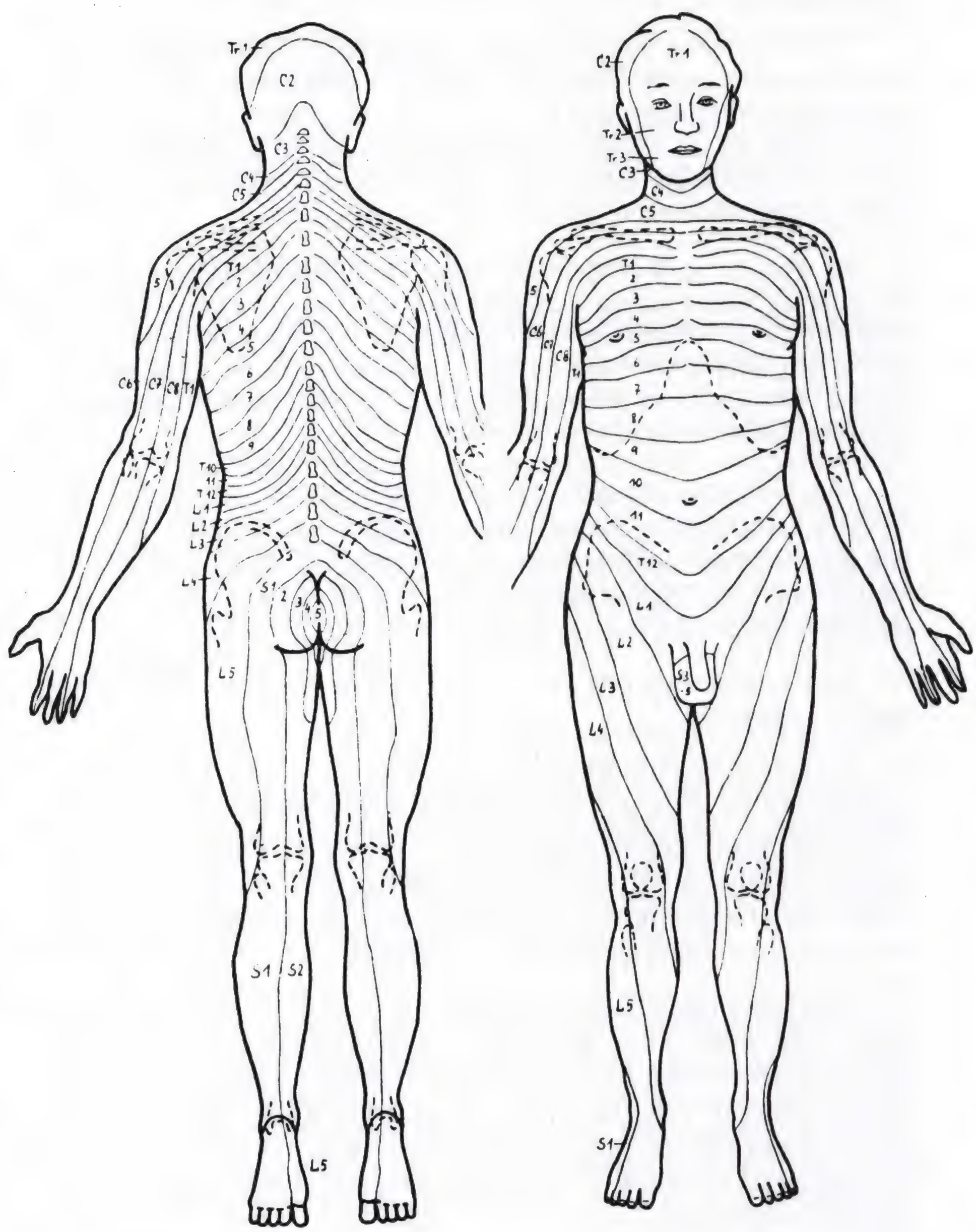

Topographie des « champs réceptifs dermatomiques » sous forme de fiche de traitement individuelle.

La lésion ostéopathique vertébrale, en dehors des cas traumatiques, représente bien souvent une « sonnette d'alarme ». Celle-ci normalisée, le patient est satisfait de ne plus souffrir. Cependant, dans la grande majorité des cas l'ostéopathe n'a supprimé qu'une lésion secondaire, expression locale d'un remaniement profond qu'il est indispensable d'analyser et de traiter. La lésion vertébrale arrive rarement seule et doit être le plus souvent interprétée comme une manifestation de mécontentement de l'organisme. L'ostéopathe devra élargir son interrogatoire et son investigation clinique pour recueillir l'ensemble des symptômes et des signes cliniques, situer le contexte pathologique de cette lésion articulaire, déterminer le déséquilibre du système nerveux autonome et choisir la technique de stimulation ou d'inhibition appropriée.

Ces techniques d'inhibition et de stimulation peuvent s'inscrire aussi bien dans le cadre du mouvement volontaire que du mouvement involontaire. Dans le contexte du mouvement involontaire, certaines techniques spéciales d'inhibition et de stimulation pourront être utilisées. Nous devinons d'ores et déjà que l'ostéopathe compétent ne pourra envisager le point d'équilibre ou de balance, l'état de tension idéale ou d'homéostase, sans tenir compte des intimes relations existant entre le système nerveux autonome, les glandes endocrines, le mouvement volontaire et le mouvement involontaire.

L'être humain, est-il besoin de le rappeler, est une unité fonctionnelle qui présente une interdépendance de ses systèmes.

Si toute lésion ostéopathique entraine un état d'hyperactivité sympathique, toute restriction de mobilité articulaire, vertébrale ou crânio-sacrée, qui dure dans le temps est à même d'engendrer des perturbations glandulaires.

E - RELATIONS ENTRE LE SYSTEME NERVEUX AUTONOME ET LES GLANDES ENDOCRINES.

Les glandes endocrines étant sous le contrôle direct des nerfs sympathiques et parasympathiques, tout déséquilibre du système nerveux autonome entraine des conséquences glandulaires.

Les glandes endocrines ne représentent en fait que des transformateurs ou transmutateurs chimiques entre le corps énergétique et le corps physique.

En règle générale, le système sympathique correspond à la fonction thyrotrophique et le système parasympathique à la fonction gonadotrophique.

Les glandes endocrines en relation avec le système parasympathique sont les suivantes :

- Hypophyse lobe postérieur,
- Parathyroïdes,
- Pancréas (ilots de LANGERHANS),
- Cortex surrénal,
- Sécrétions d'œstrogènes.

Les glandes endocrines en relation avec le système sympathique sont les suivantes :

- Hypophyse lobe antérieur,
- Thyroïde,
- Thymus,
- Secrétions d'endrogènes,
- Pinéale.

L'hyperactivité sympathique est en règle générale un facteur précancérigène ou cancérigène. Le phosphore est toujours élevé dans ces cas-là.

Les tumeurs bénignes sont plus volontiers en relation avec le système parasympathique et les tumeurs malignes avec le système sympathique.

Lorsque la fonction gonadotrophique prédomine, le calcium apparait toujours plus élevé.

Les relations entre le système nerveux autonome et les glandes endocrines démontrent l'importance du rapport phosphocalcique :

$$\frac{Ca}{P} = \frac{5}{2}$$

On pense classiquement que l'activité du thymus débute vers l'âge de quatre ans et se termine vers l'âge de seize ans. Les derniers travaux en la matière montrent que le thymus poursuit son activité bien au-delà : lorsque les glandes sexuelles se développent, on assiste à une libération d'A.C.T.H. qui provoque une inhibition thymique autonome à la puberté.

Le thymus intervient dans le métabolisme phospho-calcique et les glandes parathyroïdes libèrent le calcium.

Le système parasympathique influence le calcium et le système sympathique le phosphore.

L'hyperactivité sympathique modifie le rapport phospho-calcique et doit être inhibée.

Dans les états parasympathicotoniques et gonadotrophiques, le calcium est en excès.

Si l'acetylcholine stimule l'hypothalamus, la noradrénaline l'inhibe.

Le membre inférieur gauche et le membre supérieur gauche correspondent au système parasympathique.

Le membre inférieur droit et le membre supérieur droit correspondent au système sympathique.

Lorsque l'individu marche il alterne le membre supérieur d'un côté et le membre inférieur de l'autre, créant ainsi une balance lemniscate entre le système sympathique et le système parasympathique.

L'ostéopathe doit savoir que sa main gauche calme et que sa main droite excite.

Les couleurs jouent également un rôle certain sur les glandes endocrines. Comme l'indique GOETHE dans son « Traité sur les couleurs », les différents coloris vestimentaires d'un individu, surtout chez la femme, plus sensible que l'homme au mariage des couleurs, correspondent indubitablement à un état glandulaire. Lorsqu'on présente à un bébé un jouet de couleur noire, il le rejette très souvent alors qu'il s'amusera avec le même jouet de couleur rouge, bleue ou blanche. Ceci dénote un besoin de stimulation thyroïdienne.

A la ménopause, la fonction ovarienne n'équilibre pas toujours la fonction thyroïdienne et la femme devient alors plus sensible au déséquilibre du système nerveux autonome.

Lorsque l'individu présente un embonpoint particulièrement marqué de la moitié supérieure du corps et que sa moitié inférieure demeure normale, sa prédominance est en générale sympathique. Dans le cas inverse, la prédominance est plus volontiers parasympathique.

F — LE SYSTÈME SYMPATHIQUE ERGOTROPIQUE FONCTION THYROTROPHIQUE

Fonctions	Stimulation	Inhibition
Glande pinéale (épiphyse)	Action anti-gonadotrophique Secrétion de mélatonine Croissance Développement de l'activité sexuelle	ANNULATION DE L'EFFET DE LA STIMULATION OU INVERSION DE CET EFFET SUR LES FONCTIONS CONCERNÉES. LA FRÉQUENCE DE L'HYPERACTIVITÉ SYMPATHIQUE RENDUE L'INHIBITION PLUS UTILE QUE LA STIMULATION
Glandes sudoripares	Secrétion	
Muscle lisse	Contraction	
Vaisseaux périphériques	Vaso-constriction	
Oeil	Mydriase	
Vaisseaux intra-crâniens	Vaso-constriction	
Glande thyroïde	Hyperfonctionnement	
Vaisseaux sanguins du du membre supérieur	Vaso-dilatation	
Cœur	Accélération du rythme	
Vaisseaux coronaires	Vaso-dilatation	
Bronches	Relâchement	
Sphincters (pylore, cardia)	Contraction	
Sphincter iléo-cœcal	Contraction	
Vaisseaux sanguins abdominaux	Vaso-constriction	
Système biliaire	Conversion du glycogène en sucre	
Glandes surrénales	Sécrétion d'adrénaline	
Gros intestin	Relâchement	
Intestin grêle	Relâchement	
Sphincter anal	Contraction	
Vessie	Relâchement	
Sphincter vésical	Contraction	
Vaisseaux responsables de l'érection et de l'éjaculation	Vaso-constriction	
Utérus et vagin	Contraction	
Reins	Vaso motricité	

LE SYSTÈME SYMPATHIQUE ERGOTROPIQUE — FONCTION THYROTROPHIQUE

Fonctions	Stimulation	Inhibition
Rapport phospho-calcique	Augmentation du phosphore	
Tissu adipeux	Libération d'acides gras et de glycérol	Augmentation du contenu graisseux influençant le métabolisme des graisses
Moëlle osseuse	• Erythropoïese • Activité phagocytaire réticulo-endothéliale • Libération et distribution des leucocytes • Perméabilité endothéliale.	
Croissance	Arrêt de la croissance des os longs	Augmentation de la croissance des os longs
Tissus artériels	Altérations du type athéro-sclérotique ou artériosclérotique.	
Circulation collatérale	Ralentissement	Accélération
Système nerveux central	Facilitation de la transmission synaptique	
Organes sensoriels	Augmentation de l'excitabilité et diminution du seuil de la décharge.	
Muscle squelettique	• Augmentation de sa force de contraction • Diminution de sa fatigue • Facilitation de la transmission neuro-musculaire	

L'INHIBITION ANNULE L'EFFET DE LA STIMULATION OU INVERSE CET EFFET SUR LES FONCTIONS CONCERNÉES
LA FRÉQUENCE DE L'HYPERACTIVITÉ SYMPATHIQUE REND SON INHIBITION PLUS UTILE QUE SA STIMULATION

TOPOGRAPHIE DU SYSTÈME NERVEUX SYMPATHIQUE

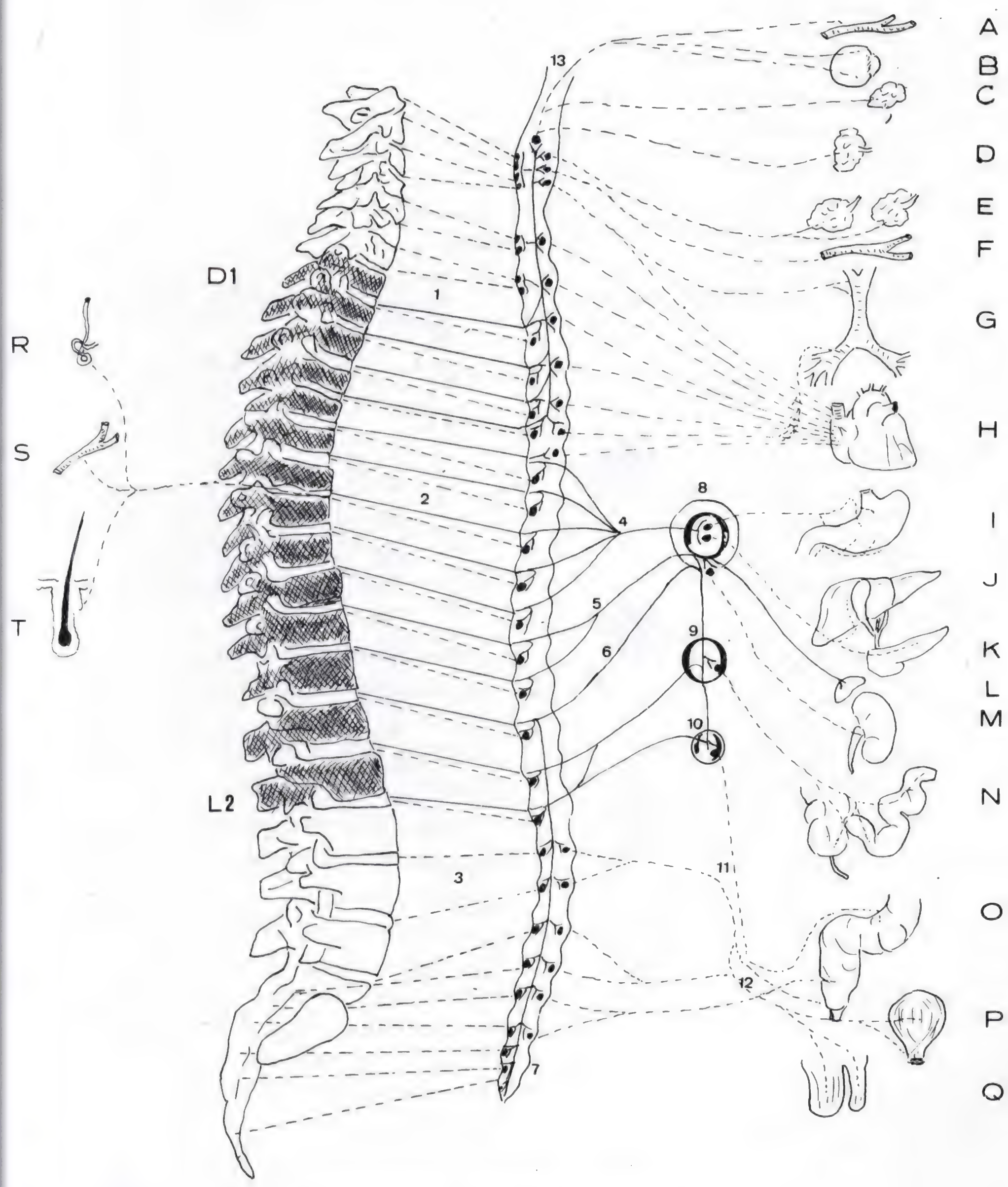

------- Fibres sympathiques post-ganglionnaires.
——— Fibres sympathiques pré-ganglionnaires.

P. SOUGY d'après R. COLLIN - 1947

TOPOGRAPHIE DU SYSTÈME NERVEUX SYMPATHIQUE

A — Vaisseaux intra-crâniens
B — Yeux
C — Glandes lacrymales
D — Glandes parotides
E — Glandes sous-maxillaires et sub-linguales
F — Vaisseaux crâniens périphériques
G — Larynx, Trachée, Bronches et poumons
H — Cœur
I — Estomac
J — Foie, vésicule biliaire et canaux biliaires
K — Pancréas
L — Glandes surrénales
M — Reins
N — Intestins
O — Sigmoïde
P — Vessie
Q — Organes génitaux externes
R — Glandes sudoripares
S — Vaisseaux périphériques
T — Follicules pileux

1 — Rameaux communicants gris
2 — Rameaux communicants blancs et gris
3 — Rameaux communicants gris
4 — Grand nerf splanchnique
5 — Nerf splanchnique inférieur
6 — Dernier nerf splanchnique
7 — Chaine sympathique
8 — Ganglion pré-vertébral cœliaque
9 — Ganglion pré-vertébral mésentérique supérieur
10 — Ganglion pré-vertébral mésentérique inférieur
11 — Plexus hypogastrique
12 — Plexus pelvien
13 — Ganglions paravertébraux

RELATIONS SYMPATHIQUES ENTRE LES ARTICULATIONS VERTÉBRALES ET LES VISCÈRES

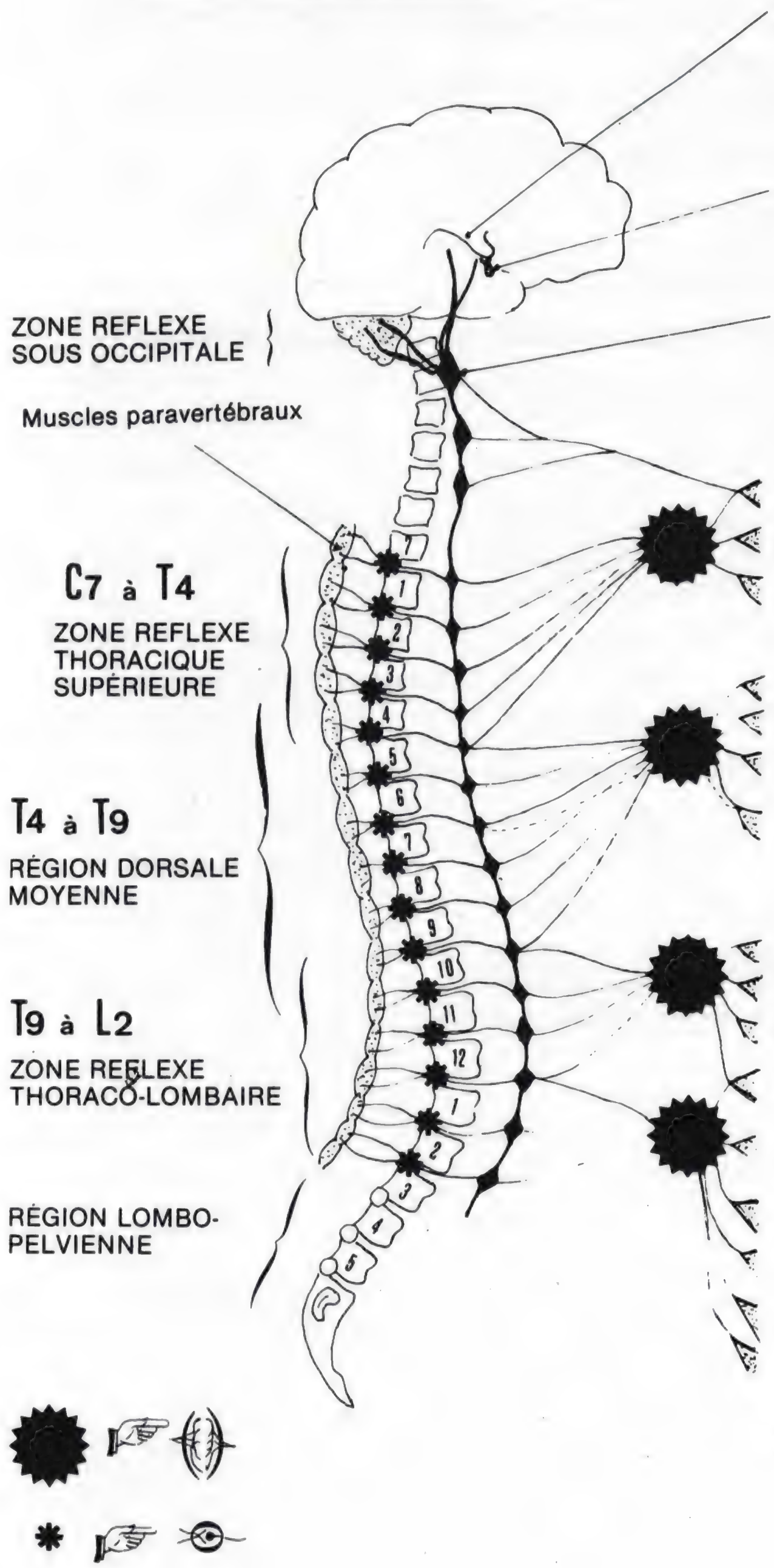

HYPOTHALAMUS

Contrôle de l'équilibre hydrique, de la température du corps, du sommeil, des fonctions sexuelles, des émotions, de la faim, du CHO, et du métabolisme des graisses.

HYPOPHYSE

Hormone cortico-trophique
ACTH

GANGLION SYMPATHIQUE CERVICAL SUPÉRIEUR

C7 à T4

- Accélération cardiaque
- Inhibition des bronchioles
- Vaso-motricité de la thyroïde

T4 à T9

- Inhibition gastrique
- Contraction du sphincter gastrique
- Vaso-constriction des viscères abdominaux
- Glandes surrénales et libération d'adrénaline

T9 à L2

- Inhibition du gros intestin et de l'intestin grêle
- Contraction du sphincter iléo-caecal.
- Vaso-constriction cortico-surrénale et libération de cortisone
- Vaso-constriction et vaso-dilatation des reins
- Vaso-constriction de l'utérus et du vagin
- Contraction du sphincter vésical
- Contraction du sphincter anal
- Contraction des vaisseaux responsables de l'érection et de l'éjaculation

Y.B. 1972
R. KELLER
Mc Cole

CORRESPONDANCES ENTRE LES VISCÈRES ET LES SEGMENTS VERTÈBRAUX

POUMONS	T 1 à T 7 et plus particulièrement **T 2 à T 5**
COEUR	C 3 à C 5, T 1 à T 8 du côté gauche, mais parfois bilatéralement
OESOPHAGE	**Surtout T 5**, mais aussi T 6, T 7 et T 8
THORAX	T 4 et T 5
ESTOMAC	T 7 à T 9 bilatéralement
INTESTINS	T 9 à T 12 bilatéralement ou du côté gauche seulement
FOIE	T 8 à T 10, **du côté droit**
VÉSICULE BILIAIRE	T 8, T 9, mais aussi de T 5 à T 7
REINS	T 10, mais aussi T 11, T 12 et L 1
URETÈRES	T 11, T 12 et L 1
TESTICULES	T 10
ÉPIDIDYME	T 11 et T 12
VESSIE	T 11, T 12, L 1 mais aussi S 3 et S 4
PROSTATE	T 10, T 11, mais aussi S 1, S 2, S 3 et S 5
OVAIRES	T 10
TROMPES DE FALLOPE	T 11 et T 12
COL UTERIN	T 11, T 12, S 1, S 2, S 3, S 4
CORPS UTERIN	T 10 à L 1
PANCREAS	T 2 à T 10
RATE	T 5

Year Book 1972 A.A.O
Mc Cole

G — LE SYSTÈME PARASYMPATHIQUE TROPHOTROPIQUE ET ENDOPHYLACTIQUE - FONCTION GONADOTROPHIQUE

Fonctions	Stimulation	Inhibition
Oeil	Myosis	ANNULATION DE L'EFFET DE LA STIMULATION OU INVERSION DE CET EFFET SUR LES FONCTIONS CONCERNEES
Muscle ciliaire	Accommodation à la vision de près	
Glandes lacrymales	Secrétion de larmes	
Glandes salivaires	Secrétion de salive	
Cœur	Ralentissement du rythme	
Vaisseaux coronaires	Vaso-constriction	
Bronches	Constriction	
Muqueuse gastrique	Sécrétion	
Système biliaire	Conversion du sucre en glycogène	
Estomac et intestin grêle	Contractions péristaltiques	
Sphincters (pylore - cardia)	Relâchement	
Sphincter anal	Relâchement	
Vessie	Contraction	
Sphincter vésical	Relâchement	
Organes génitaux externes	Vaso-dilatation	
Glande thyroïde	Hypofonctionnement	
Rapport phospho-calcique	Augmentation du calcium	
Ovaires	Absence de nerfs parasympathiques	

TOPOGRAPHIE DU SYSTÈME NERVEUX PARASYMPATHIQUE

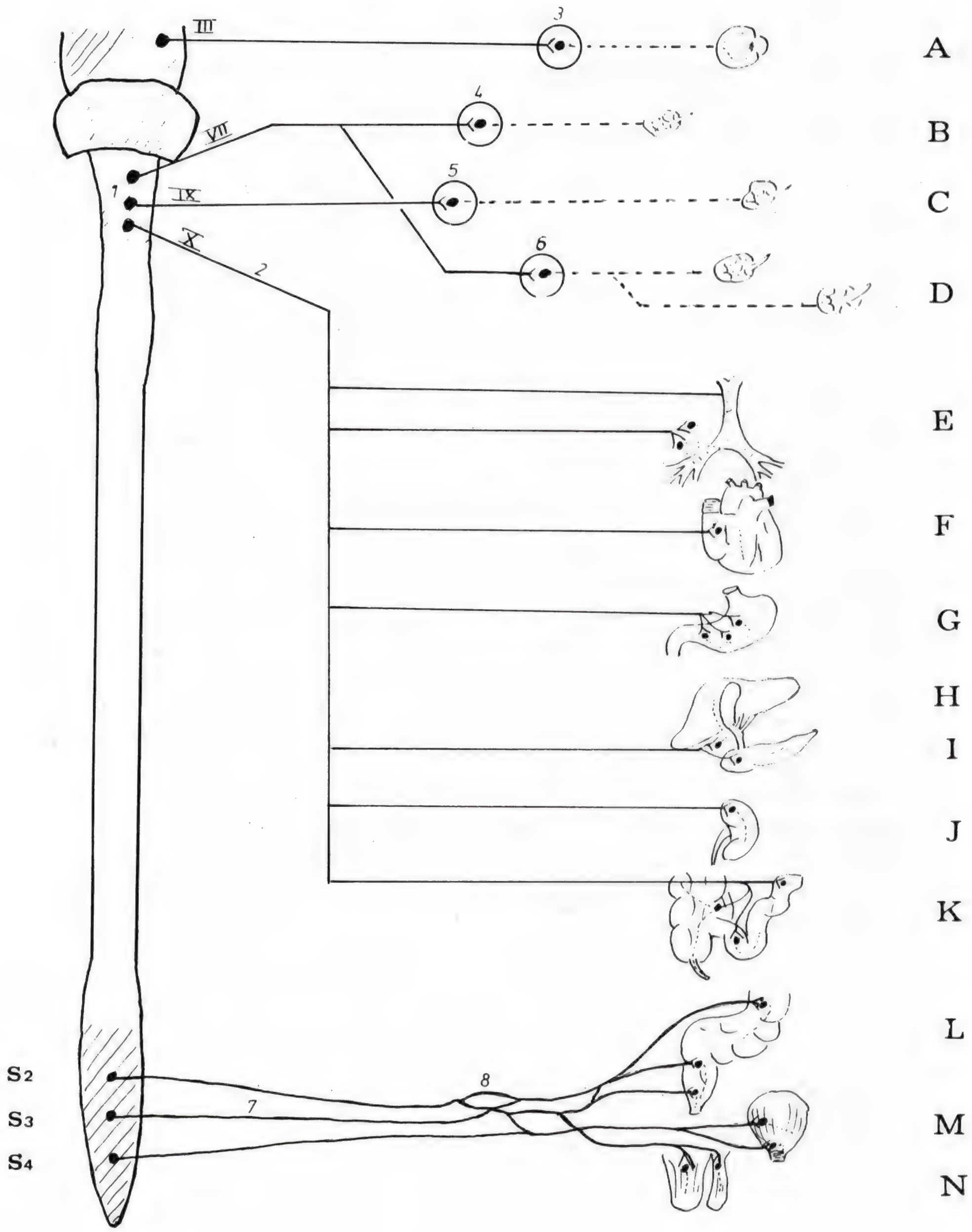

——— Fibres parasympathiques pré-ganglionnaires

– – – – – Fibres parasympathiques post-ganglionnaires

P. SOUGY d'après R. COLLIN - 1947

TOPOGRAPHIE DU SYSTÈME NERVEUX PARASYMPATHIQUE

III — Nerf moteur oculaire commun
VII — Corde du tympan (nerf facial)
IX — Nerf glosso-pharyngien
X — Nerf vague ou pneumogastrique

A — Yeux
B — Glandes lacrymales
C — Glandes parotides
D — Glandes sous-maxillaires et sub-linguales
E — Larynx / Trachée / Bronches et poumons
F — Cœur
G — Estomac
H — Foie, vésicule biliaire et canaux biliaires
I — Pancréas
J — Reins
K — Intestins
L — Sigmoïde
M — Vessie
N — Organes génitaux externes

1 — Mœlle
2 — Nerf vague ou pneumogastrique
3 — Ganglion ciliaire
4 — Ganglion sphéno-palatin
5 — Ganglion otique ou d'ARNOLD
6 — Ganglion sous-maxillaire
7 — Nerfs pelviens
8 — Plexus pelvien

H — TECHNIQUES MÉCANIQUES DE STIMULATION VERTÉBRALE

L'ostéopathe peut produire une stimulation à un niveau déterminé en articulant unilatéralement ou bilatéralement une vertèbre sur sa voisine. Cette action entraîne une stimulation dermatomyotomique. Selon qu'on s'adresse à un groupe vertébral ou à une articulation vertébrale isolée, la stimulation pourra être globale ou localisée. Le dosage reste fondamental (phénomène du rebond) et un traitement modéré donnera toujours de meilleurs résultats.

Pour agir électivement et efficacement sur le système sympathique ou sur le système parasympathique, le praticien doit se souvenir de la distribution de ces deux systèmes et de leurs correspondances endocriniennes.

1) Stimulation cervico-occipitale en procubitus et en décubitus dorsal, vertèbre après vertèbre, de C 7 à l'occipital :

Stimulation de C 7/D 1

Stimulation de C 4/C 5

Stimulation de C 1/C 2

Stimulation « occiput - C 1 »

2) Stimulation cervico-dorsale, en décubitus latéral, vertèbre après vertèbre, de D 4 à C 7 :

Stimulation de D 4

Stimulation de D 3

Stimulation de D 2

Stimulation de D 1

Stimulation de C 7

3) Stimulation thoracique moyenne et inférieure, en décubitus dorsal, vertèbre après vertèbre, de D 4 à D 11 :

Stimulation de D 4

Stimulation de D 6

Stimulation de D 8

Stimulation de D 10

4) Stimulation lombaire, en décubitus latéral :

Stimulation de L 2

I — TECHNIQUES MÉCANIQUES D'INHIBITION VERTÉBRALE

L'ostéopathe peut produire une inhibition, à un niveau déterminé, en exerçant une pression sur les ganglions latéraux vertébraux situés entre les apophyses transverses.

Cette pression doit être lente, régulière, prolongée, dépourvue de vibrations. Elle ne doit pas être pesante. Elle doit augmenter progressivement et diminuer ensuite de la même manière afin de ne pas transformer l'inhibition en stimulation (phénomène du rebond). Le dosage est fondamental et un traitement modéré, là encore, donnera toujours de meilleurs résultats.

La fréquence de « l'hyperactivité sympathique » dans la pathologie quotidienne rend l'inhibition du système sympathique plus importante que sa stimulation.

Pour agir électivement et efficacement sur le système sympathique ou sur le système parasympathique, le praticien doit se souvenir de la distribution de ces deux systèmes et de leurs correspondances endocriniennes.

1) Inhibition cervico-occipitale, en procubitus ou en position assise, de C 7 à l'occipital :

Inhibition cervicale haute, en position assise

Inhibition cervicale moyenne, en décubitus dorsal

Inhibition cervicale basse, en procubitus

2) Inhibition thoracique supérieure, moyenne et inférieure, en procubitus :

Inhibition thoracique supérieure

Inhibition thoracique moyenne

Inhibition thoracique inférieure

3) Inhibition lombaire, en procubitus :

Inhibition L 5/ S 1

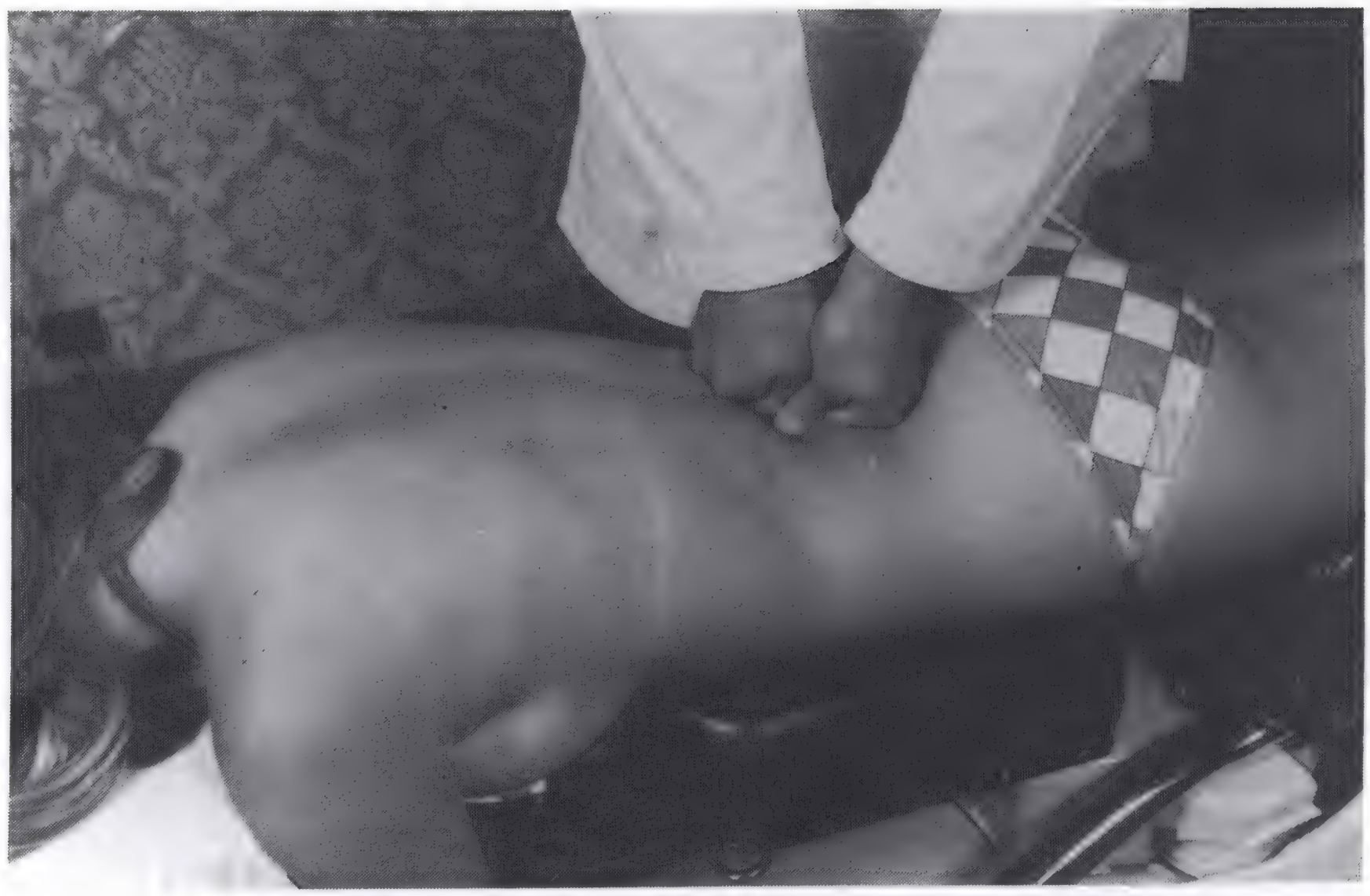

Inhibition D 12/L 1

J — TECHNIQUES SPÉCIALES

1) Le quatrième ventricule

Cette technique est décrite dans le chapitre XXVII : « Communications entre le liquide céphalo-rachidien, la lymphe et le sang, techniques de drainage et de pompage lymphatique ».

Cette technique a un effet parasympathique. Elle stimule les gonades et inhibe la fonction thyroïdienne. Elle procure une grande détente et s'avère également utile dans les cas d'insomnie et de nervosisme. Cette technique est intéressante dans les états thyrotrophiques Th + Th +, troubles à prédominance sympathique.

Le système gonadotrophique freine l'activité cellulaire en général.

Il est recommandé d'éviter de pratiquer cette technique en présence d'une lésion sphéno-basilaire en extension ou dans les cas d'asthme et d'hémorragie cérébrale.

Une fois la technique réalisée, il est conseillé de laisser le patient quelques temps en position assise afin d'éviter d'éventuels étourdissements ou vertiges qui s'estompent très rapidement.

2) Le roulement des temporaux

Cette technique a un effet sympathique. Elle stimule la fonction thyroïdienne, favorise la respiration et s'avère également intéressante dans les états gonadotrophiques GC + G + , troubles à prédominance parasympathique.

Le système thyrotrophique active l'activité cellulaire en général.

Cette technique comprend deux modalités différentes et il est recommandé d'éviter le roulement interne d'un temporal et externe de l'autre car, si l'individu ouvre la bouche, on risque alors de bloquer les temporaux et d'entraîner des vomissements.

Première modalité

Le patient est allongé en décubitus dorsal et l'ostéopathe est assis à la tête du sujet. Ses éminences thénars épousent, de chaque côté, l'écaille temporale et ses pouces s'appuient sur les apophyses mastoïdes.

Le praticien s'incline latéralement à gauche puis à droite, imposant aux temporaux un mouvement alternatif sur un rythme décroissant :

- Cinq inclinaisons à gauche, puis cinq inclinaisons à droite ;
- Quatre inclinaisons à gauche, puis quatre inclinaisons à droite ;
- Trois inclinaisons à gauche, puis trois inclinaisons à droite ;
- Deux inclinaisons à gauche, puis deux inclinaisons à droite ;
- Une inclinaison à gauche, puis une inclinaison à droite.

Lorsque l'ostéopathe s'incline latéralement à gauche, l'éminence thénar de sa main gauche se désolidarise de l'écaille occipitale gauche et la compression de son pouce gauche sur l'apophyse mastoïde gauche augmente.

Les constatations inverses peuvent être effectuées lorsque le praticien s'incline latéralement à droite.

Cette technique calme l'hypertension malgré la stimulation de la fonction thyroïdienne, grâce à un processus d'auto-régulation à postériori.

Roulement alternatif des temporaux

Deuxième modalité

Cette deuxième modalité est particulièrement intéressante dans les cas d'hydrocution, de collapsus ou de chutes tensionnelles.

Le patient est allongé en décubitus dorsal et l'ostéopathe est assis à la tête du sujet. Ses éminences thénars épousent, de chaque côté, l'écaille temporale et ses pouces s'appuient sur les apophyses mastoïdes.

Le praticien ne s'incline plus latéralement à droite ou à gauche mais effectue un roulement simultané des deux temporaux en rotation externe sur l'inspiration.

3) Compression de l'aorte abdominale (D. Brookes) :

Cette technique est utile dans les cas de collapsus cardiaques, accompagnés d'un pouls rapide et faible. Elle a pour but d'augmenter la force cardiaque et non sa fréquence.

Le patient est allongé en décubitus dorsal et la têtière est surélevée. L'ostéopathe se tient par côté et son pouce localise l'aorte abdominale, entre l'appendice xyphoïde et l'ombilic, à 1,5 cm environ au dessus de ce dernier. Il perçoit le battement de l'aorte abdominale et la comprime afin de s'opposer au flux descendant vers la région iliaque et d'entrainer une vague de retour vers la zone myocardique et péricardique. La pression augmente en amont et favorise la circulation des coronaires.

Compression de l'aorte abdominale

Le visage du patient reprend des couleurs. Cet effet est hémodynamique. Au bout d'un certain temps, l'ostéopathe relâche la compression de son pouce et réitère ensuite sa manœuvre si besoin. La compression du pouce doit rester modérée, afin de ne pas interrompre la circulation dans les membres inférieurs.

Si la pression effectuée s'assimile à une technique d'inhibition, le résultat est inverse car il s'agit d'une stimulation des faisceaux de HISS et des nœuds auriculaires.

4) Interruption du réflexe oculo-moteur (D. Brookes)

Si le fait d'avoir les yeux ouverts peut s'assimiler à une stimulation, les yeux fermés peuvent, par opposition, s'assimiler à une inhibition.

L'interruption du réflexe occulo-moteur peut s'avérer intéressante dans certains cas de torticolis accompagnés d'une importante contracture du sterno-cleido-mastoïdien. Les 10e et 11e nerfs crâniens sont très souvent concernés.

Le patient est assis au bord de la table, les jambes pendantes. Ses mains reposent sur ses cuisses. L'ostéopathe se tient debout face au sujet, pose ses mains sur ses épaules et lui demande de se conformer à ses directives :

- Pouvez-vous tourner la tête à droite : oui.
- Pouvez-vous tourner la tête à gauche : non
- Fermez les yeux et imaginez que vous regardez à droite sans pour autant bouger votre tête. Entrecoupée de périodes de repos, cette phase est à répéter deux ou trois fois.
- Vos yeux étant toujours fermés, imaginez que vous regardez à gauche sans pour autant bouger votre tête. Entrecoupée de périodes de repos, cette phase se répète également deux ou trois fois.
- Ouvrez les yeux, ne tournez pas votre tête et regardez à droite. Entrecoupée de périodes de repos, cette phase est à répéter à deux ou trois reprises.
- Vos yeux étant toujours ouverts, ne tournez pas votre tête et regardez à présent à gauche. Entrecoupée de périodes de repos, cette phase se répète également deux ou trois fois.

• Fermez les yeux, ne tournez pas votre tête et regardez à droite. Entrecoupée de périodes de repos, cette phase est à répéter deux ou trois fois.

• Fermez les yeux, ne tournez pas votre tête et regardez à gauche. Entrecoupée de périodes de repos, cette phase se répéte également deux ou trois fois.

• Ouvrez les yeux, regardez devant vous et tournez la tête à gauche.

Le résultat est obtenu. Le réflexe oculo-moteur étant coupé, le patient peut généralement tourner sa tête à droite et à gauche tout à fait librement.

5) L'alimentation thérapeutique

Selon PAGE, SAMUELS, l'alimentation peut concourir à harmoniser le système glandulaire et le système nerveux autonome.

Les bananes, les dattes et les prunes adoucissent les gens querelleurs, les mauvais caractères et ont une action intéressante dans les états dépressifs, l'arthrose et les processus inflammatoires. Les bananes contiennent du tryptophane qui freine, comme l'aspirine, l'action des prostaglandines responsables de l'état inflammatoire, en inhibant la fonction pinéale. Un régime quotidien de 10 à 12 bananes très mures pendant trois semaines représente un adjuvant intéressant.

Le miel augmente le calcium et diminue le phosphore.

6) Percussions sacrées

Cette technique est utile dans les aménorrhées, les dysménorrhées et les états congestifs du petit bassin féminin lorsqu'elle est pratiquée entre le 26e et le 30e jour du cycle menstruel.

Cette stimulmation parasympathique peut être également utilisée dans les écoulements menstruels quantitativement insuffisants.

Ces percussions se réalisent sur le sacrum de la patiente qui se trouve en position debout ou assise. Elles s'effectuent par l'intermédiaire des pulpes réunies de l'index, du majeur et de l'annulaire.

7) Points périostés :

Le traitement par le périoste, à visée antalgique, a été mis en évidence par VOGLER et réalise une forme d'inhibition locale intéressante.

8) Tissu conjonctif :

Le traitement du tissu conjonctif, mis en évidence par DICKE, TEIRICH-LEUBE et KOHLRAUSCH, permet la stimulation ou l'inhibition. Cette action freine l'activité des prostaglandines.

K — TECHNIQUES DE STIMULATION ET D'INHIBITION ENDOCRINIENNES.

Le diagnostic spectroscopique de SAMUELS, les mensurations glandulaires (cinq au membre supérieur et cinq au membre inférieur), l'observation d'un embonpoint affectant plutôt la moitié supérieure ou la moitié inférieure du corps, la connaissance des correspondances entre le système nerveux autonome et le système glandulaire, permettront à l'ostéopathe de compléter efficacement sa stimulation ou son inhibition en plaçant des électrodes en regard :

- soit de l'hypophyse, de la pinéale et surtout de l'hypothalamus ;
- soit de la thyroïde et surtout du thymus ;
- soit, à un degré moindre, des glandes sexuelles ;

pour les soumettre à des radiations d'ondes courtes à l'aide du mégatherm.

1) Le diagnostic spectroscopique (Docteurs DAUSSET, FERRIER et SAMUELS)

La variation de la couleur du sang sous l'influence de son oxygénation peut être observée avec précision au spectroscope (méthode d'Hénocque).

Un sang chargé d'oxygène (rouge vif) présente deux bandes d'absorption de l'oxyhémoglobine, l'une à la limite du jaune et du vert, l'autre dans le vert. Cette absorption est marquée par deux bandes brunes nettement visibles au spectroscope dans des conditions favorables et sont séparées par une bande vert clair. Un sang désoxygéné (rouge foncé) n'a plus qu'une seule bande uniforme, la bande claire n'est plus perceptible.

Si on bloque par une pince la circulation dans la peau d'un espace interdigital on peut suivre l'absorption de l'oxygène du sang par les tissus. Les 2 bandes nettement visibles au début se rapprochent progressivement jusqu'à se fondre en une seule.

Le temps nécessaire à cette réduction est sensiblement constant et se tient aux environs de 130 à 150 secondes chez toutes les personnes en bonne santé. Il peut être chez les autres, inférieur ou supérieur à la normale.

Si l'on applique sur les glandes à secrétion interne un courant de diathermie extrêmement faible, on constate, ce qui au début a semblé surprenant, que le temps de réduction de l'oxyhémoglobine se trouve modifié souvent dans de grandes proportions (méthode de Ferrier). Dix minutes de diathermie de 100 ou 150 milliampères sur la thyroïde ou sur la région ovarienne peuvent doubler ou diviser par deux le temps de réduction, alors qu'elles sont sans action appréciable dans une glande normale.

Un essai complet du système endocrinien comporte l'essai successif des glandes principales : thyroïde et parathyroïdes, hypophyse, ovaires, mammaires pour la femme — hypophyse, thyroïde, testicules pour l'homme. L'action de la diathermie sur les glandes peut être différente, ramenant à la normale dans certains cas ou au contraire éloignant de la normale. On trace un graphique dont l'examen permet de se rendre compte très facilement de l'orientation à donner au traitement.

En principe on agira sur la glande dont l'action de réponse à l'excitation diathermique ramène à la normale le temps de réduction ou dans certains cas sur son antagoniste.

Cette méthode permet de suivre l'évolution d'une maladie et l'efficacité d'un traitement.

Elle offre le grand avantage de donner en une seule épreuve une vue d'ensemble sur le fonctionnement endocrinien d'un malade.

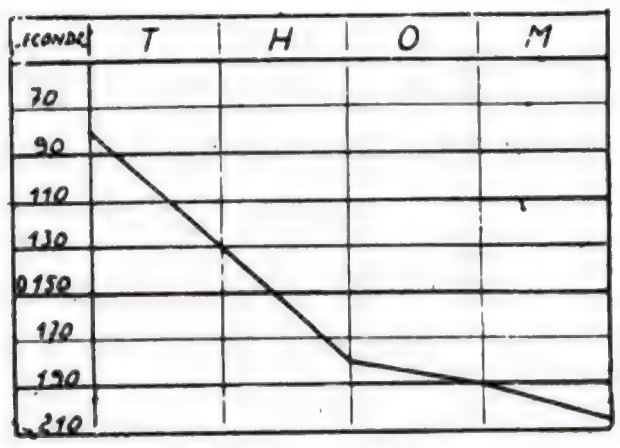

a) Temps initial trop court

Thyroïde ramène à la normale.
Hypophyse ramène à la normale.
Ovaires équilibrés.
Mammaires équilibrées.

On agira sur la thyroïde et éventuellement sur l'hypophyse.

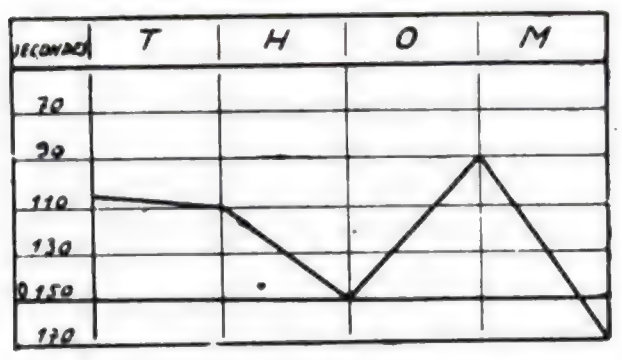

b) Temps initial court

Thyroïde équilibrée.
Hypophyse ramène à la normale.
Ovaires éloignés de la normale.
Mammaires ramènés à la normale.

On traitera l'hypophyse et on évitera toute action sur les ovaires.

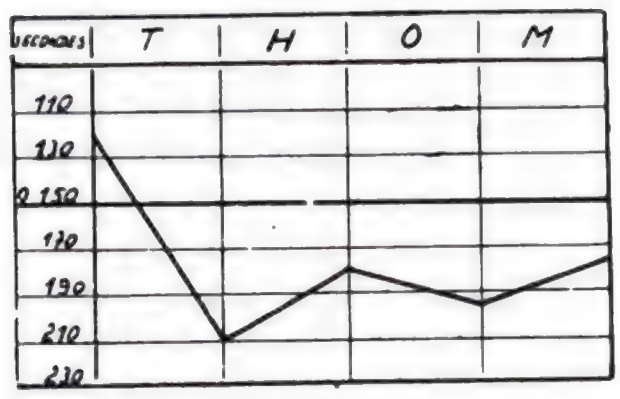

c) Temps initial presque normal

Thyroïde action exagérée.
Hypophyse diminue le temps.
Ovaires presque équilibrés.
Mammaires presque équilibrées.

Dysfonction de la thyroïde. Rechercher un trouble du métabolisme basal ou phospho-calcique.

Pas de traitement électrique.

2) Les mensurations glandulaires (Body chemistry in health and disease L. PAGE. D.O.)

a) Membres supérieurs :

« L'angle type de 155° » permet d'anguler le bras sur l'avant-bras à 45° par rapport à la verticale. L'ostéopathe mesure, à l'aide d'un centimètre, la distance qui sépare le coude de la styloïde cubitale ; la main du sujet étant en pronation et la divise en quatre parties égales : 1/4, 1/2, 3/4.

Le praticien note avec précision les 5 diamètres ainsi déterminés, à gauche et à droite :

- coude
- 1/4
- 1/2
- 3/4
- poignet

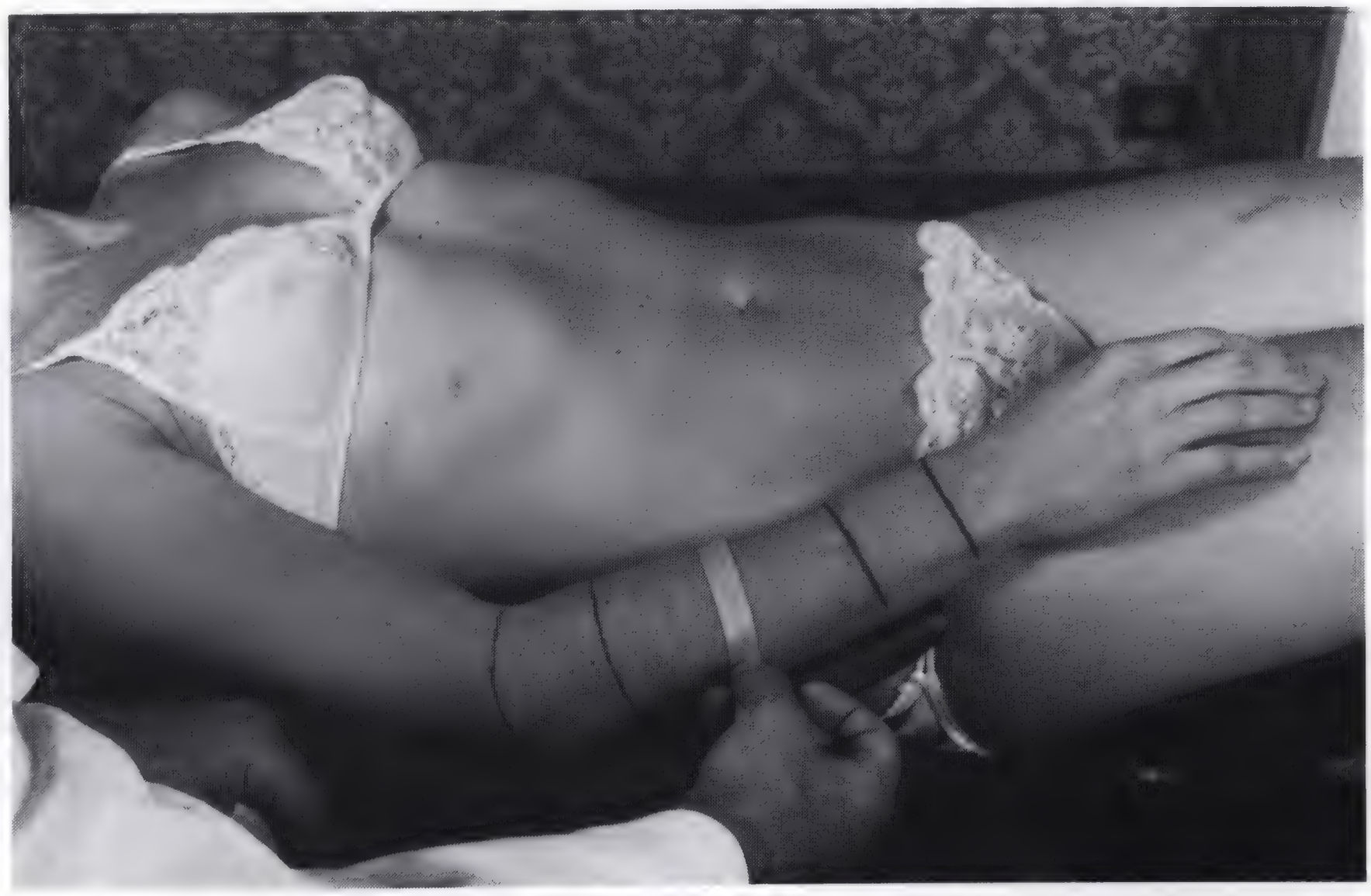

b) Membres inférieurs

« L'angle type de 155° » permet d'anguler la jambe sur la cuisse à 45° par rapport à l'horizontale. L'ostéopathe mesure, à l'aide d'un centimètre, la distance qui sépare le talon du genou ; le pied du sujet formant un angle de 45° avec la jambe et la divise ensuite en quatre parties égales : 1/4, 1/2, 3/4.

Le praticien note avec précision les 5 diamètres ainsi déterminés, à gauche et à droite :

- genou
- 1/4
- 1/2
- 3/4
- cheville

c) Détermination des quotients et du schéma endocrinien

L'ostéopathe détermine ensuite les quotients :

- pour l'avant bras droit et la jambe droite ;
- et pour l'avant bras gauche et la jambe gauche.

La représentation graphique de ces quotients, du côté droit et du côté gauche, est à comparer avec le schéma endocrinien type de l'homme ou de la femme, afin d'avoir une vue d'ensemble du fonctionnement endocrinien du sujet et de déterminer avec quelques études complémentaires la stimulation à effectuer.

Longueur AV.bras Droit 9.8		Quotients	Longueur jambe droite 17.0	
Mesure des diamètres	poignet	6.55	A	10.3	cheville
	1/4	7.7	B	11.7	1/4
	1/2	9.6	C	15.05	1/2
	3/4	10.05	D	14.85	3/4
	coude	10	E	16.03	genou

Longueur AV.bras gauche 9.7		Quotients	Longueur jambe gauche 17.2	
poignet	6.25	A'	10.1	Cheville
1/4	7.3	B'	11.2	1/4
1/2	9.1	C'	14.8	1/2
3/4	9.8	D'	14.8	3/4
coude	9.9	E'	16.9	genou

Longueur AV.bras droit		Quotients 1.735	Longueur jambe droite	
Mesure des diamètres	poignet		A 1.574		cheville
	1/4		B 1.520		1/4
	1/2		C 1.565		1/2
	3/4		D 1.476		3/4
	coude		E 1.603		genou

Longueur AV.bras gauche		Quotients 1.775	Longueur jambe gauche	
poignet		A' 1.615		Cheville
1/4		B' 1.534		1/4
1/2		C' 1.626		1/2
3/4		D' 1.510		3/4
coude		E' 1.625		genou

SCHÉMA TYPE ENDOCRINIEN CHEZ L'HOMME

Longueur Avant-bras Droit	Quotients 1.740	Longueur Jambe Droite
Mesure des diamètres: Poignet	A 1.475	Cheville
1/4	B 1.220	1/4
1/2	C 1.350	1/2
3/4	D 1.265	3/4
Coude	E 1.455	Genou

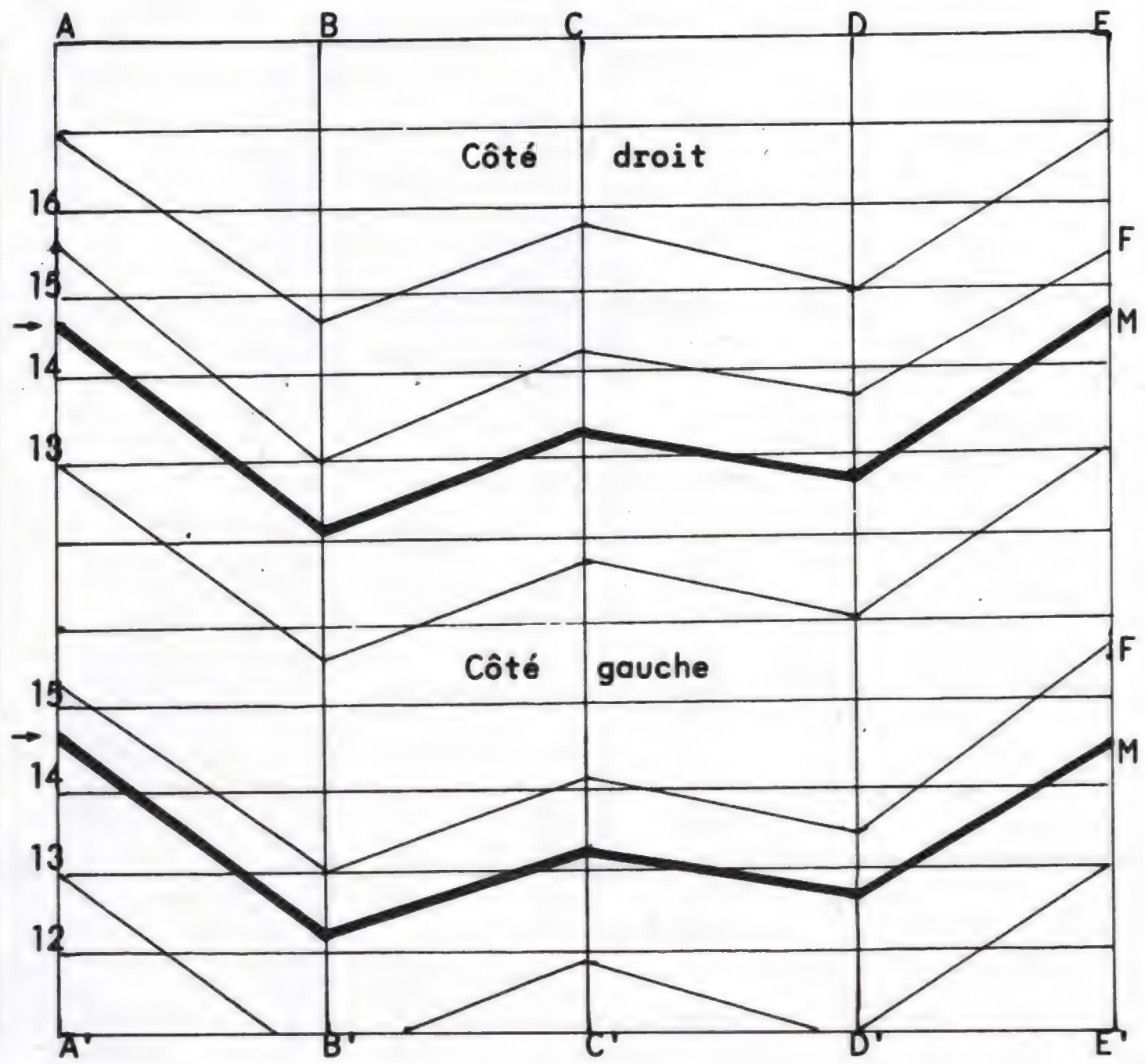

Longueur Avant-bras Gauche	Quotients 1.740	Longueur Jambe Gauche
Poignet	A' 1.475	Cheville
1/4	B' 1.220	1/4
1/2	C' 1.350	1/2
3/4	D' 1.265	3/4
Coude	E' 1.455	Genou

SCHEMA TYPE ENDOCRINIEN CHEZ LA FEMME

Longueur Avant-bras droit	Quotients 1.770	Longueur Jambe Droite
Poignet	A 1.550	Cheville
1/4	B 1.295	1/4
1/2	C 1.425	1/2
3/4	D 1.340	3/4
Coude	E 1.530	Genou

Mesure des diamètres

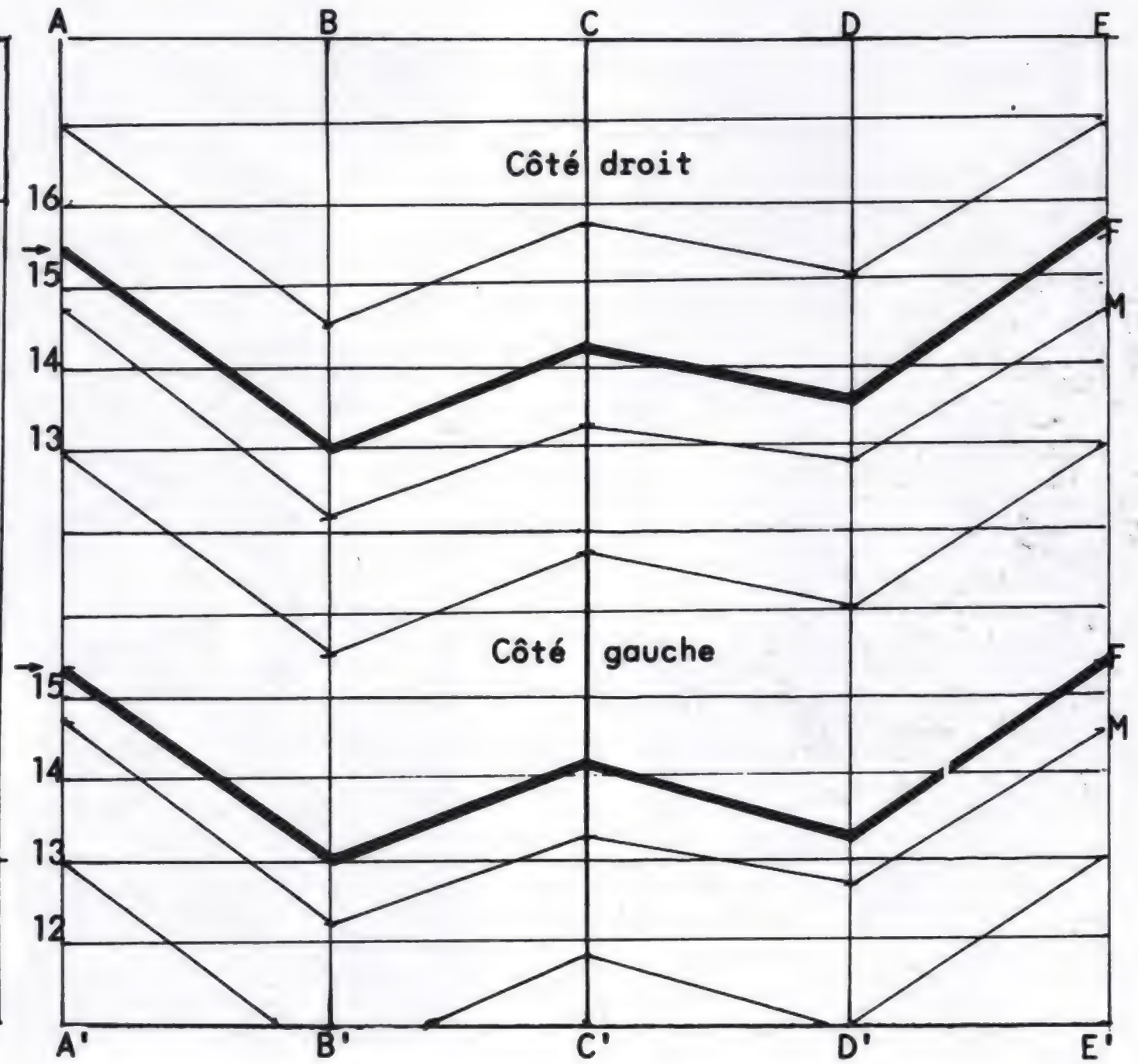

Longueur Avant-bras Gauche	Quotients 1.770	Longueur Jambe Gauche
Poignet	A' 1.550	Cheville
1/4	B' 1.295	1/4
1/2	C' 1.425	1/2
3/4	D' 1.340	3/4
Coude	E' 1.530	Genou

3) La stimulation glandulaire

Mégatherm

Stimulation de la glande thyroïde ou du thymus



Stimulation de l'hypophyse, de la pinéale ou de l'hypothalamus.

— L'ostéopathe ne doit jamais stimuler plus de deux glandes à l'occasion d'une séance de traitement.

— Il est conseillé de ne stimuler que l'hypophyse à la ménopause.

— La durée de stimulation d'une glande est comprise entre 8 et 12 mn à raison de 2 ou 3 fois par semaine. Les électrodes sont espacées l'une de l'autre de 33 cm environ et d'un travers de main de la peau.

— Dentiers, épingles à cheveux, lunettes, colliers, boucles d'oreilles doivent être enlevés.

— Cette stimulation par ondes courtes est contre-indiquée dans les ramollissements cérébraux, hémiplégies, hématomes crâniens...

Stimulation des glandes sexuelles

L — CONSIDÉRATIONS SUR LA STIMULATION ET L'INHIBITION DE CERTAINES FONCTIONS VISCÉRALES ET DE QUELQUES PROBLÈMES PATHOLOGIQUES PARTICULIERS (D. Brookes).

1) Le système cardio-vasculaire :

La complexité des effets de la stimulation ou de l'inhibition cardiaque semble liée à l'innervation autonome du cœur, décrite dans le tome I des Lésions Ostéopathiques Vertébrales au Chapitre V et qu'il est bon de rappeler succintement au préalable :

Le cœur est innervé par des fibres sympathiques et parasympathiques :

— Le système sympathique du cœur est représenté par :

• Le nerf sympathique cervical supérieur (ganglion cervical supérieur) ;

• Le nerf sympathique cervical moyen (ganglion cervical moyen) ;

• Le nerf sympathique cervical inférieur (ganglion cervical inférieur) ;

• Les nerfs sympathiques thoraciques de D 1 à D 5 et parfois D 6 ;

— Le système parasympathique du cœur comprend :

• Les trois branches du nerf pneumogastrique droit :

La branche cardiaque supérieure

La branche cardiaque inférieure

La branche cardiaque thoracique

• Les trois branches du nerf pneumogastrique gauche :

La branche cardiaque supérieure

La branche cardiaque inférieure

La branche cardiaque thoracique

• Des nerfs dépresseurs composés de fibres pneumogastriques parasympathiques.

— Les ganglions jugulaires et noueux du nerf pneumogastrique sont reliés au ganglion sympathique cervical supérieur par le rameau intercommunicant et avec les deux premiers nerfs cervicaux.

— Dans le thorax, les deux ou trois branches cardiaques du nerf pneumogastrique rejoignent les filaments des troncs sympathiques.

— Les branches postéro-bronchiales se dirigent vers les troisième et quatrième ganglions du tronc sympathique.

— Le ganglion étoilé ou stellaire est formé du premier ganglion thoracique et du ganglion cervical inférieur. Le ganglion stellaire droit, au niveau de C 7, permet la stimulation de l'artère carotide droite et l'inhibition de l'artère carotide gauche.

— On peut, compte-tenu de ce qui précède, constater de nombreuses interactions entre le système sympathique et le système parasympathique sur la fonction cardio-vasculaire.

— Pour la réalisation des techniques de stimulation ou d'inhibition destinées au système cardio-vasculaire, l'ostéopathe agira :

• Pour la colonne cervicale : au niveau des apophyses transverses de C 1 à C 6.

• Pour la région thoracique supérieure : au niveau du col des côtes de D 2 à D 5.

• Pour le nerf pneumogastrique : au niveau de la suture occipito-mastoïde, entre les apophyses transverses de l'atlas et de l'axis et, indirectement, par une pression oculaire.

— Malgré sa fonction inhibitrice, il est conseillé, en présence d'une tachycardie, de ne pas commencer dans un premier temps par une action sur le pneumogastrique mais par une inhibition sympathique du cœur :

a) le nerf depresseur en relation avec le pneumogastrique au niveau de la 1ere côte gauche pour que la circulation coronarienne s'adapte à la circulation périphérique. Le nerf dépresseur suit le nerf pneumogastrique avec lequel il s'oppose.

b) Inhibition cardiaque sympathique par une pression entre les apophyses transverses de D 3 sur D 4 et de D 4 sur D 5.

c) Stimulation du nerf pneumogastrique gauche afin de réaliser une inhibition cardiaque.

— Il est préférable de ne jamais stimuler directement le cœur au niveau de D 4 sur D 5 ; l'action indirecte s'avérant toujours préférable.

— L'inhibition progressive de D 3 sur D 4 et de D 4 sur D 5 est intéressante dans l'angine de poitrine. Elle dilate les coronaires et équilibre le nerf dépresseur.

— L'inhibition sympathique entraine des effets bénéfiques sur l'hypertension occasionnelle et des effets durables et réparateurs sur la santé cardio-vasculaire en général.

— La suture occipito-mastoïde peut présenter une restriction de mobilité et influencer le nerf pneumogastrique par suite d'un whiplash, d'une extraction dentaire trop brutale ou difficile...

— Pour agir sur le ganglion stellaire, le praticien s'intéressera :

- A C 7
- A la 1ere côte
- A la clavicule.

2) L'appareil respiratoire

— La stimulation sympathique de D 2 à D 5 agit sur les poumons.

— L'inhibition sympathique de D 2 sur D 3 freine la respiration.

— Congestion pulmonaire : D 4 / D 10

— L'inhibition de C 7 calme en général une crise d'asthme non cardiaque.

— Le hoquet se rencontre assez souvent à la suite d'une hyperflexion cervicale que les anesthésistes font subir à leurs patients dans les salles d'opération.

— Le diaphragme thoracique étant innervé par le nerf phrénique principal et ses deux branches accessoires : C 3, C 4, C 5, l'ostéopathe devra, pour supprimer le hoquet, effectuer une pression inhibitrice bilatérale, à l'aide de la pince « pouce-index », entre les apophyses transverses de C 3, C 4 et C 5.

L'absorption sans respirer d'un grand verre d'eau en se pinçant le nez et après avoir profondément expiré, représente, en fait, une forme d'inhibition.

3) Le système biliaire

— La stimulation sympathique de D 8 à D 10 agit sur le système biliaire.

— La stimulation sympathique de D 8 intéresse surtout la vésicule biliaire.

— Les lithiases vésiculaires correspondent à une hyperactivité parasympathique et un drainage syphonique du foie s'impose : D 9 / D 10.

Stimulation de C 1 / C 4, D 5, D 8, D 10 / L 2 dans les états congestifs hépatiques.

4) L'estomac

— La stimulation sympathique de D 4 à D 9 entraine une contraction du sphincter gastrique.

— La stimulation sympathique de D 5 / D 6 correspond à l'œsophage.

— L'ostéopathe peut supprimer des vomissements par une inhibition de D 4 sur D 5 et de D 6 sur D 7.

— Dans les cas d'empoisonnement, le praticien peut faire vomir l'individu en inversant le péristaltisme par une stimulation de D 5 sur D 4 et de D 6 sur D 7.

5) La rate

On peut agir sur la rate par une stimulation sympathique de D 9 / D 11 ou une inhibition parasympathique du nerf pneumogastrique droit.

— La rate et le pancréas n'entrainent des céphalées qu'au travers du système biliaire.

6) Les reins

— En présence d'une lithiase rénale, l'ostéopathe devra éviter d'agir directement sur D 11 / D 12 et stimuler indirectement le plexus coronaire : D 2 / D 6.

— La stimulation sympathique de L 2 améliore les états de rétention urinaire.

— La stimulation sympathique de S 3 / S 4 correspond à la vessie.

— La stimulation sympathique de S 1 à S 5 agit sur la prostate.

7) Les intestins

— La stimulation sympathique de D 9 à L 2 produit une contraction des sphincters anal et iléo-coecal et un ralentissement fonctionnel du gros intestin et de l'intestin grèle.

— L'inhibition de D 9 est intéressante dans les spasmes du colon.

— L'inhibition simultanée de L 5 / S 1 et de C 7 à gauche permet de calmer la diarrhée.

— Le péristaltisme correspond à D 6 / D 11.

— Selon les différentes modalités de constipation, les zones D 6 / D 11 et L 2 / L 4 peuvent être concernées.

8) L'appareil génital féminin

— La stimulation sympathique de D 11 / D 12 agit sur les trompes de FALLOPE.

— La stimulation sympathique de D 10 intéresse les ovaires, et ceux-ci sont dépourvus de nerfs parasympathiques.

— La stimulation sympathique de D 9 à L 2 entraine une vasoconstriction de l'utérus et du vagin.

— La stimulation sympathique de S 1 et S 4 se répercute sur le col utérin.

— L'inhibition de D 9 est intéressante dans les dysménorrhées et les métrorragies. A ce sujet, il faut souligner que toute métrorragie doit être à priori considérée comme suspecte et qu'il n'est pas souhaitable de supprimer une manifestation de ce genre sans en connaitre l'étiologie afin de ne pas laisser évoluer en silence une pathologie maligne.

— La stimulation du sacrum par percussions est utile dans les aménorrhées, les dysménorrhées, les états congestifs pelviens, les règles quantitativement insuffisantes, lorsqu'elle est pratiquée entre le 26e et le 30e jour du cycle menstruel.

9) L'hyperthyroïdie

— Si l'ostéopathe a besoin de dominer l'activité de la thyroïde, il peut agir :

- Sur le 4e ventricule,
- C 7,
- Le ganglion stellaire.

10) Cataracte avec hypercalcémie

— L'ostéopathe devra stimuler :

- Le lobe antérieur de l'hypophyse,
- La thyroïde,
- et conseiller éventuellement du phosphore après avoir réalisé au préalable un bilan phospho-calcique.

11) L'épilepsie

— En présence d'une épilepsie, l'ostéopathe doit savoir si l'individu concerné a crié et si ses manifestations ont intéressé le bras droit ou le bras gauche, afin de déterminer la tendance sympathique du côté droit ou parasympathique du côté gauche. L'épilepsie ne se manifeste jamais simultanément aux deux bras. Le praticien doit intensifier son interrogatoire pour découvrir le petit détail qui fut à l'origine : « ...J'ai raté une marche d'escalier et cela m'a produit une sensation désagréable... » Avec quel pied ? le droit ou le gauche ? Il s'agit d'une suite mécanique montante.

— Les convulsions de l'épileptique semblent en relation avec une modification du bilan phospho-calcique. Ce rapport s'avérant en partie sous le contrôle du thymus, une stimulation par ondes courtes de cette glande sera judicieuse et les électrodes seront placées plus bas que pour la thyroïde.

12) La pyorrhée

— La pyorrhé s'accompagne bien souvent d'une modification du rapport phospho-calcique et correspond à un état d'hyperactivité sympathique.

13) Le sommeil

— Les enfants qui dorment beaucoup et qui ont de grandes difficultés à se lever le matin présentent généralement un état hyper-parasympathique et hypo-sympathique.

14) L'énergie

— La subtile énergie inhérente à chaque individu, ainsi que l'utilisation de la main droite ou de la main gauche, peuvent dans une certaine mesure contribuer aux phénomènes d'inhibition ou de stimulation.

M — « TRIGGER-POINTS »

Le « trigger-point » est une zone d'hyperesthésie intense, localisée dans la structure myofasciale d'où l'impulsion bombarde le système nerveux central et donne lieu à des modifications vasculaires locales et à une douleur irradiée.

— Le « trigger-point », à la différence des réflexes neuro-lymphatiques de CHAPMAN, ne répond pas obligatoirement à une pathologie viscérale en rapport segmentaire. Cependant, le Docteur J. TRAVELL, qui a très largement contribué à la topographie des « trigger-points », démontra qu'il pouvait obtenir la cédation complète et immédiate d'une douleur cardiaque imputable à un infarctus du myocarde, en infiltrant du chlorhydrate de procaïne dilué dans les « trigger-points » correspondants : grand pectoral, petit pectoral et grand dentelé.

La douleur se déclenche lorsque le « trigger-point » est stimulé par un traumatisme local, un étirement de la zone myofasciale concernée, un coup de froid ou une lésion ostéopathique.

— Même après la suppression de la cause, la douleur du « trigger-point » ne disparait pas immédiatement et persiste encore quelques temps. Cette douleur est souvent entretenue par un certain nombre de facteurs annexes tels que la fatigue générale, un métabolisme faible avec créatinurie, un état infectieux ou des stress psychogènes.

— Sur un plan pratique, une pression intense et prolongée ou une vaporisation de chlorure d'éthyle peuvent remplacer avantageusement la procaïne et faire céder l'hyperesthésie myofasciale.

— L'énumération de ces « trigger-points » est tirée de « Myofascial genesis of pain », Postgraduate Medicine - May 1952, de « An Evaluation and Treatment Manual of Osteopathic Manipulative procedure » Neil A. PRUZZO et Peter S. MORAN 1973 et de « Neuro-muscular technique », L. CHAITOW 1980.

Localisations des « trigger-points » ou zones de déclenchement

- Temporal
- Masseter
- Splenius capitis
- Scalènes
- Sterno-mastoïdien

- Angulaire de l'omoplate
- Trapèze
- Sternum
- Petit pectoral
- Grand pectoral
- Sus-épineux
- Sous-épineux
- Sous-scapulaire
- Grand dentelé
- Deltoïde
- Long supinateur
- Extenseur commun des doigts
- Extenseur propre de l'index
- 1er inter-osseux
- Long abducteur du pouce
- Transversaire épineux
- Sacro-Lombaire ou ilio-costal
- Long dorsal
- Petit fessier
- Biceps crural
- Grand adducteur
- Vaste interne
- Triceps sural
- Jambier antérieur
- Long péronier latéral
- Extenseur commun des orteils
- Abducteur du gros orteil
- Pédieux

« TRIGGER-POINTS » : TEMPORAL ET MASSETER

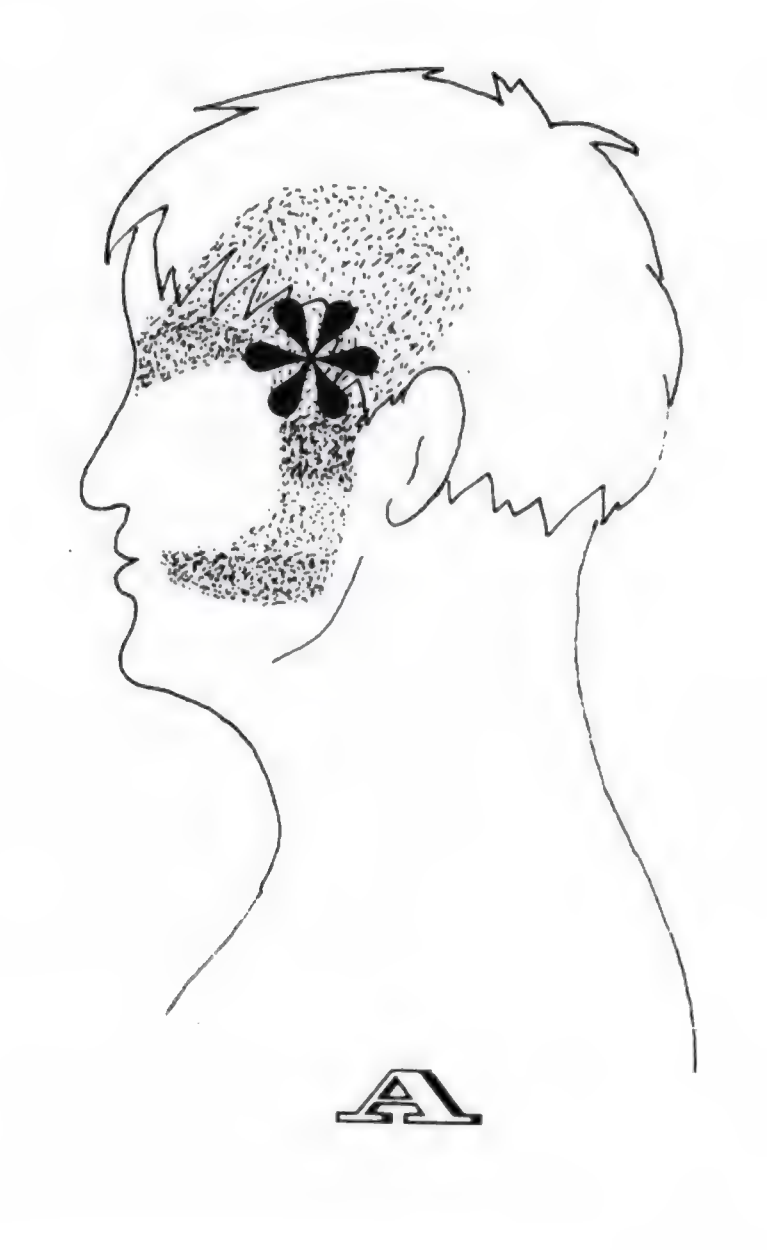

A Temporal

B Masseter

Zones de déclenchement

Irradiations douloureuses

« TRIGGER-POINT » : SPLENIUS CAPITIS

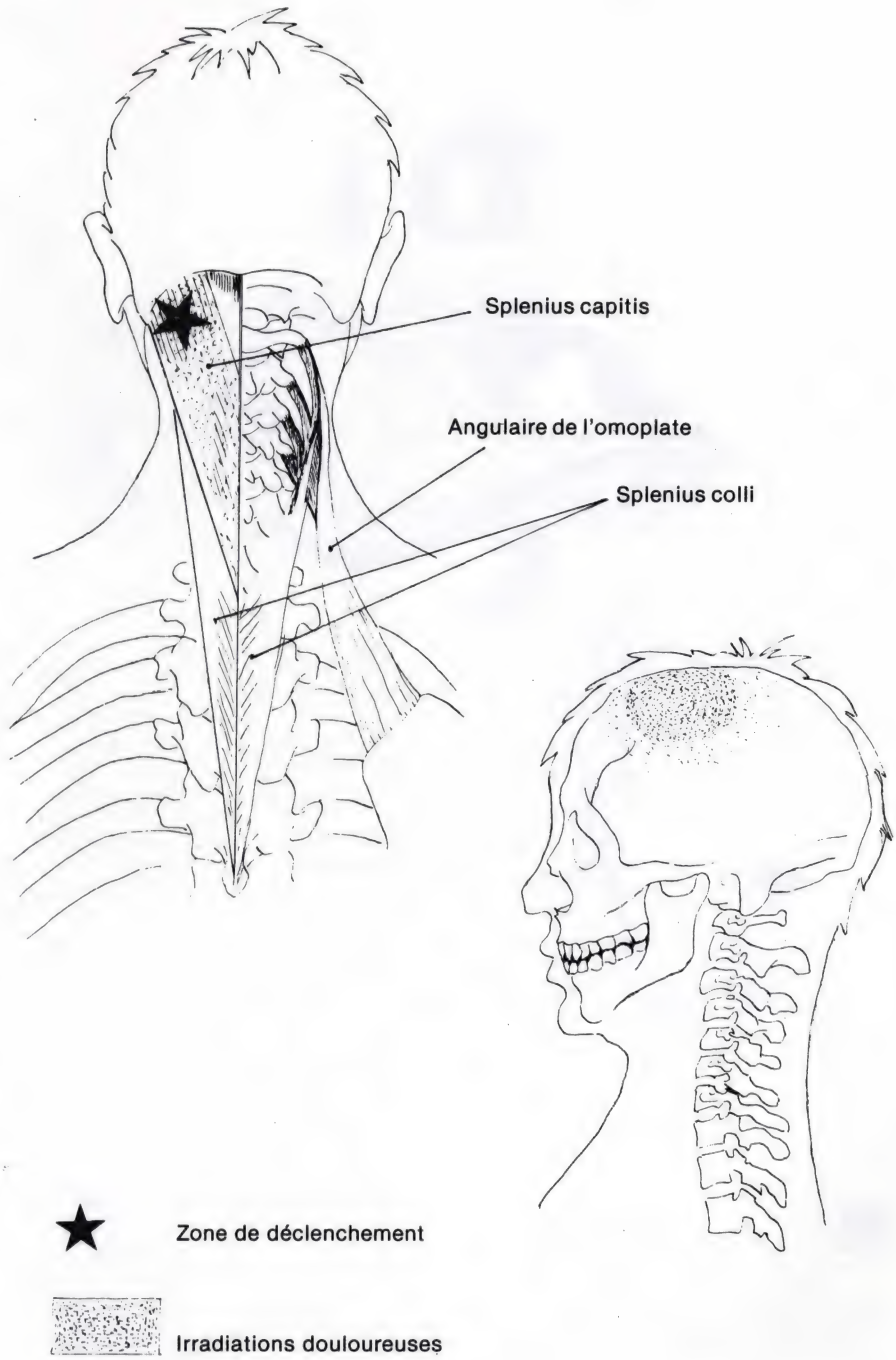

« TRIGGER-POINT » : SCALÈNES

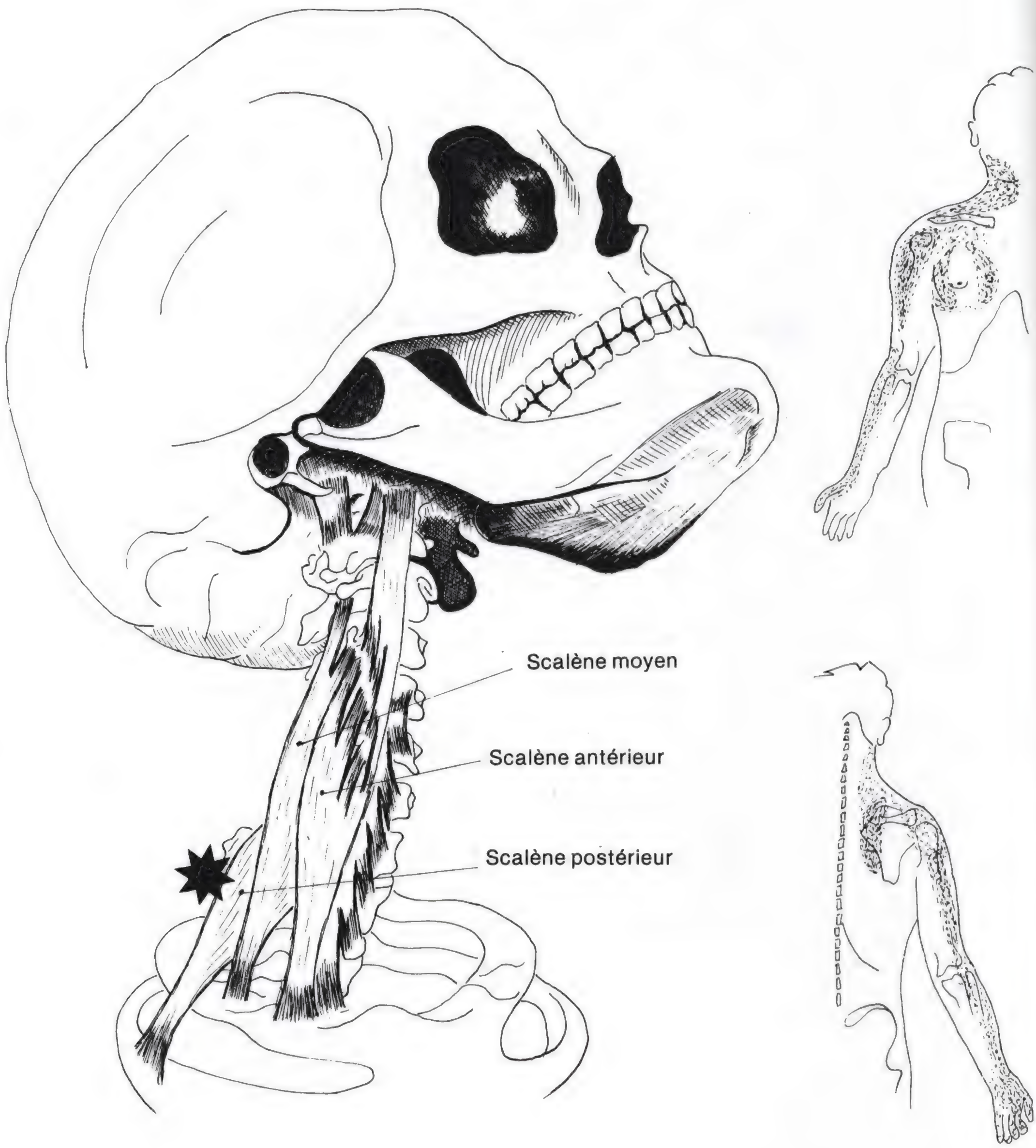

Zone de déclenchement

Irradiations douloureuses

« TRIGGER-POINT » : STERNO-MASTOÏDIEN

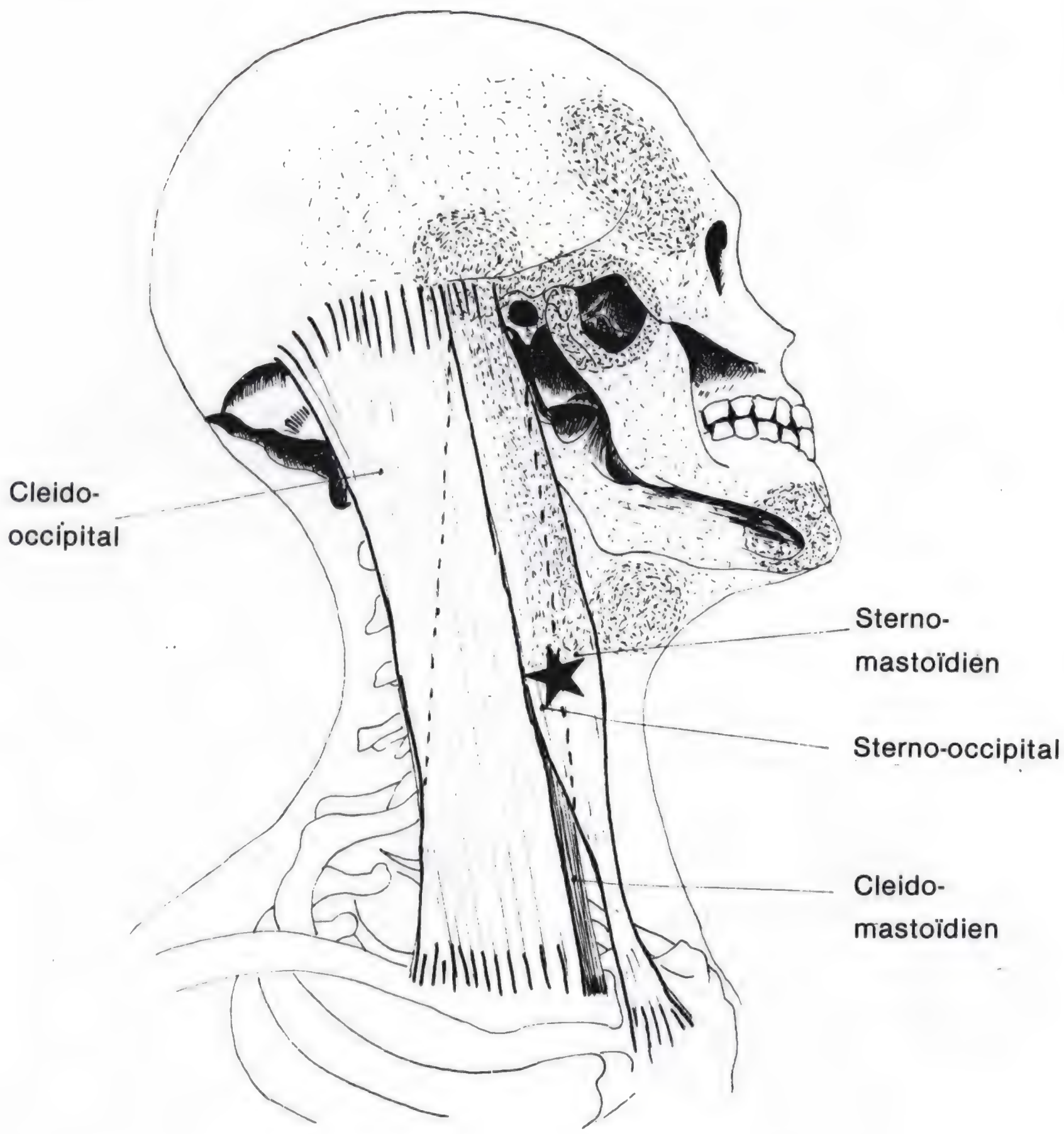

★ Zone de déclenchement

Irradiations douloureuses

« TRIGGER-POINT » : ANGULAIRE DE L'OMOPLATE

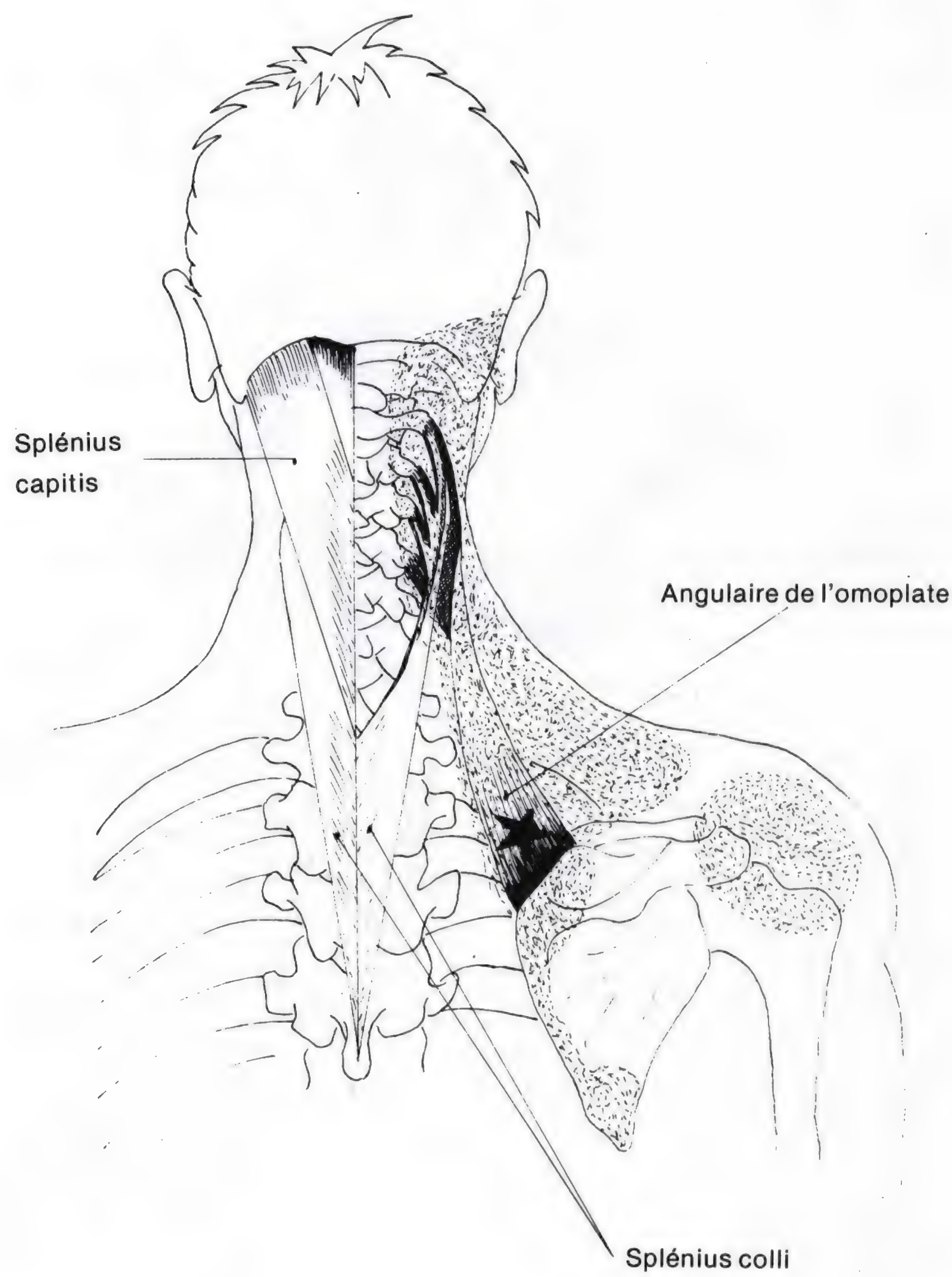

Zone de déclenchement


Irradiations douloureuses

« TRIGGER-POINT » — TRAPÈZE

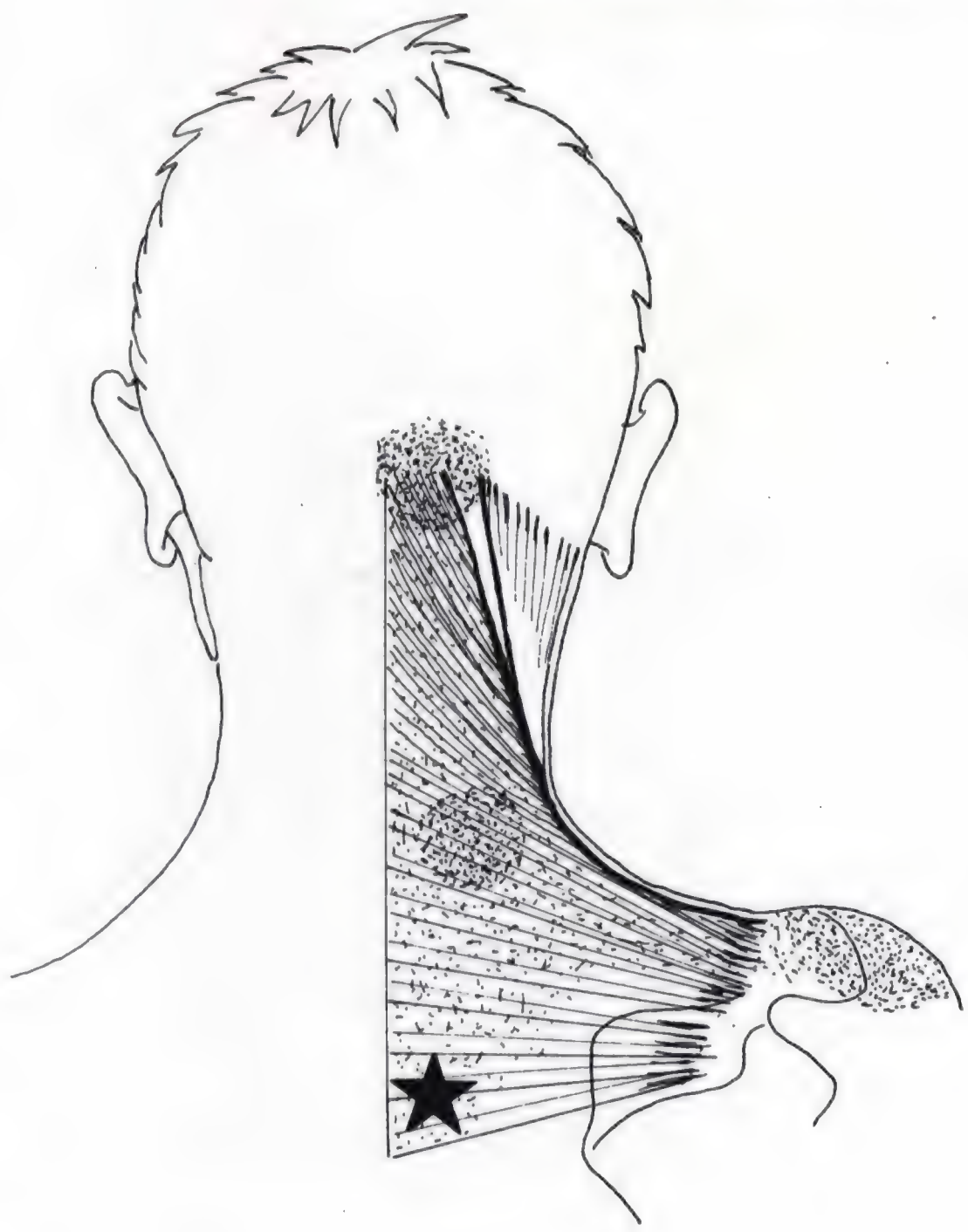

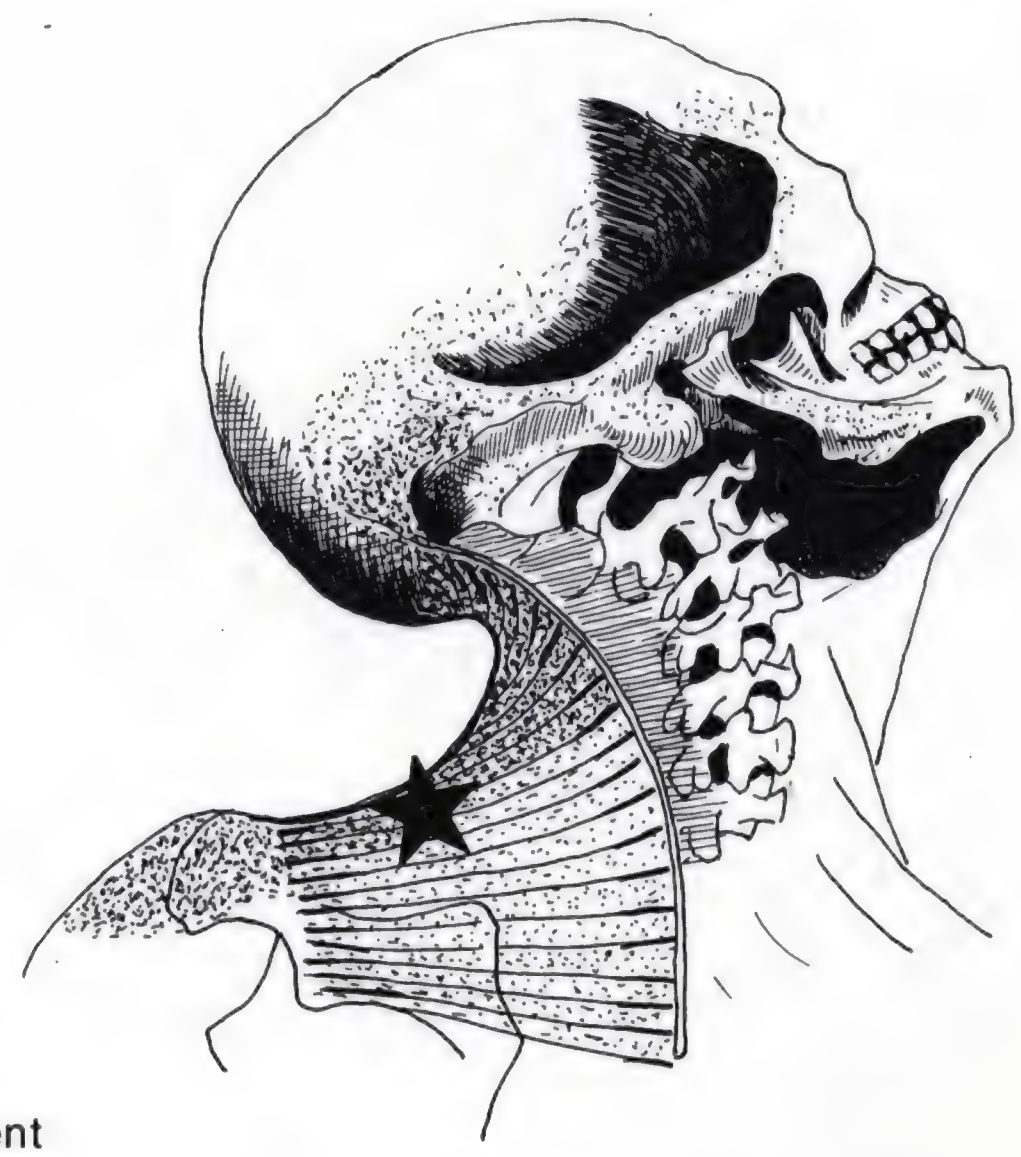

Zone de déclenchement

Irradiations douloureuses

« TRIGGER-POINT » : STERNUM

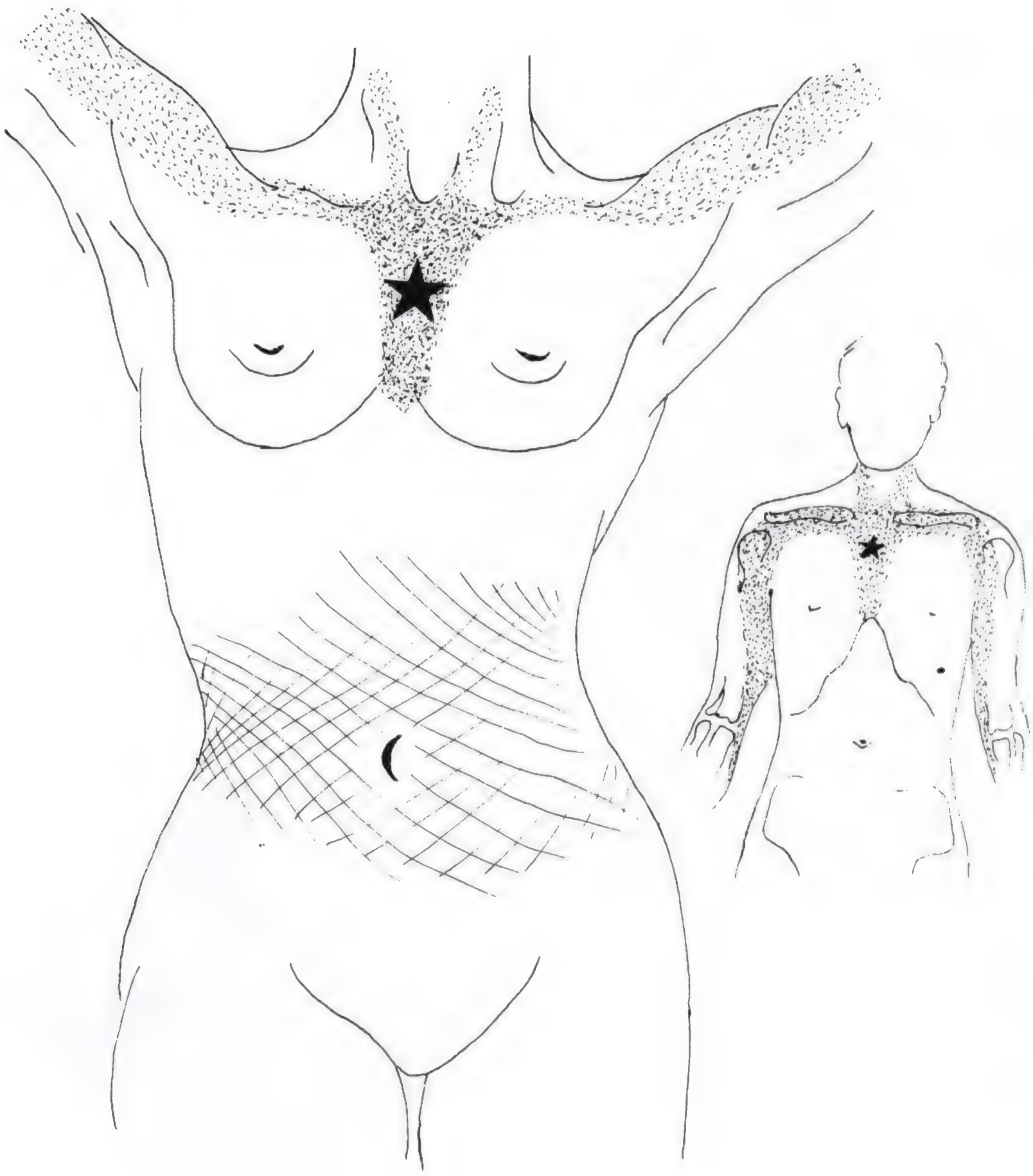

★ Zone de déclenchement

Irradiations douloureuses

« TRIGGER-POINT : PETIT PECTORAL

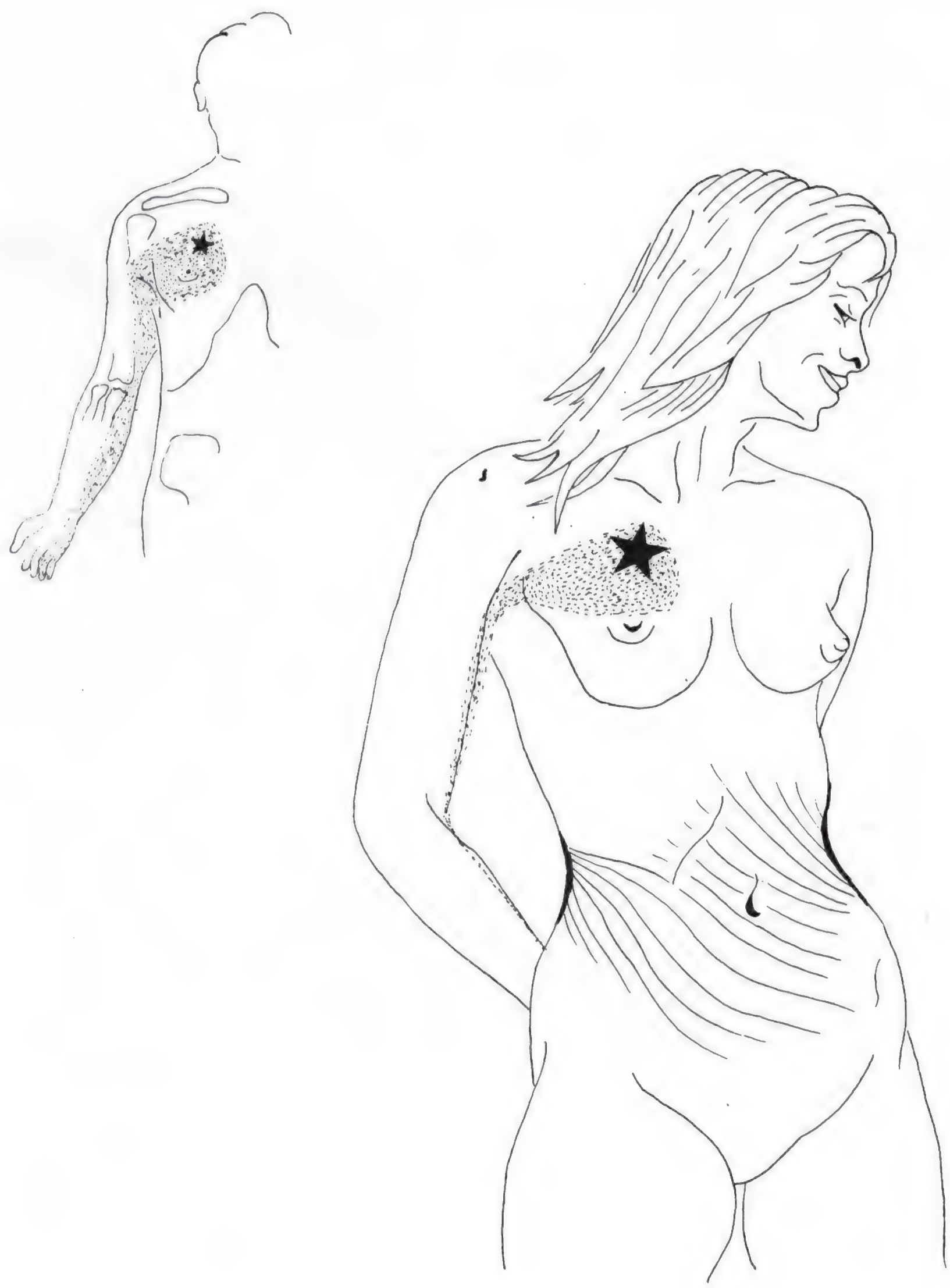

★ Zone de déclenchement

Irradiation douloureuse

« TRIGGER-POINT » : GRAND PECTORAL

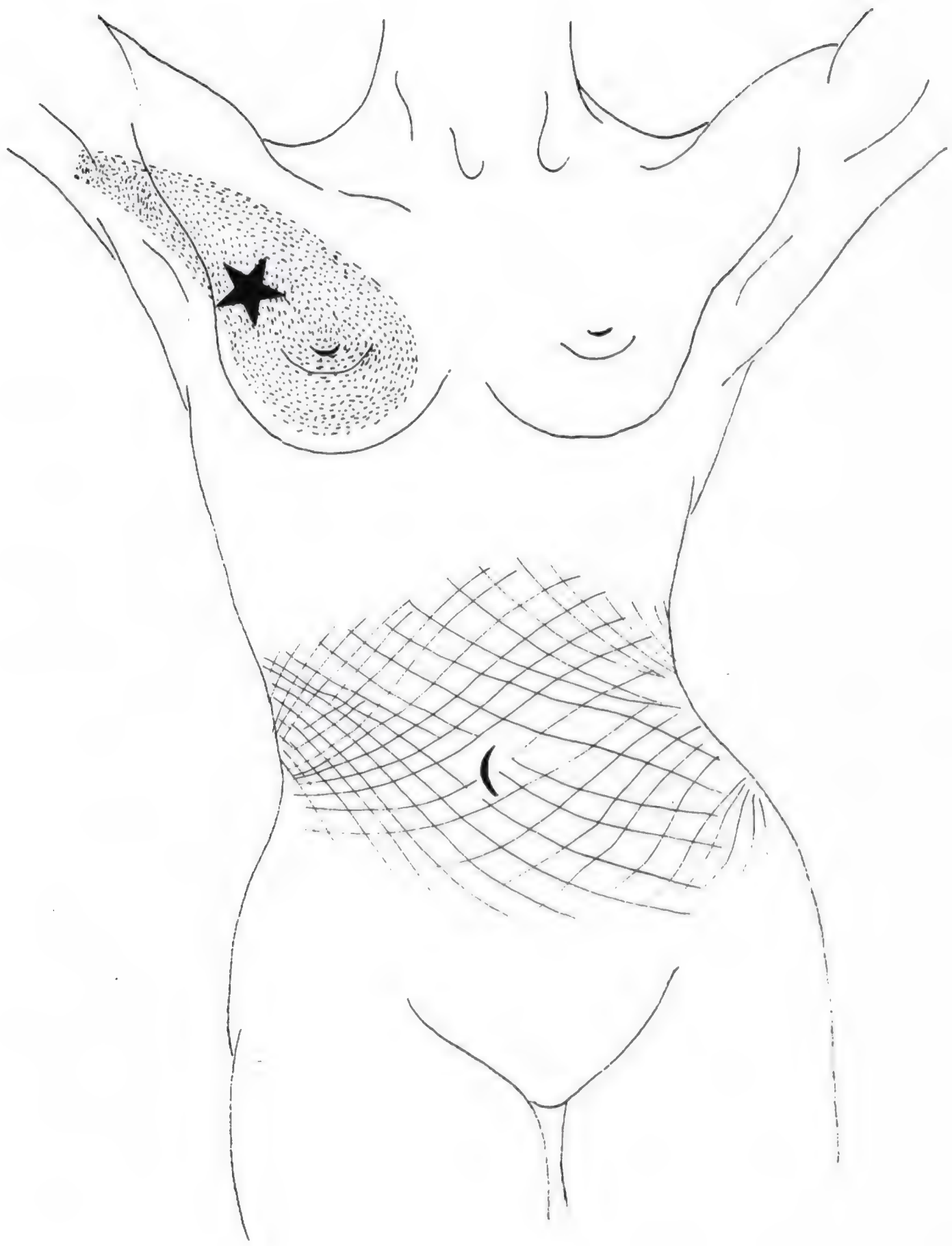

★ Zone de déclenchement

Irradiation douloureuse

« TRIGGER-POINT » : SUS-ÉPINEUX

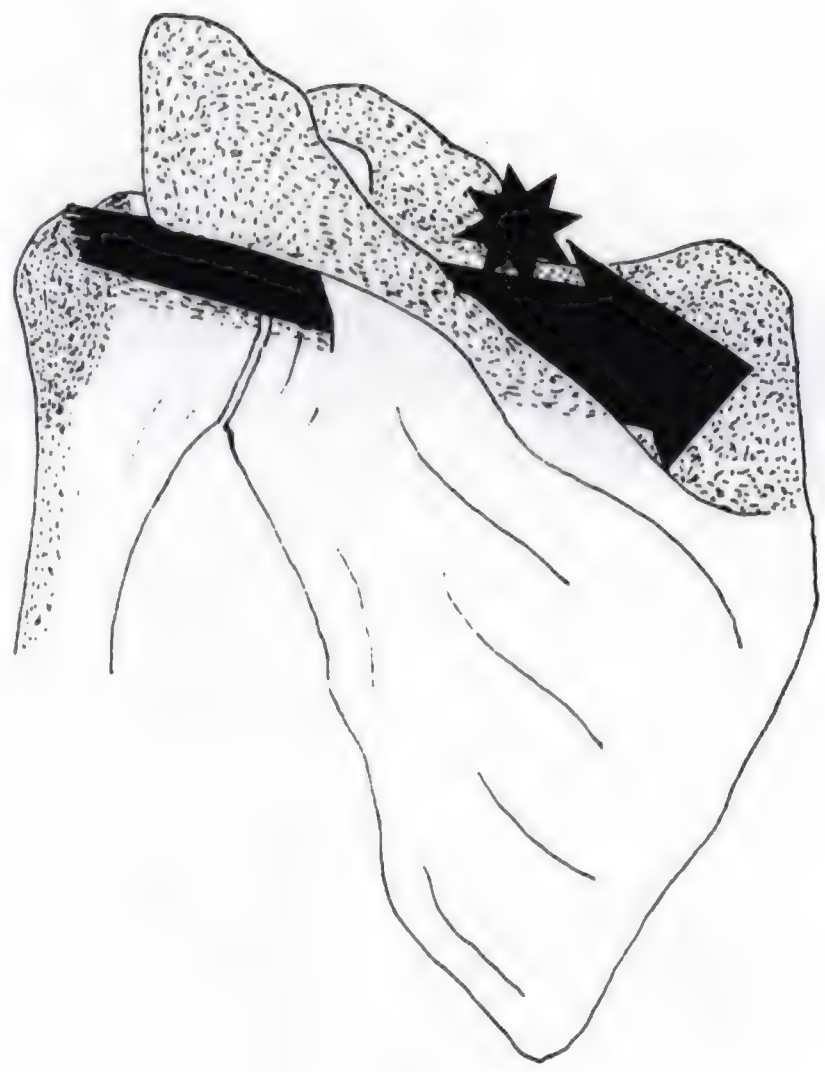

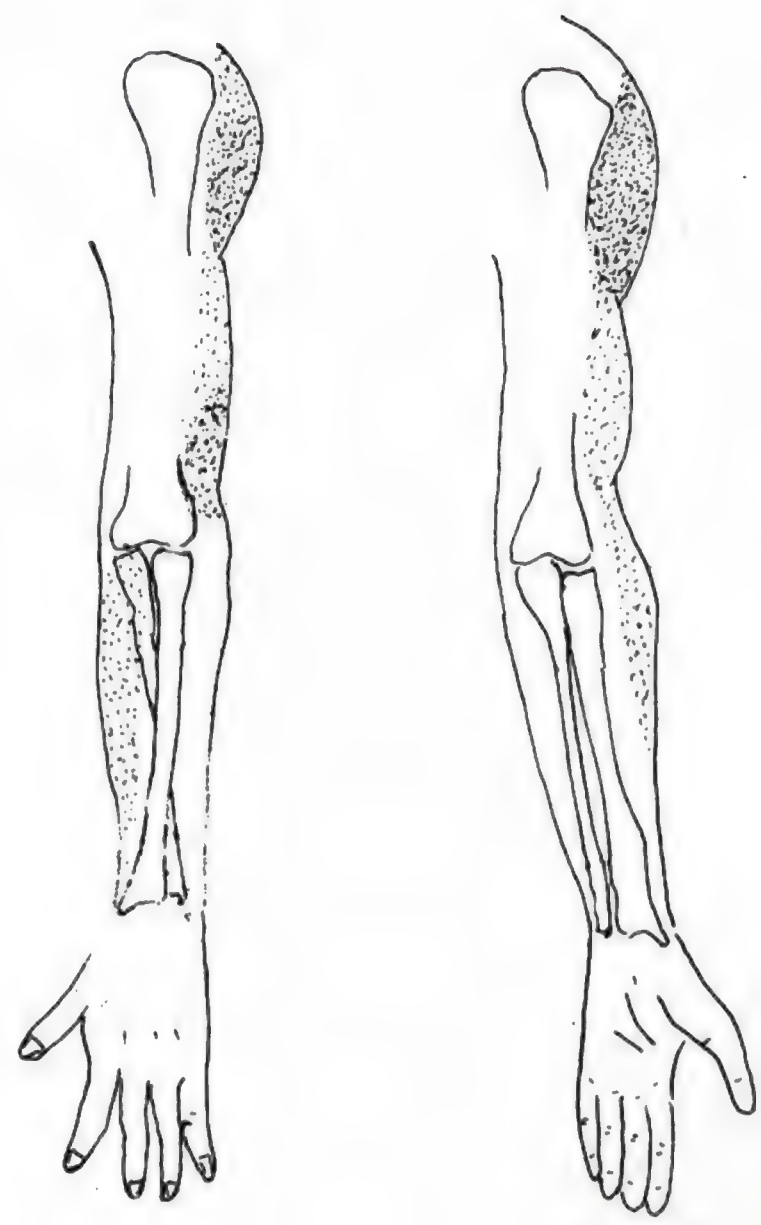

Zone de déclenchement

Irradiations douloureuses

« TRIGGER-POINT » : SOUS-ÉPINEUX

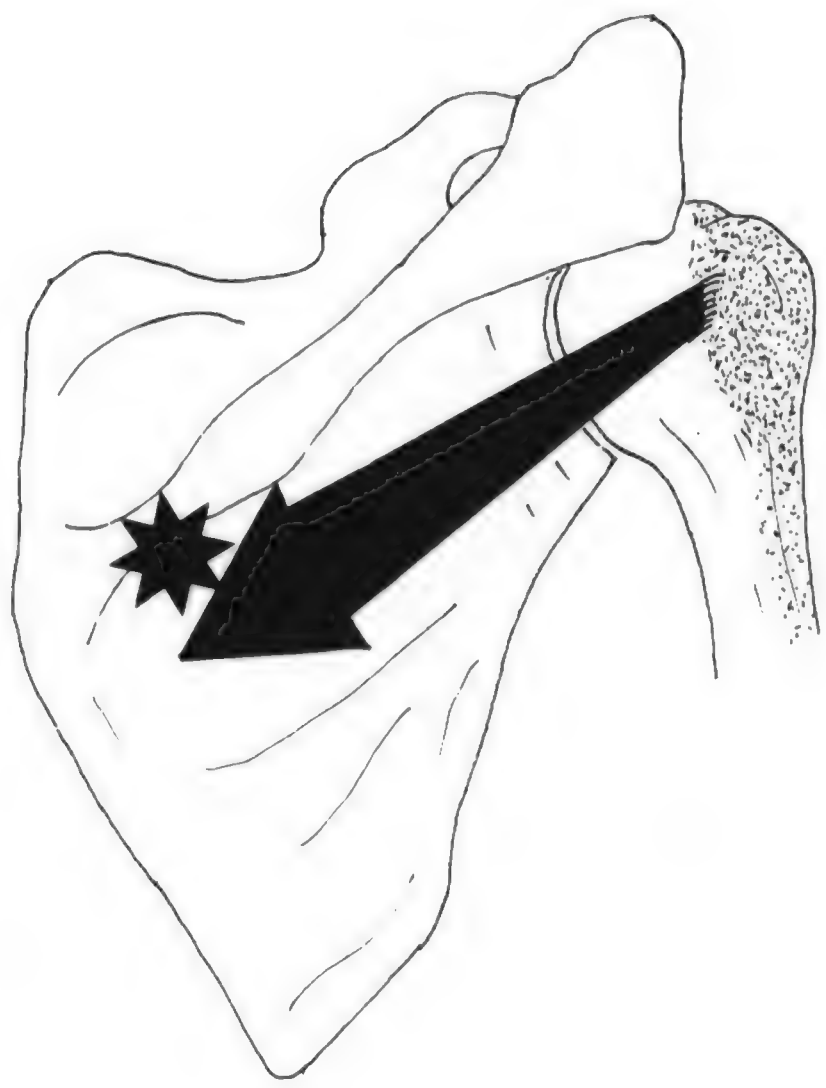

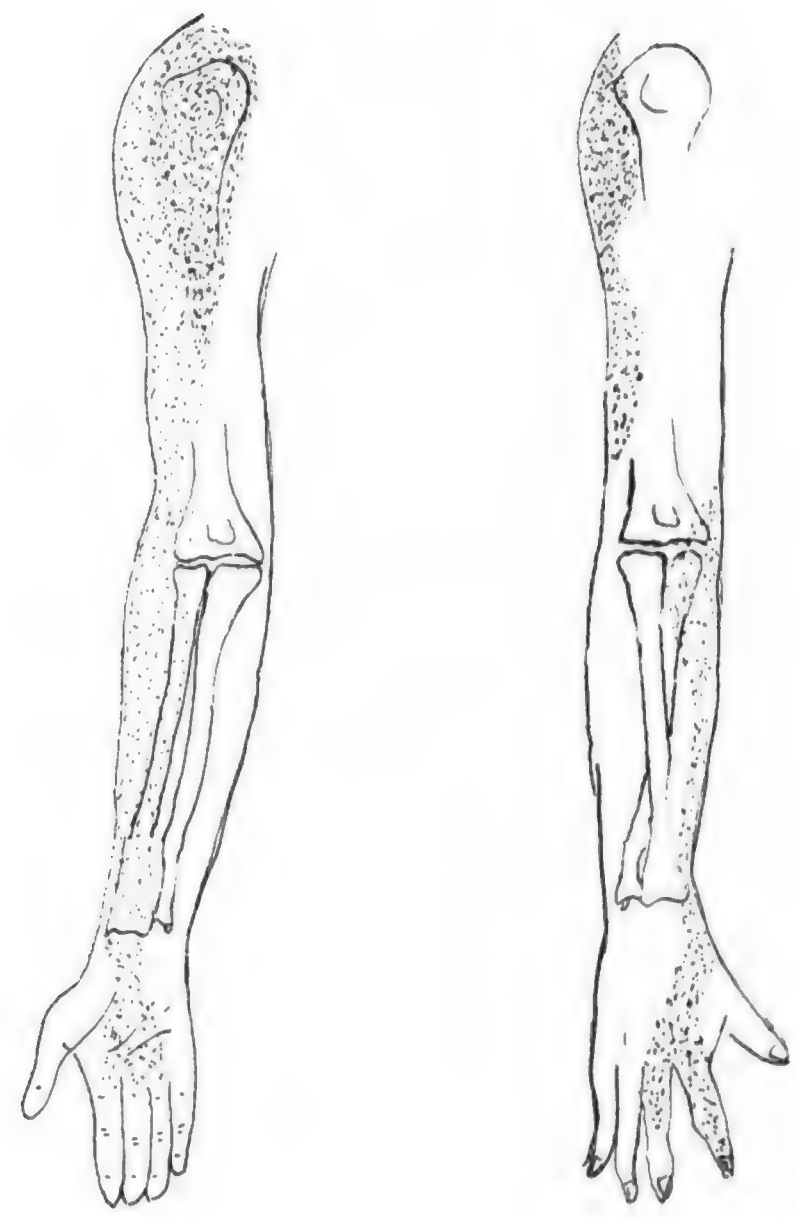

Zone de déclenchement



Irradiations douloureuses

« TRIGGER-POINT » : SOUS-SCAPULAIRE

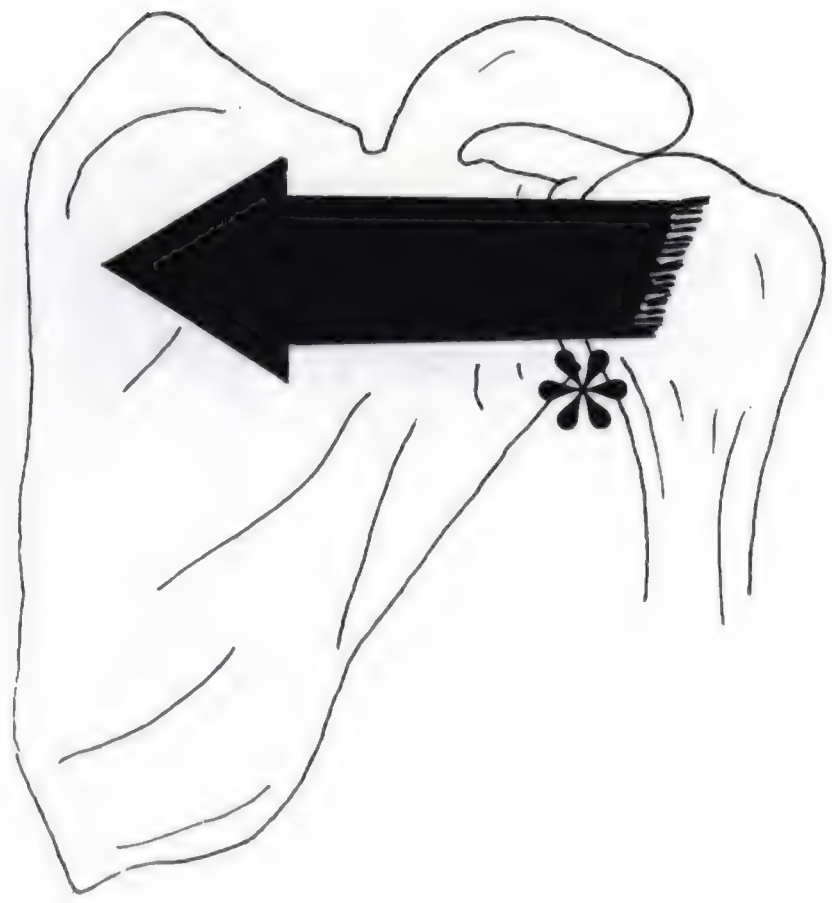

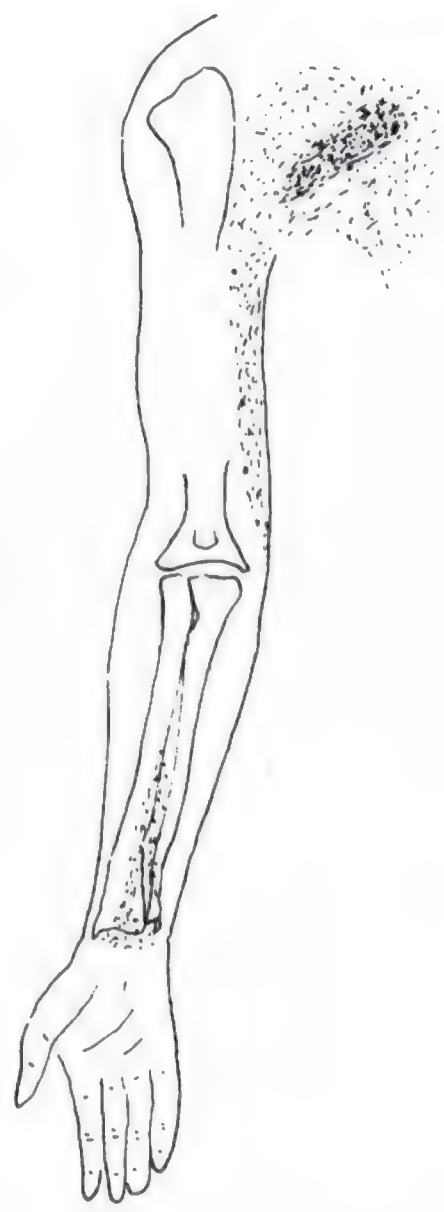

Zone de déclenchement

Irradiations douloureuses

« TRIGGER-POINT » : GRAND DENTELÉ

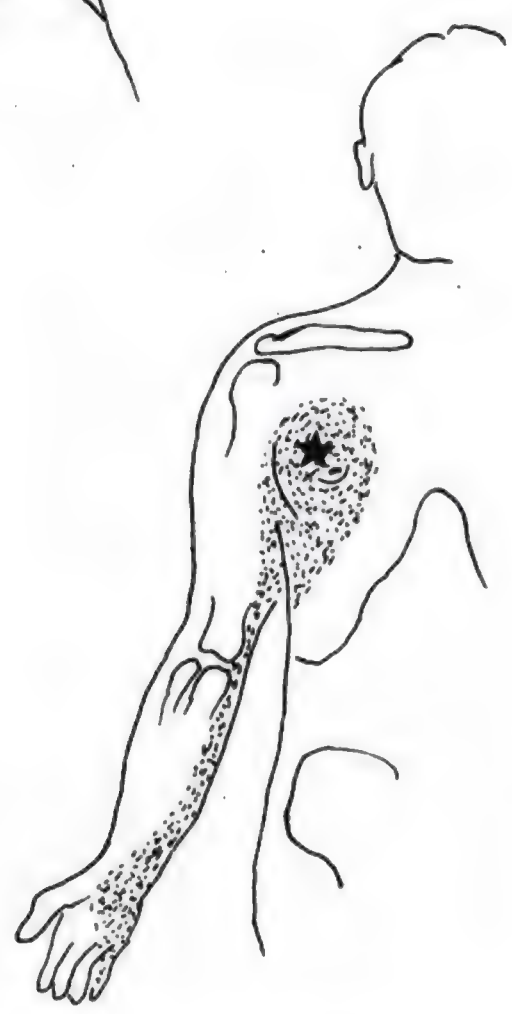

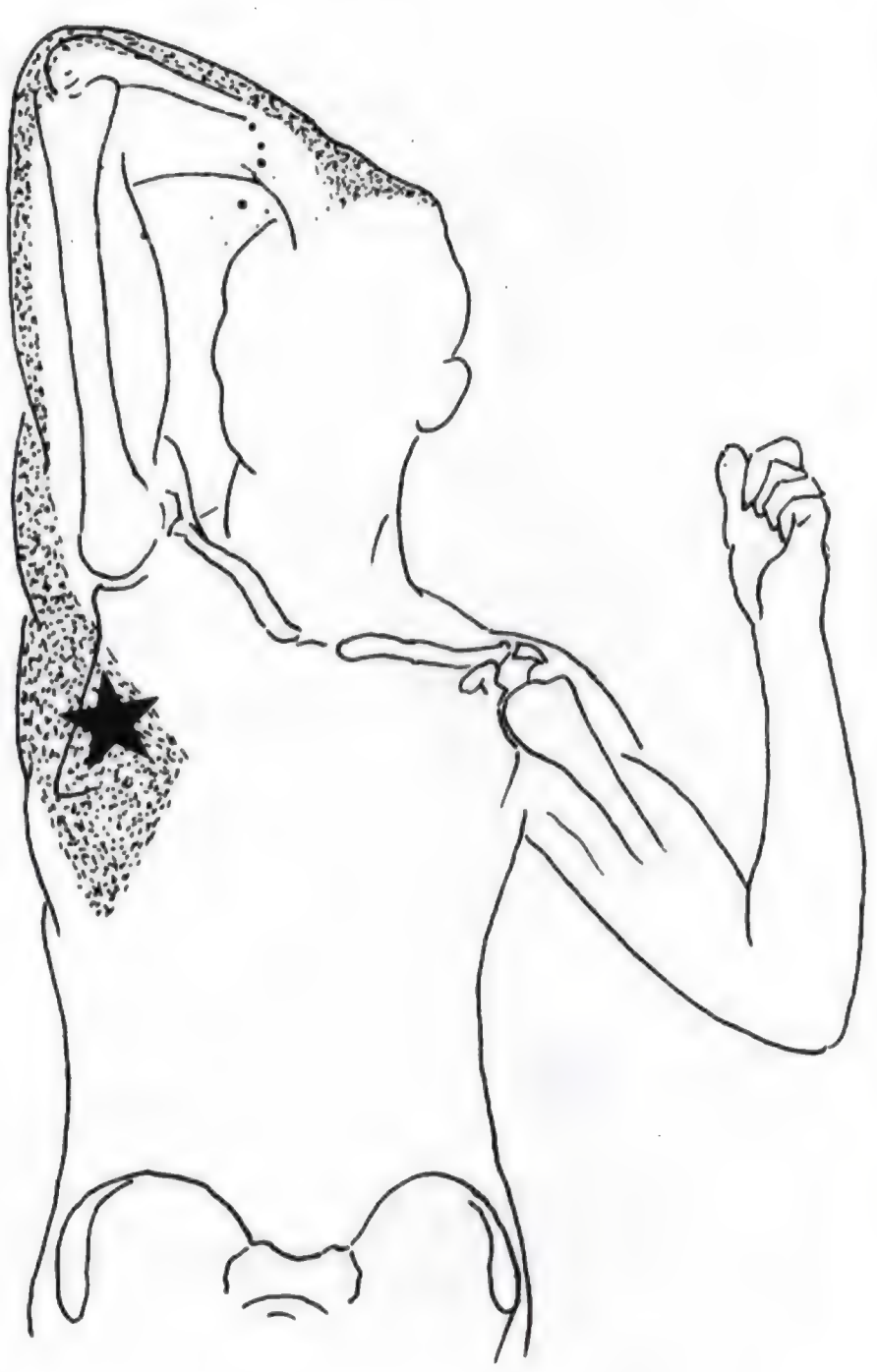

★ Zone de déclenchement

Irradiations douloureuses

« TRIGGER-POINT » : DELTOIDE

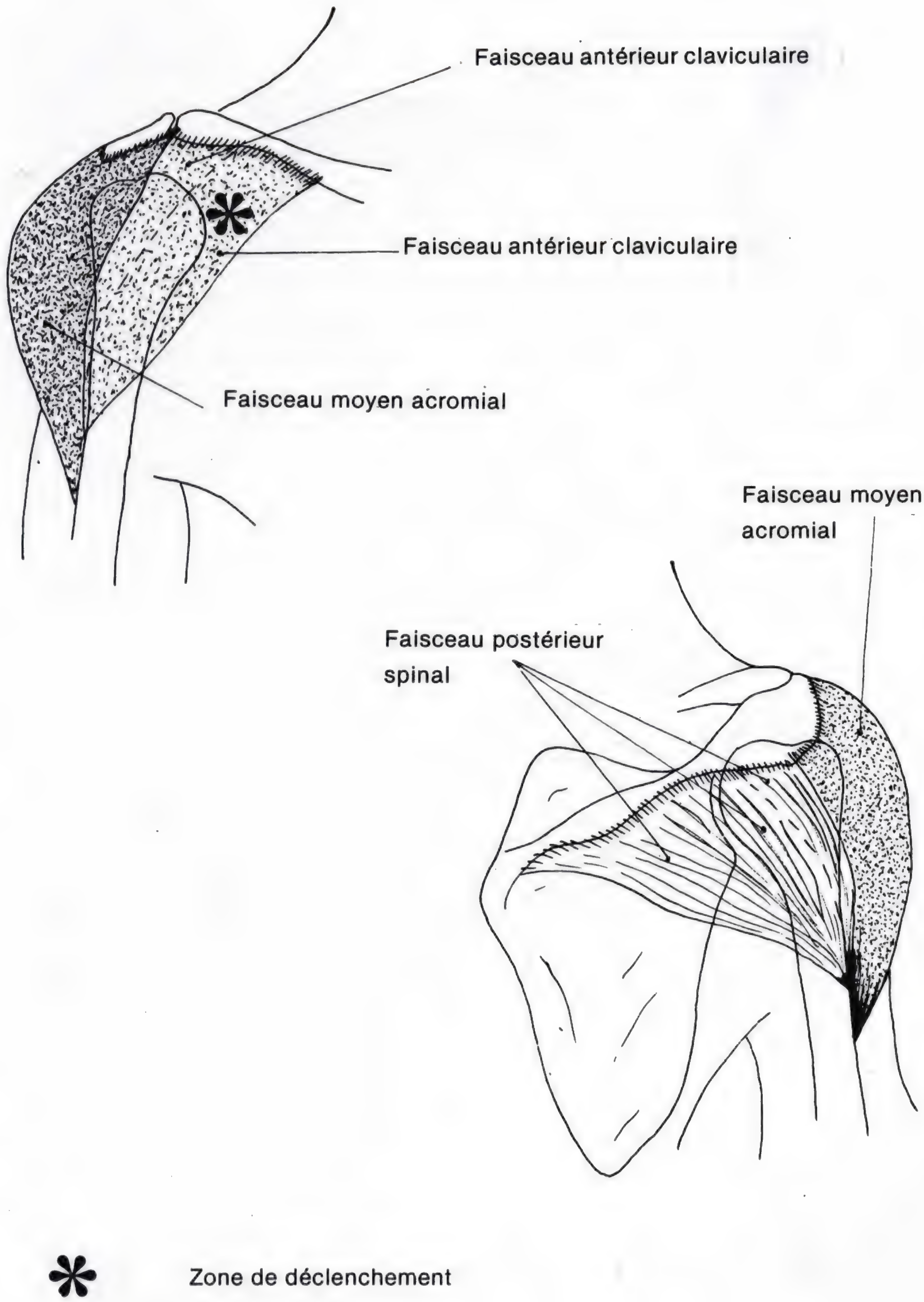

« TRIGGER-POINT » : LONG SUPINATEUR

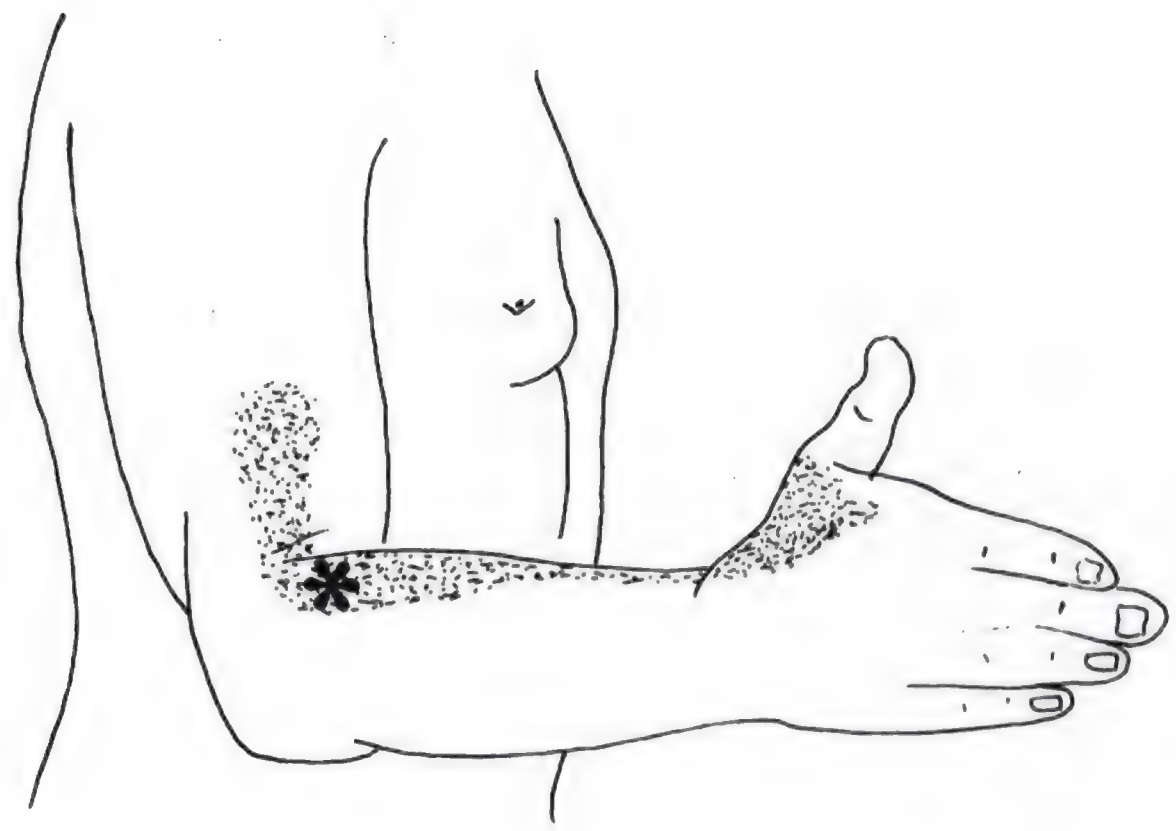

Zone de déclenchement

Irradiations douloureuses

« TRIGGER-POINT » : EXTENSEUR COMMUN DES DOIGTS ET EXTENSEUR PROPRE DE L'INDEX

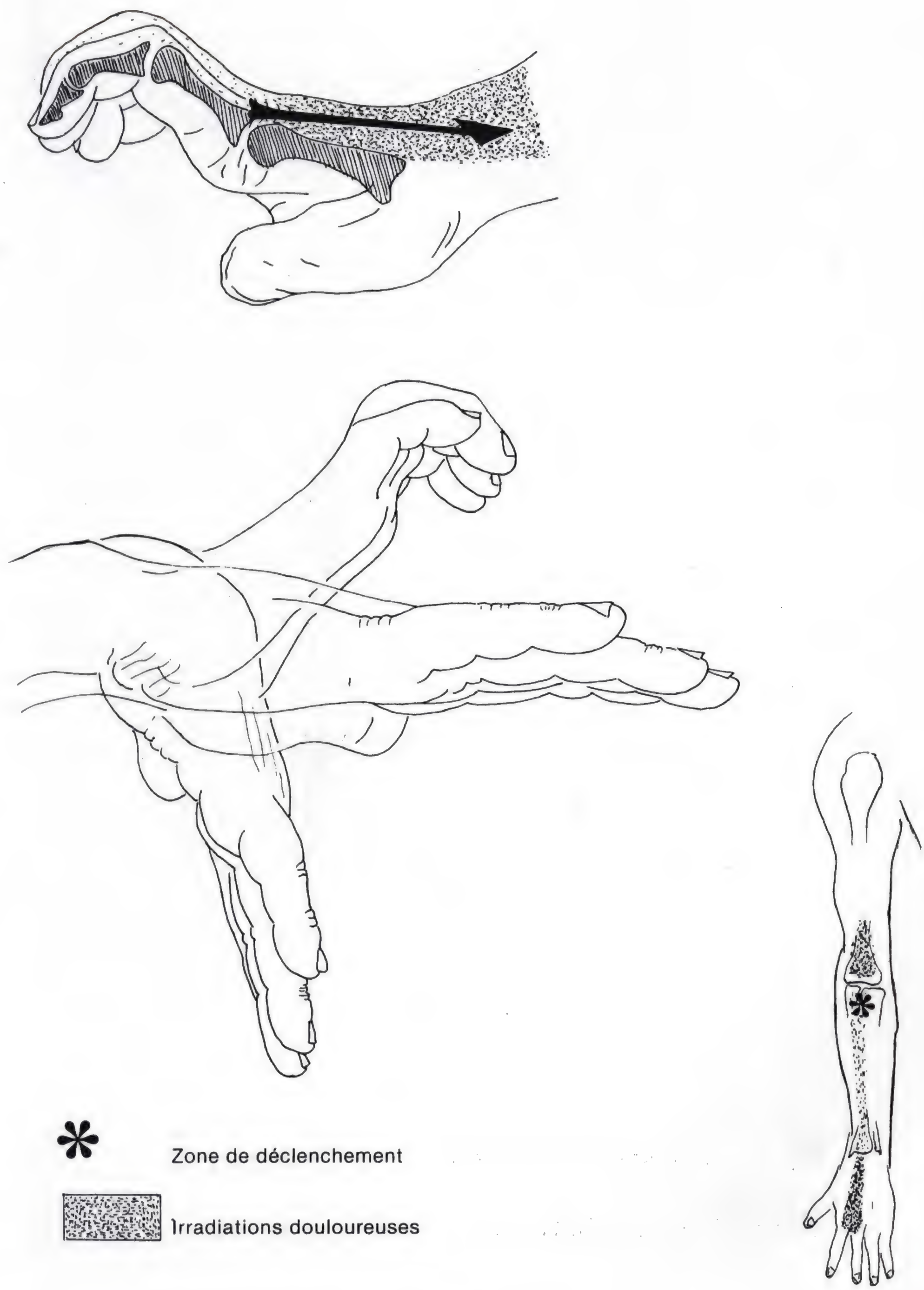

* Zone de déclenchement

Irradiations douloureuses

« TRIGGER-POINT » : 1er INTER-OSSEUX

Zone de déclenchement



Irradiations douloureuses

« TRIGGER-POINT » : LONG ABDUCTEUR DU POUCE

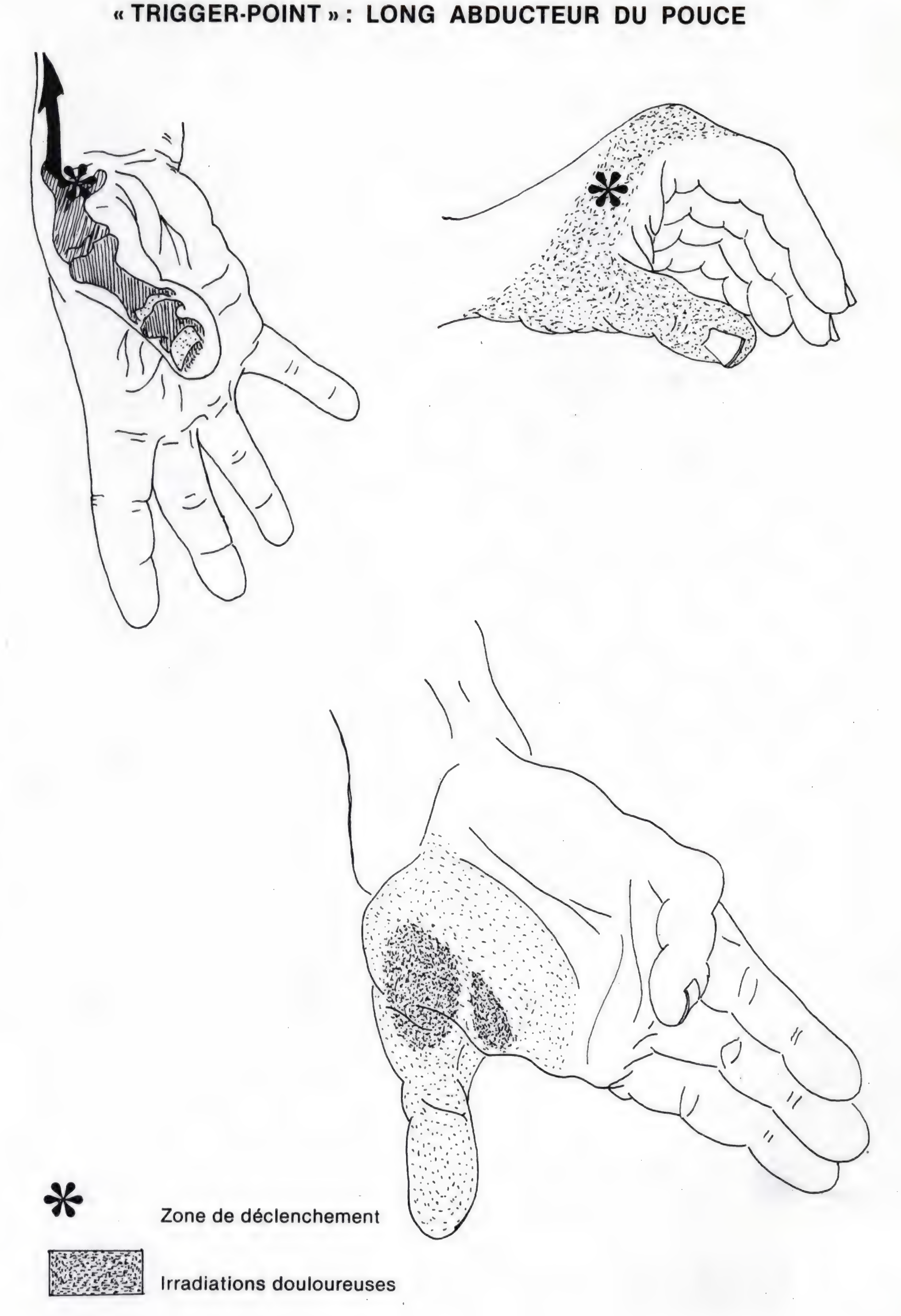

« TRIGGER-POINT » : TRANSVERSAIRE ÉPINEUX

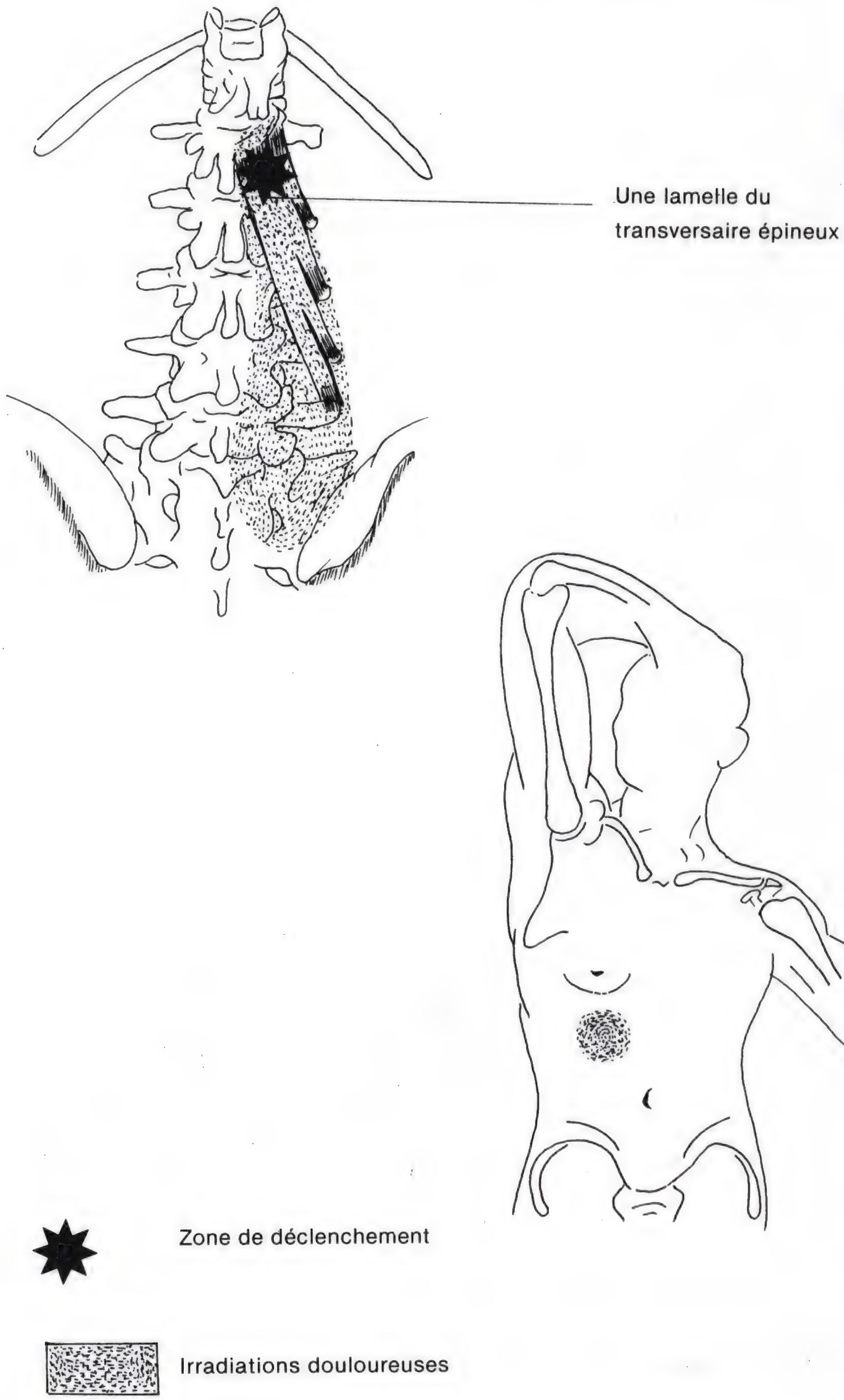

« TRIGGER-POINT » : SACRO-LOMBAIRE OU ILIO-COSTAL

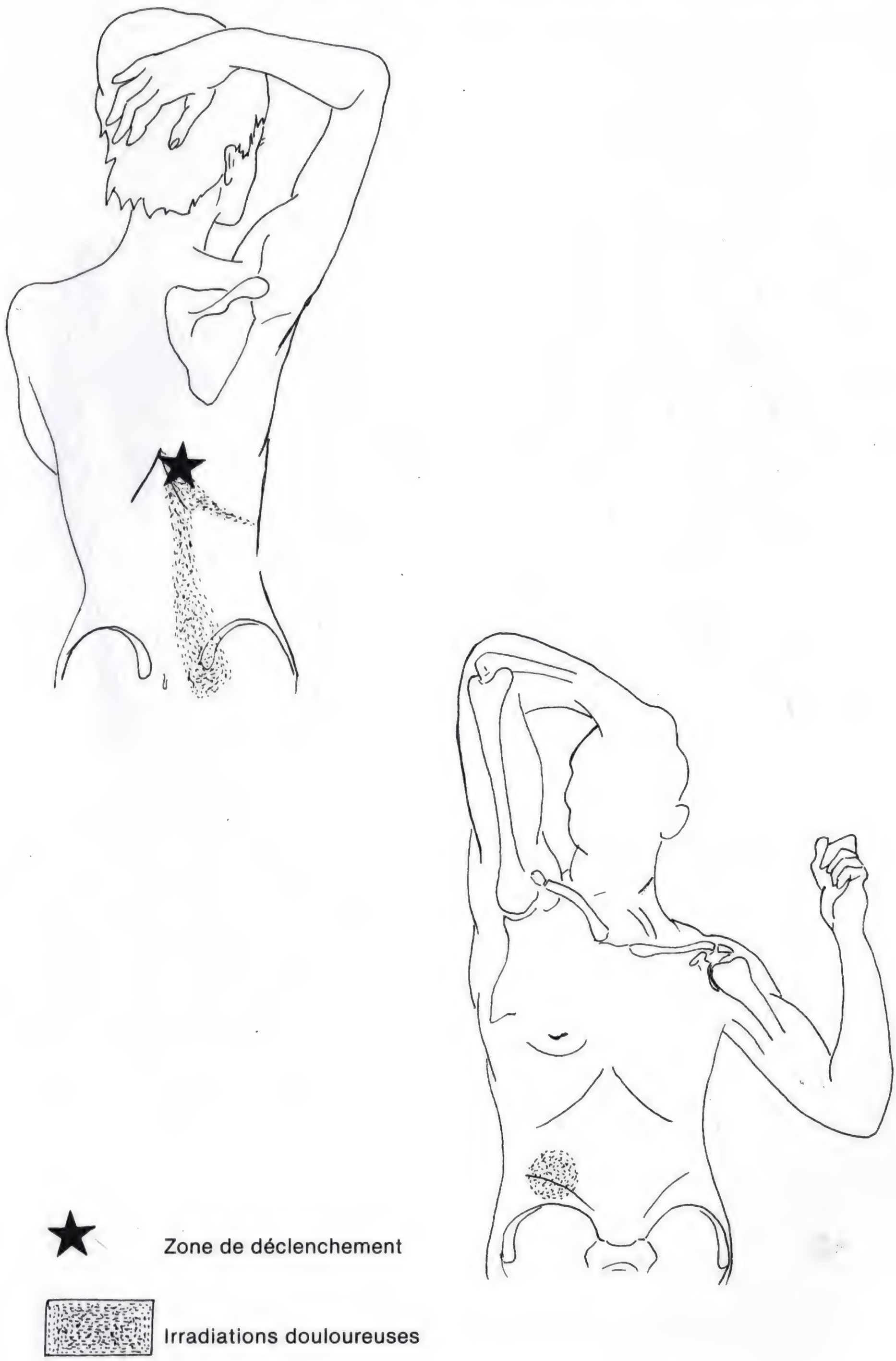

★ Zone de déclenchement

Irradiations douloureuses

« TRIGGER-POINTS » : LONG DORSAL

Zones de déclenchement



Irradiations douloureuses

« TRIGGER-POINT » : PETIT FESSIER

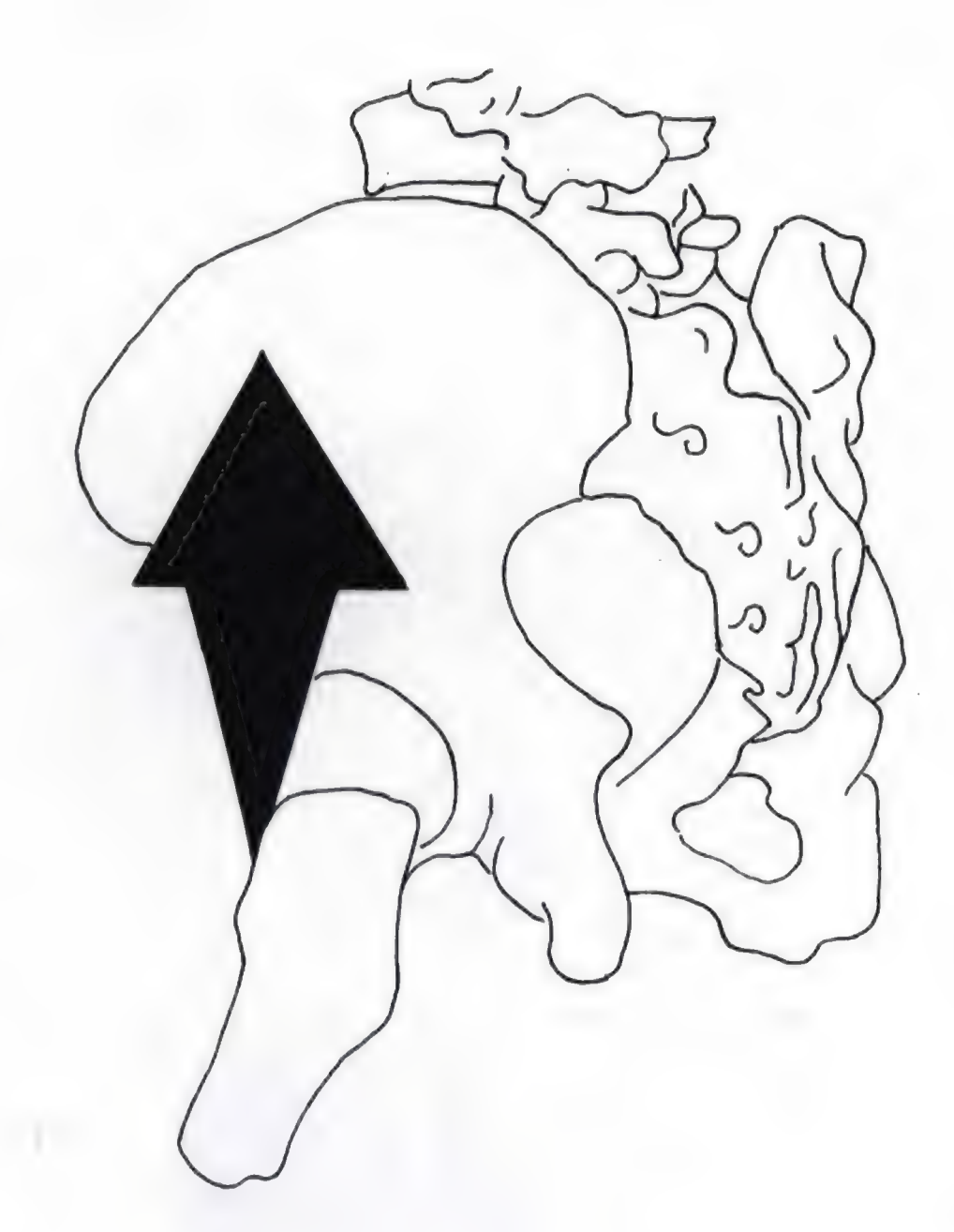

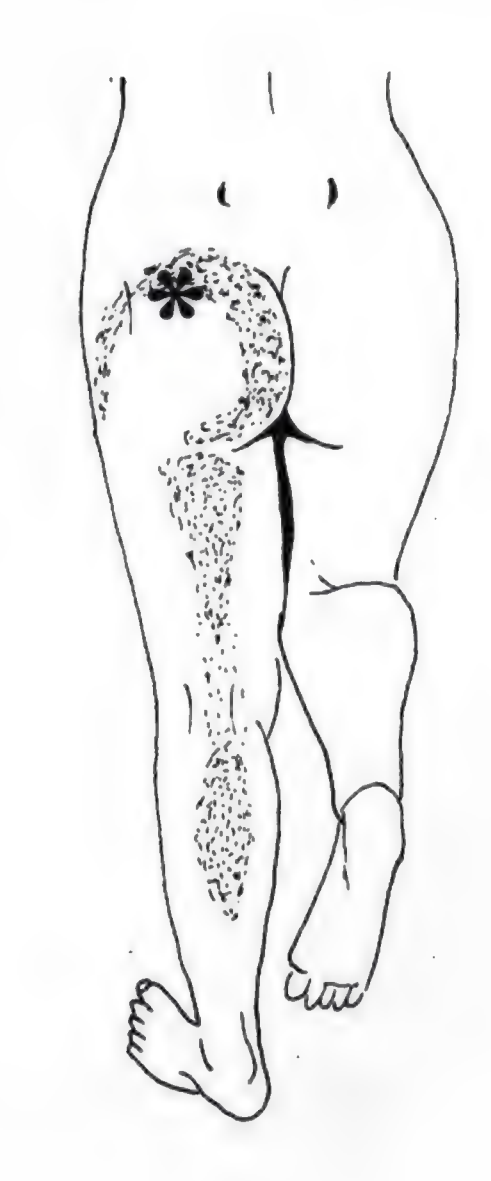

* Zone de déclenchement

Irradiations douloureuses

« TRIGGER-POINT » : BICEPS CRURAL

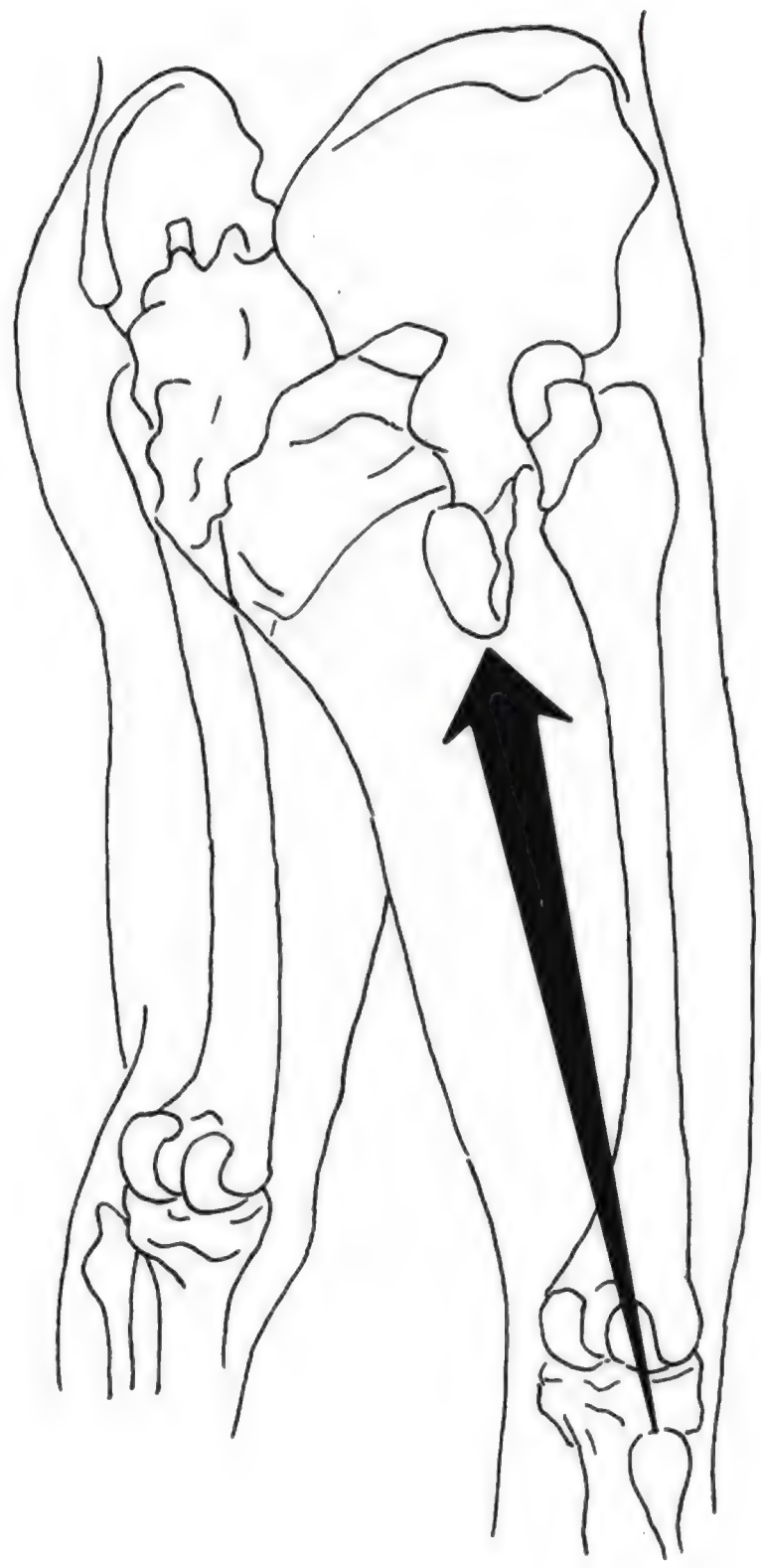

Zone de déclenchement

Irradiation douloureuse

« TRIGGER-POINT » : GRAND ADDUCTEUR

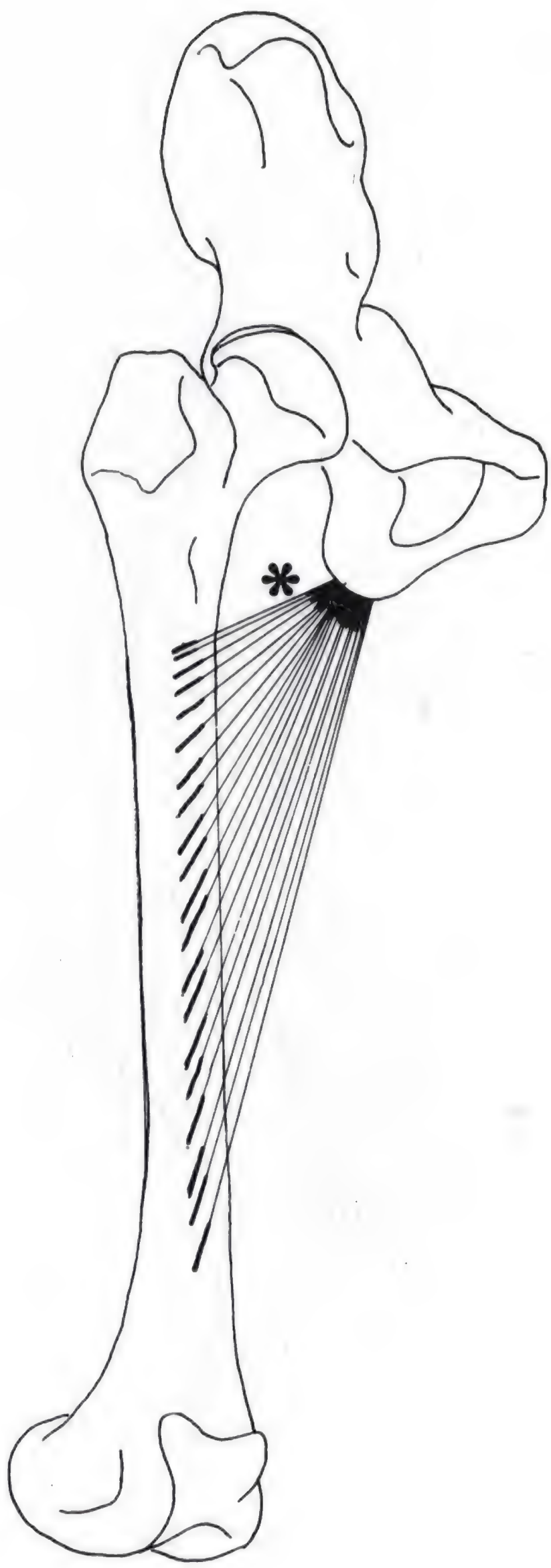

Irradiations douloureuses

Zone de déclenchement

« TRIGGER-POINT » : VASTE INTERNE

Zone de déclenchement

Irradiation douloureuse

« TRIGGER-POINTS » : TRICEPS SURAL

Zones de déclenchement

Irradiations douloureuses

« TRIGGER-POINT » : JAMBIER ANTÉRIEUR

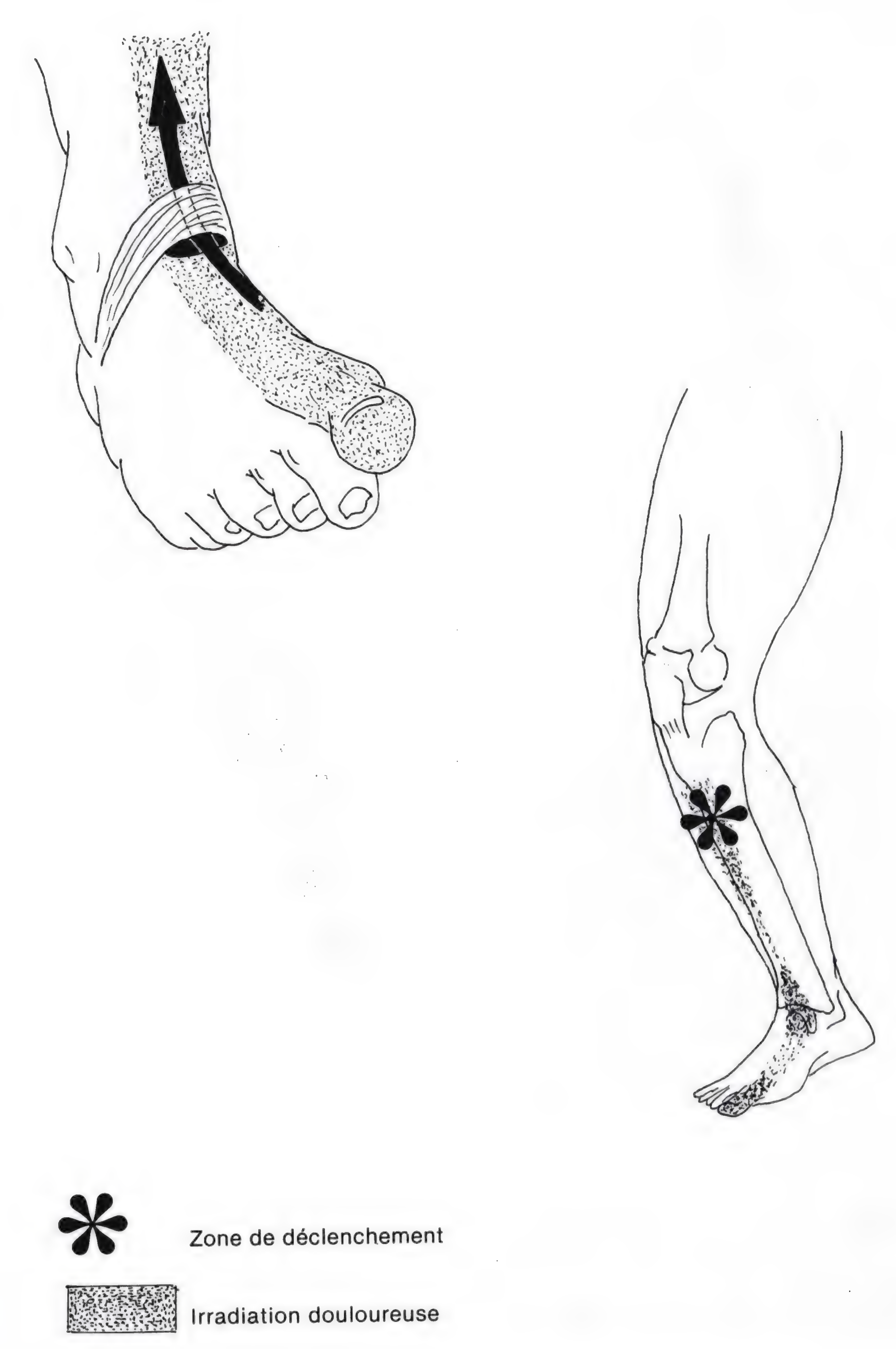

Zone de déclenchement

Irradiation douloureuse

« TRIGGER-POINT » : LONG PÉRONIER LATÉRAL

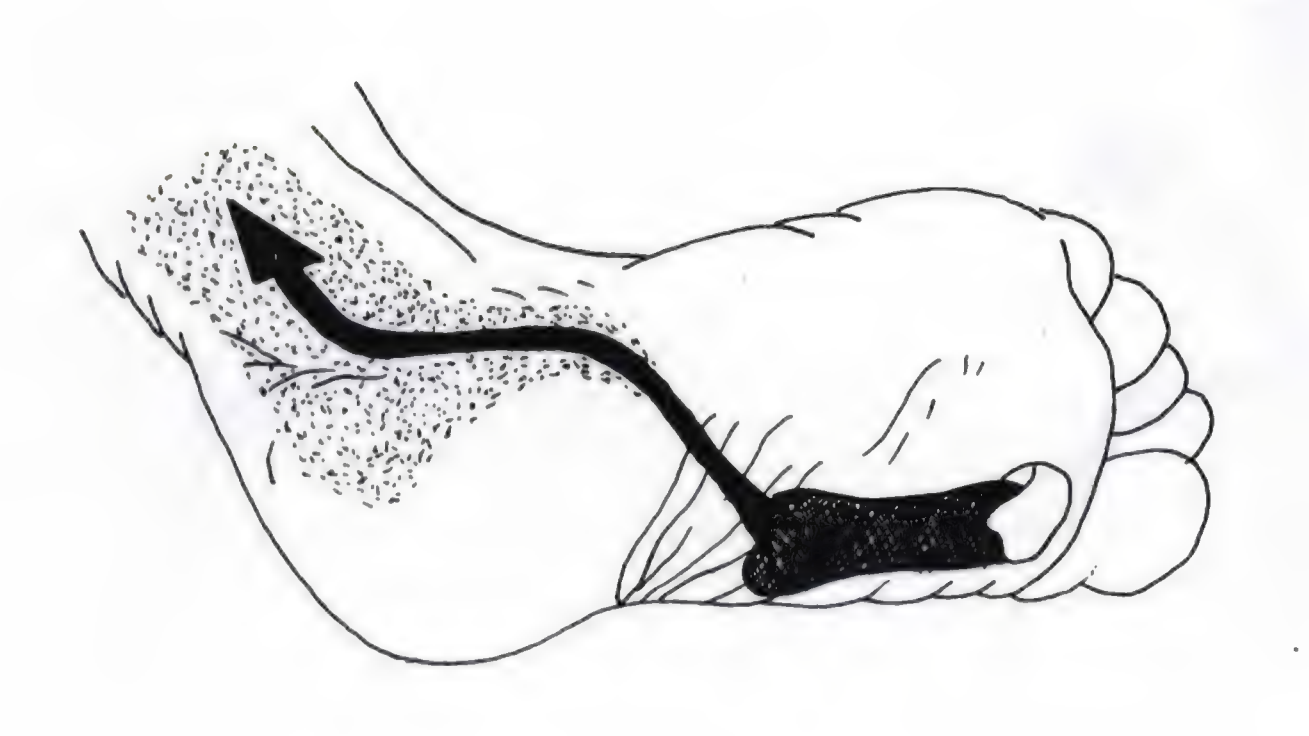

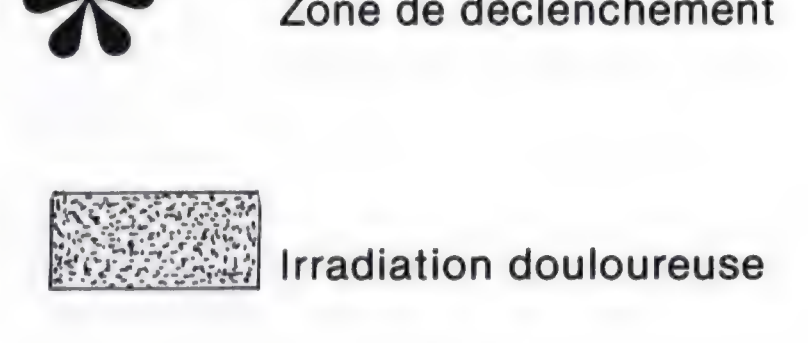

Zone de déclenchement

Irradiation douloureuse

« TRIGGER-POINT » : EXTENSEUR COMMUN DES ORTEILS

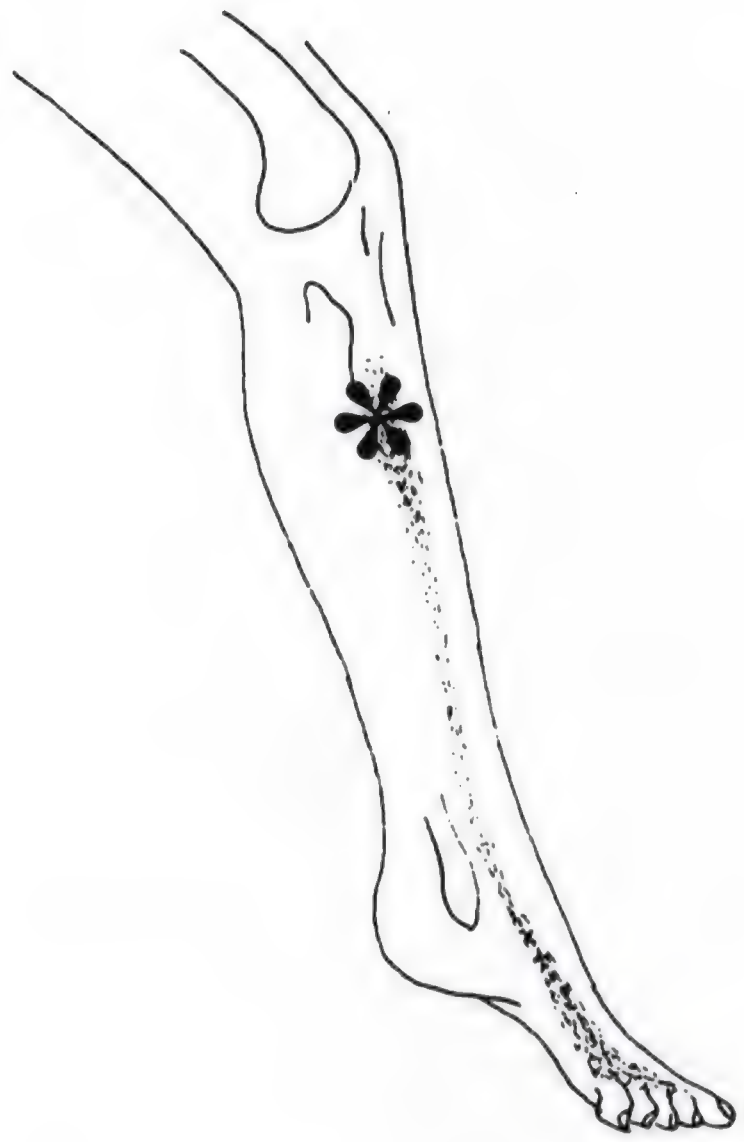

Zone de déclenchement



Irradiations douloureuses

« TRIGGER-POINT » : ABDUCTEUR DU GROS ORTEIL

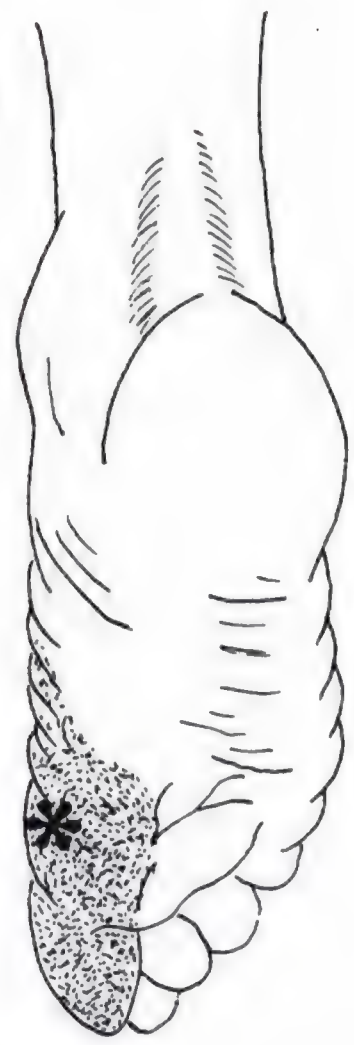

Zone de déclenchement

Irradiation douloureuse

« TRIGGER-POINT » : PÉDIEUX

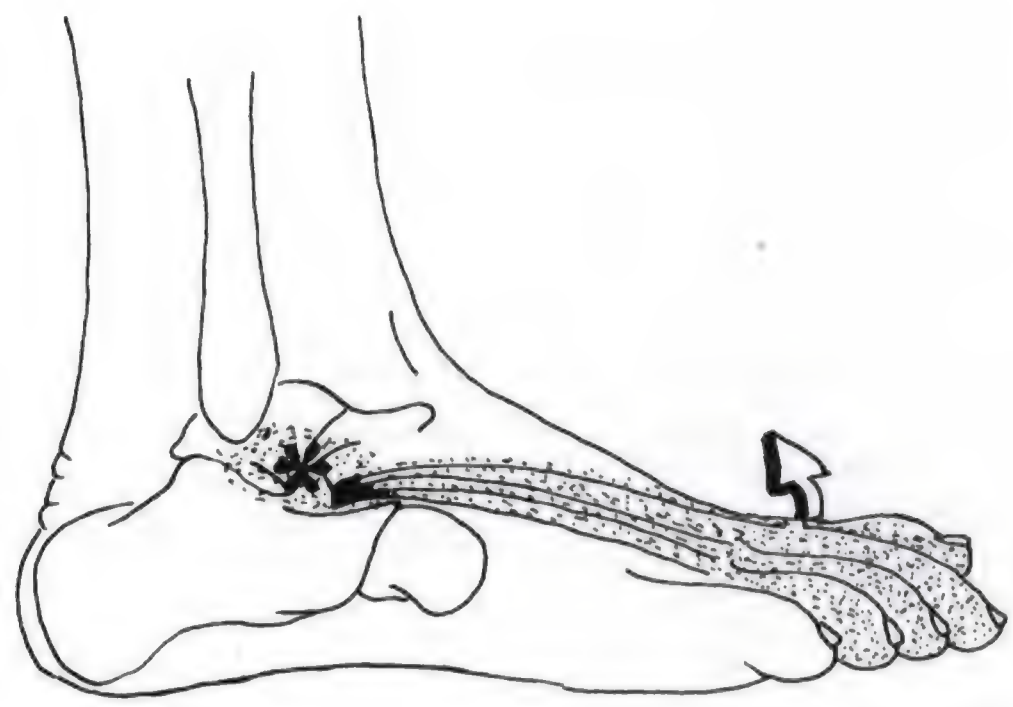

Zone de déclenchement

Irradiation douloureuse

N — REFLEXES DE CHAPMAN

CONSIDÉRATIONS GÉNÉRALES

Frank CHAPMAN entra à l'école américaine d'ostéopathie en 1897 et mourut au moment où son manuscrit original allait être mis sous presse. Ce fut grâce au travail de compilation des Docteurs Ada HINCKLEY-CHAPMAN, W.F. LINK et Ch. OWENS que les réflexes de CHAPMAN sont actuellement édités.

L'impulsion des travaux des Docteurs ABET et AL, BATES, DENSLOW, DRUCKER, JUDOVITCH, KORR, POTTENGER, SPERANSKY, THOMAS et TRAVELL a suscité, comme l'indique Fred L. MITCHELL, qui a eu le grand privilège de travailler avec le Docteur Charles OWENS, une réimpression des réflexes neuro-lymphatiques de Frank CHAPMAN. La finalité de ces réflexes s'avère à la fois diagnostique et thérapeutique. Il s'agit, en fait, de projections pathologiques viscérales.

Comme l'indiquent les Docteurs CHAPMAN et OWENS, ces réflexes présentent un intérêt diagnostique et thérapeutique sur les fluides et les fonctions viscérales.

Si la stabilité relative des réflexes de CHAPMAN offre la possibilité de déceler la pathologie viscérale concernée, ces zones réflexes ne permettent pas pour autant d'en préciser l'étiologie.

Au même titre qu'existent des réflexes neuro-vasculaires, neuro-musculaires,... Franck CHAPMAN émit l'hypothèse de l'existence de réflexes neuro-lymphatiques.

Comme le précise F. CHAPMAN l'ostéopathe peut palper ces zones réflexes sous forme de « contractions ganglionnaires localisées » en relation avec la pathologie viscérale, dans des zones spécifiques et précises.

Comme le souligne Fred L. MITCHELL, ces changements palpables, au niveau du sternum et des espaces intercostaux, peuvent aller de la dimension d'une balle de chevrotine à celle d'un petit haricot. Leur nombre est variable. Au niveau du bassin et des membres inférieurs, ils peuvent revêtir l'aspect de « plaques » ou de « masses fibreuses ».

Franck CHAPMAN D.O.

La morphologie de l'individu, la nature et l'intensité de sa pathologie viscérale influencent probablement les découvertes palpables.

Le degré de sensibilité est fondamental pour différencier ces « contractions ganglionnaires » des globules graisseux sous cutanés indolores.

Les zones réflexes vertébrales, situées entre les apophyses épineuses et les apophyses transverses donnent plutôt l'impression d'une région œdématiée ou fibrosée.

La palpation de ces « contractions ganglionnaires » peut se faire avec le pouce, l'index ou le majeur. Une fois la « contraction ganglionnaire » localisée, la pulpe de l'ostéopathe imprime au « locus », maintenu en pression douce mais ferme, un mouvement de rotation destiné à exprimer dans les tissus avoisinants son contenu lymphatique et à dissiper le gonflement. La pulpe du praticien ne doit pas glisser et un traitement léger s'avère essentiel ; ces zones pouvant être extrêmement sensibles.

Dans un premier temps, le patient étant allongé en décubitus dorsal, la pulpe de l'ostéopathe examine son hémi-thorax droit et gauche, note ses découvertes, informe éventuellement le sujet de son diagnostic et traite les zones antérieures de ces « contractions ganglionnaires » mises en évidence. Ce premier temps présente un intérêt diagnostic, représente la première phase du traitement et permet, comme l'indique Franck CHAPMAN, de libérer plus aisément les zones réflexes postérieures.

Dans un deuxième temps, le praticien demande alors au sujet de se mettre en procubitus afin de traiter les zones postérieures des « contractions ganglionnaires » découvertes précédemment. Il vérifie ensuite l'efficacité de sa démarche d'une part, par la disparition de certains symptômes confiés par son patient et, d'autre part, par la modification en général obtenue et constatable à la palpation de l'état des zones antérieures.

Si, après contrôle en décubitus dorsal, les zones antérieures n'ont pas été modifiées, cela peut signifier :

- Que la pathologie viscérale est trop importante ;
- Qu'une lésion ostéopathique rachidienne, musculo-squelettique, entretient un état de facilitation ;

- Que la pathologie viscérale est irréversible ;
- Ou que l'ostéopathe est incompétent.

Comme dans tout traitement, l'état général du patient doit être apprécié afin de rendre le dosage thérapeutique adéquat.

Le Docteur OWENS précise que le temps passé sur une zone réflexe doit demeurer bref. Fred L. MICHELL ajoute que le Docteur OWENS conditionnait son temps de travail à la réponse thérapeutique à la fois palpatoire (diminution de l'œdème, disparition de la « contraction ganglionnaire ») et symptômatique (apaisement de la sensibilité subjective perçue par le patient et de la sensibilité objective lors de la palpation des zones antérieures).

En fait et en règle générale, le temps de traitement nécessaire sur une zone peut varier entre 20 secondes et 2 minutes. Un traitement trop long doit être évité car il faut se souvenir du phénomène de rebond antérieurement décrit.

Si la cédation d'une symptômatologie est une bonne chose, elle ne doit pas représenter pour autant un critère de réussite thérapeutique.

Bien que toutes les combinaisons réflexes soient théoriquement envisageables, l'expérience pratique de F. CHAPMAN, Ch, OWENS et Fred L. MITCHELL a permis d'individualiser trois groupes cliniques majeurs :

- Le groupe endocrinien (29 - 32 - 33 - 30 - 13 - 16 - 40)
- Le groupe gastro-intestinal (37 - 13 - 16 - 45 - 41 - 46 - 47)
- Le groupe infectieux (46 - 47 - 48 - 40)

Cependant, si ces groupes se rencontrent fréquemment, il ne faudrait pas pour autant que l'ostéopathe les envisage de façon systématique. Il n'y a pas de maladie, il n'y a que des malades et chaque individu est une entité.

Le groupe endocrinien comprend les zones réflexes de la prostate, des ligaments larges utérins, des glandes génitales, de la thyroïde et des glandes surrénales.

Le groupe gastro-intestinal est composé des zones réflexes du colon, de la thyroïde, du pancréas, du duodénum, de l'intestin grèle et du foie.

Le groupe infectieux inclut les zones réflexes du foie, de la rate et des glandes surrénales.

Afin de ne pas rendre le système trop hermétique, n'oublions pas la notion fondamentale d'interdépendance fonctionnelle de l'organisme car ces groupements fonctionnels font l'objet de beaucoup d'exceptions. Pour traiter le groupe gastro-intestinal, le Docteur OWENS, d'après Fred L. MITCHELL, s'est toujours fait un point d'honneur d'examiner toutes les zones réflexes du pelvis et du colon. Les troubles génitaux urinaires peuvent affecter profondément la fonction gastro-intestinale et il est aussi évident qu'un examen des zones réflexes du groupe endocrinien serait incomplet si l'on ne s'occupait pas du foie, de la rate, du pancréas ou parfois du duodénum.

En résumé et pour conclure, l'ostéopathe doit traiter ce qu'il trouve et non ce qu'il recherche.

LOCALISATIONS ET CORRESPONDANCES VISCÉRALES DES RÉFLEXES DE CHAPMAN

1) Rétinite ou conjonctivite

— Zones réflexes antérieures

Face antérieure de chaque col huméral

— Zones réflexes postérieures

Région sous-occipitale

— Symptômatologie envisageable

- Rétinite
- Conjonctivite
- Dilatation de la pupille
- Vue brouillée
- Envie de se frotter les yeux pour tenter d'éclaircir la vision
- Démangeaisons, brulûres, douleurs cuisantes

— **Conseils thérapeutiques**

• Lorsqu'il s'agit d'un état inflammatoire dont l'étiologie est imprécise, l'ostéopathe devra penser aux troubles métaboliques.

• Le praticien devra compléter son traitement par la recherche de l'étiologie. En fonction de cette analyse, d'autres zones réflexes seront à traiter.

• Lorsque le globe oculaire présente chez la femme des ulcérations, l'origine sera bien souvent ovarienne et l'ostéopathe devra s'intéresser aux zones réflexes des ovaires et de l'œil.

2) Congestion cérébelleuse

— **Zones réflexes antérieures**

Extrémité de chaque apophyse coracoïde.

— **Zones réflexes postérieures**

Elles se situent bilatéralement entre la courbe occipitale et les apophyses transverses de l'atlas.

— **Symptômatologie envisageable**

• Congestion cérébelleuse accompagnée d'une défaillance de la vivacité mentale

• Lourdeur sous occipitale

• Difficulté de concentration surtout chez l'enfant pendant sa scolarité.

3) Congestion cérébrale

— **Zones réflexes antérieures**

Elles se situent sur les parites latérales de C 3, C 4 et C 5, bilatéralement.

— **Zones réflexes postérieures**

Elles se situent bilatéralement entre les apophyses transverses de C 1 et de C 2.

— **Symptômatologie envisageable**

- Anévrisme
- Tumeur cérébrale
- Paralysie
- Parésie
- Apoplexie

— **Conseils thérapeutiques**

• Une fomentation destinée à drainer les déchets accumulés dans le foie, la vésicule biliaire, les intestins et à permettre un retour veineux satisfaisant, s'avère judicieuse.,

• Le matériel nécessaire à cette fomentation se compose d'une bouillote, d'une toile cirée, de deux serviettes de toilette, d'une poire à lavement et de l'huile d'olive.

a) Pratiquer un lavement en utilisant deux litres d'eau tiède additionnée de deux cuillérées à café de sel.

b) Remplir une bouillote d'un quart d'eau bouillante.

c) Ouvrir le lit et disposer une toile cirée sur le drap du dessous.

d) Demander au patient de s'allonger sur le côté gauche.

e) Replier les serviettes chaudes essorées, l'une sur l'autre, de telle sorte qu'elles embrassent l'hémithorax droit du sujet et que leurs extrémités, de part et d'autre, soient au contact de la toile cirée.

f) Joindre les deux pans de la toile cirée, installer la bouillotte par dessus et recouvrir le tout avec les draps et des couvertures supplémentaires.

Cette technique est à pratiquer le soir au coucher, pendant 45 minutes. L'accommodation du patient à la chaleur doit être progressive.

g) Après avoir enlevé la fomentation, donner de l'huile d'olive au sujet.

4) Torticolis

— Zones réflexes antérieures

Elles se situent à la face interne de chaque col huméral.

— Zones réflexes postérieures

Elles se situent bilatéralement au niveau des apophyses transverses de C 3, C 4, C 6 et C 7.

5) Otite moyenne

— Zones réflexes antérieures

Elles se situent bilatéralement au croisement de la clavicule avec la première côte.

— Zones réflexes postérieures

Elles se situent bilatéralement au niveau des tubercules latéraux des apophyses transverses de l'atlas.

— Symptômatologie envisageable

- Affections de l'oreille moyenne
- Douleurs de l'oreille
- Mastoïdite
- Vertiges
- Mal de mer, mal de voiture.

6) Pharyngite

— Zones réflexes antérieures

Elles se situent bilatéralement sur la première côte à 1,5 cm environ de son intersection avec la clavicule.

— Zones réflexes postérieures

Elles se situent bilatéralement entre l'apophyse épineuse et l'apophyse transverse de l'axis.

— Symptômatologie envisageable

- Le sujet a envie de racler et de nettoyer sa gorge ;
- Si la trompe d'Eustache est affectée, il peut exister une sensation de lourdeur ou une surdité partielle de l'oreille correspondante ;
- Douleurs cuisantes du palais ;
- Expectoration de mucus.

— **Conseils thérapeutiques**

Franck CHAPMAN recommande, avant et après le traitement, une dépuration mésentérique destinée à éliminer les impuretés et les déchets libérés par cette action réflexe. Cette technique a été mise en évidence par le Docteur A.L. EVANS en 1900 : faire boire, au patient un grand verre d'eau, la plus chaude possible, additionnée d'un quart de cuillérée à café de sel. Allonger le sujet en décubitus latéral droit, genoux fléchis. L'ostéopathe se tient derrière lui. Son pouce droit exerce une pression entre les apophyses transverses de D 4/D 5 à gauche, pendant que le talon de sa main gauche exerce une pression contre l'abdomen du patient, au niveau de la partie inférieure de l'estomac. Pendant que son pouce droit maintient une pression rachidienne constante pour relâcher l'orifice pylorique, sa main gauche majore sa pression, en remontant dans la direction de l'estomac.

Dépuration mésentérique

— **Le nez**

— **Zones réflexes antérieures**

Elles se situent bilatéralement au niveau de l'articulation costo-sternale de la première côte.

— **Zones réflexes postérieures**

Elles se situent bilatéralement sur une horizontale virtuelle réunissant l'angle de la mandibule à l'apophyse transverse de C 2.

— **Symptômatologie envisageable**

- Affections de la membrane nasale, du côté concerné
- Rhinite
- Rhume des foins

8) Amygdalite

— **Zones réflexes antérieures**

Elles se situent bilatéralement près du sternum, entre la 1re et la 2e côte.

— **Zones réflexes postérieures**

Elles se situent bilatéralement à mi-distance entre l'apophyse transverse et le tubercule postérieur de l'atlas.

— **Symptômatologie envisageable**

- Congestion de l'amygdale,
- Douleurs de la gorge

— **Conseils thérapeutiques**

Une dépuration mésentérique selon la technique d'EVANS est bénéfique ; l'amygdalite résultant bien souvent d'une accumulation de déchets.

9) La langue

— **Zones réflexes antérieures**

Elles se situent bilatéralement sur la 2e côte à 2 cm environ du sternum.

— **Zones réflexes postérieures**

Elles se situent bilatéralement entre l'apophyse épineuse et l'apophyse transverse de C 2.

— **Symptômatologie envisageable**

- Affections de la langue,
- Douleurs,
- Sensations d'étouffements.

10) Laryngite

— **Zones réflexes antérieures**

Elles se situent bilatéralement sur la 2e côte, à 5 ou 6 cm du sternum.

— **Zones réflexes postérieures**

Elles se situent bilatéralement entre l'apophyse transverse et l'apophyse épineuse de C 2.

— **Symptômatologie envisageable**

- Laryngite
- Enrouement de la voix
- Aphonie
- Toux.

— **Conseils thérapeutiques**

En cas de fièvre, il est bon d'ajouter au traitement réflexe la technique de dépuration mésentérique du Docteur EVANS.

11) Sinusite

— **Zones réflexes antérieures**

Elles se situent bilatéralement à environ 8 cm du sternum, sur l'arête supérieure de la 2e côte et dans le 1er espace intercostal sus-jacent.

— **Zones réflexes postérieures**

Elles se situent bilatéralement entre l'apophyse épineuse et l'apophyse transverse de C 2.

— **Symptômatologie envisageable**

- Affections du sinus frontal, ethmoïdal ou maxillaire
- Douleurs.

12) Les bras

— Zones réflexes antérieures

Elles se situent bilatéralement au niveau des insertions musculaires du petit pectoral sur les 3e, 4e et 5e côtes.

— Zones réflexes postérieures

Elles se situent bilatéralement au niveau du bord interne de l'omoplate, en regard des 1re, 2e et 3e côtes.

— Symptômatologie envisageable

• Paresthésies dans l'avant-bras et la main lorsque l'individu est couché sur le côté concerné. Ces paresthésies apparaissent souvent chez la femme à la période de la ménopause.

— Conseils thérapeutiques

Une pression ferme sur le point réflexe de PARKER peut être ajoutée. C'est le Docteur E.T. PARKER qui a mis en évidence ce réflexe situé sur le bord antérieur de l'omoplate, juste au-dessous de la tête humérale. On retrouve régulièrement ce réflexe dans la maladie de DUPUYTREN.

13) Thyroïdite

— Zones réflexes antérieures

Elles se situent bilatéralement au niveau de l'espace intercostal compris entre la 2e et la 3e côte, près du sternum.

— Zones réflexes postérieures

Elles se situent bilatéralement entre l'apophyse transverse et l'apophyse épineuse de D 2.

— Symptômatologie envisageable

• Engorgement du drainage lympathique du corps thyroïde

• Tête lourde

• Nervosité

• Tachycardie

— Conseils thérapeutiques

Il faut se souvenir que l'inflammation de la thyroïde n'est jamais primaire, ni isolée.

14) Bronchite

— Zones réflexes antérieures

Elles se situent bilatéralement au niveau de l'espace intercostal compris entre la 2e et la 3e côte, près du sternum.

— Zones réflexes postérieures

Elles se situent bilatéralement entre l'apophyse épineuse et l'apophyse transverse de D 2.

— Symptômatologie envisageable

• Engorgement du drainage lymphatique des bronches.

— Conseils thérapeutiques

• Une dépuration mésentérique selon la technique d'EVANS sera bénéfique car la bronchite s'accompagne bien souvent d'une accumulation de déchets qui obstruent les tissus et donnent au sujet un teint jaunâtre.

• L'ostéopathe dèvra également attacher une importance particulière au foie, à la rate et au pancréas.

15) L'œsophage

— Zones réflexes antérieures

Elles se situent bilatéralement au niveau de l'espace intercostal compris entre la 2e et la 3e côte, près du sternum.

— Zones réflexes postérieures

Elles se situent bilatéralement entre l'apophyse transverse et l'apophyse épineuse de D 2.

— Symptômatologie envisageable

• Engorgement du drainage lymphatique de l'œsophage ;

• Régurgitations ;

• Nausées ;

• Oesophagite.

16) Myocardite

— Zones réflexes antérieures

Elles se situent bilatéralement au niveau de l'espace intercostal compris entre la 2e et la 3e côte, près du sternum.

— Zones réflexes postérieures

Elles se situent bilatéralement entre les apophyses de D 2 et de D 3, à mi-chemin entre les apophyses épineuses et les apophyses transverses.

— Symptômatologie envisageable

- Engorgement du drainage lymphatique du cœur ;
- Pouls rapide ;
- Sensation de malaise général et pressentiment d'être en danger ;
- Vertiges ;
- Dyspnée ;
- Emissions quantitativement importantes d'urine.

— Conseils thérapeutiques

- Il est très souvent utile de normaliser la fonction thyroïdienne.
- De nombreux cas de dyspnée, étouffements, suffocation chez la femme, peuvent être soulagés, en outre, par un traitement des ligaments larges utérins et des zones réflexes ovariennes.

17) Le poumon supérieur

— Zones réflexes antérieures

Elles se situent bilatéralement au niveau de l'espace intercostal compris entre la 3e et la 4e côte, près du sternum.

— Zones réflexes postérieures

Elles se situent bilatéralement entre les apophyses transverses de D 3 et de D 4, à mi-chemin entre les apophyses épineuses et les apophyses transverses.

— **Symptômatologie envisageable**

• Congestion du drainage lymphatique de la partie supérieure des poumons ;

• Blocage complet du système lymphatique accompagné de dyspnées, dans les cas de pneumonie, tuberculose miliaire aigüe ou de l'asthme.

— **Conseils thérapeutiques**

• Dans toutes les affections des voies respiratoires, l'ostéopathe devra accorder une attention particulière au colon et proscrire toute forme de laxatif ou de purgatif à même d'aggraver la situation.

• Dans les cas de pneumonie, une fomentation hépatique sera souvent salutaire.

• Dans le traitement de l'asthme, le praticien devra s'occuper des zones réflexes du pelvis, de la thyroïde, du colon, de l'estomac et de l'intestin grêle, afin de corriger les troubles digestifs qui généralement coexistent. Ce traitement ne doit pas excéder 15 mn. Un jus de citron dilué ou un jus d'orange pour les jeunes enfants, accompagné de jeûne et d'une dépuration mésentérique matin et soir, pendant 5 jours, apporteront une aide thérapeutique complémentaire.

18) Le poumon inférieur

— **Zones réflexes antérieures**

Elles se situent bilatéralement au niveau de l'espace intercostal compris entre la 4e et la 5e côte, près du sternum.

— **Zones réflexes postérieures**

Elles se situent bilatéralement au niveau de l'espace inter-transversaire compris entre D 4 et D 5, à mi-chemin entre les apophyses épineuses et les apophyses transverses.

— **Symptômatologie envisageable**

• Affections du drainage lymphatique de la partie inférieure des poumons ;

• Blocage total des lymphatiques avec dyspnée dans les cas de pneumonie, de tuberculose miliaire aigüe ou d'asthme ;

• Pleurésie ;

• Névralgie intercostale.

19) Névrite du membre supérieur

— Zones réflexes antérieures

Elles se situent bilatéralement au niveau de l'espace intercostal compris entre la 3e et la 4e côte, près du sternum.

— Zones réflexes postérieures

Elles se situent bilatéralement entre les apophyses transverses de D 3 et de D 4, à mi-chemin entre les apophyses épineuses et les apophyses transverses.

— Symptômatologie envisageable

Douleurs irradiant dans le membre supérieur.

— Conseils thérapeutiques

Pour soulager la douleur du membre supérieur, l'ostéopathe pourra utiliser la zone réflexe de PARKER.

20) Neurasthénie

— Zones réflexes antérieures

Elles se situent bilatéralement au niveau des insertions musculaires du grand pectoral sur la ligne axillaire, l'humérus, la clavicule, le sternum et les côtes (notamment la 4e).

— Zones réflexes postérieures

Elles se situent bilatéralement au niveau du bord spinal de l'omoplate, en regard de la 4e côte.

— Symptômatologie envisageable

- Epuisement nerveux ;
- Goitre exophtalmique avec complications cardiaques ;
- Dyspepsie ;
- Oppression ;
- Fermentations intestinales ;
- Priapisme clitoridien avec vaginisme ;
- Dysménorrhée ;
- Leucorrhée.

REFLEXES DE CHAPMAN

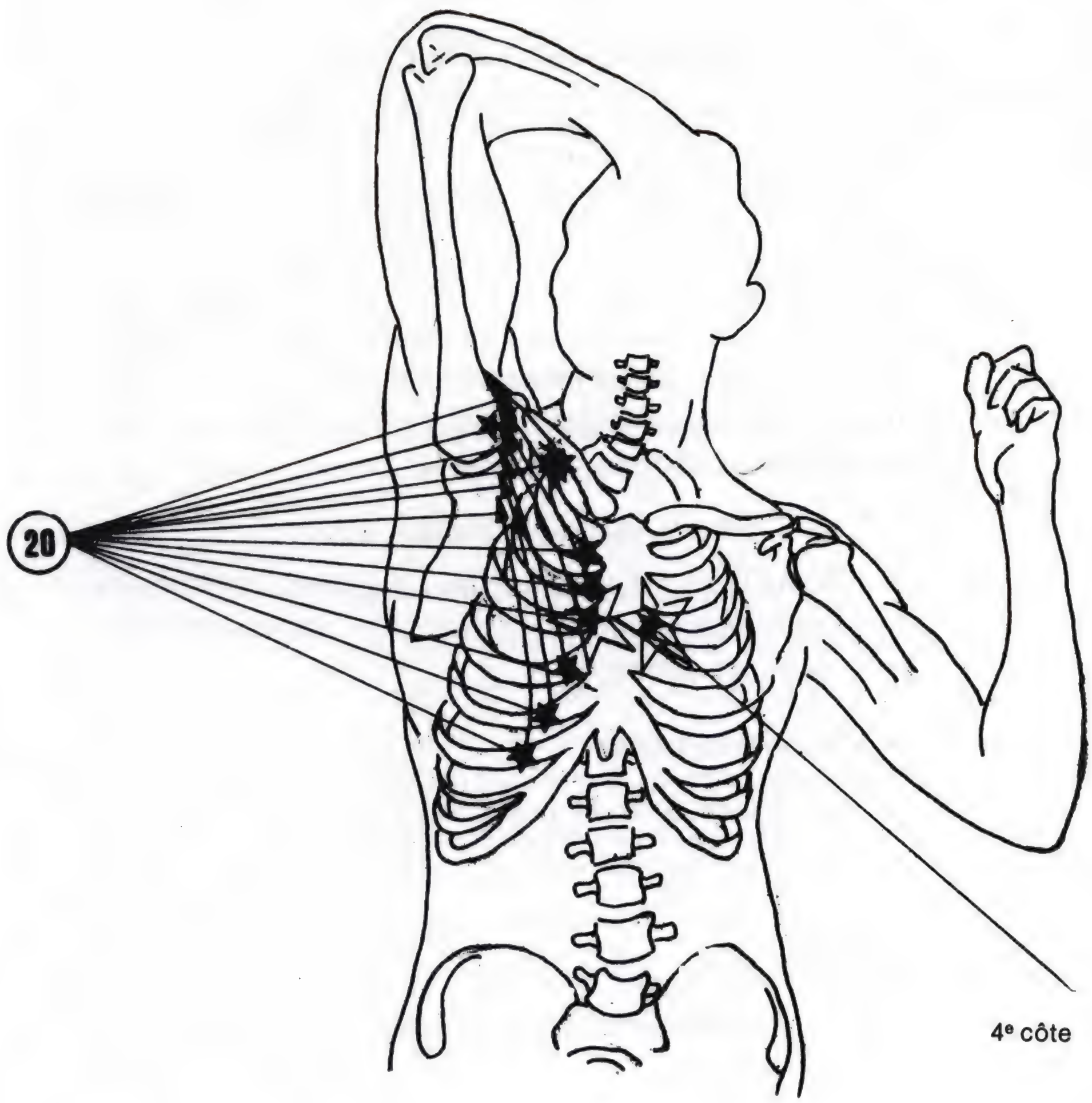

NEURASTHENIE : Zones réflexes antérieures

21) Méso-appendice

— Zones réflexes postérieures

Elles se situent unilatéralement au niveau :

- De l'extrémité de la 12e côte droite ;
- Et du 11e espace inter-transversaire droit.

— Symptômatologie envisageable

- Blocage partiel ou total de la circulation lymphatique du méso-appendice ;

- Ces zones réflexes postérieures sont d'un grand intérêt dans le cadre des problèmes du petit bassin féminin car la circulation lymphatique de l'ovaire droit draine également l'appendice vermiculaire. En comparant l'état des zones réflexes de l'ovaire et de l'appendice vermiculaire, l'ostéopathe sera en mesure de faire le diagnostic différentiel.

— Conseils thérapeutiques.

Dans le cas d'appendicite, un jeûne, une fomentation hépatique et une dépuration mésentérique apporteront une aide efficace.

22) Hémorroïdes

— Zones réflexes postérieures

Elles se situent bilatéralement au niveau :

- du pôle inférieur des auricules sacro-iliaques, juste au-dessus des tubérosités ischiatiques

— Symptômatologie envisageable

- Hémorroïdes

— Conseils thérapeutiques

- Une dépuration mésentérique, une fomentation hépatique et un jus de citron administré avant le petit déjeûner apporteront une aide appréciable.

- L'ostéopathe devra également vérifier les zones réflexes du foie, de l'intestin grèle et des glandes de l'aine.

23) Salpingite et inflammation des vésicules séminales

— Zones réflexes antérieures

Elles se situent bilatéralement entre la cavité cotyloïde et l'échancrure sciatique.

— Zones réflexes postérieures

Elles se situent bilatéralement entre l'épine iliaque postéro-supérieure et l'apophyse épineuse de L 5.

— Symptômatologie envisageable

- Salpingite chez la femme
- Inflammation des vésicules séminales chez l'homme

— Conseils thérapeutiques

L'ostéopathe devra décongestionner le petit bassin et investiguer le système suspenseur de l'utérus.

24) Clitoridite et vaginisme

— Zones réflexes postérieures

Elles se situent bilatéralement au niveau :

- de l'articulation sacro-coccygienne
- de la partie postéro-supérieure de la cuisse, sur une empreinte longue de 6 à 12 cm et large de 3 à 5 cm.

— Symptômatologie envisageable

- Clitoridite
- Vaginisme
- Formation de « plaques clitoridiennes »
- Etat neurasthénique
- Nervosité
- Instabilité
- Pulsations vaginales

25) Leucorrhées

— Zones réflexes internes

Elles se situent bilatéralement au niveau :

- du condyle interne fémoral, sur une empreinte haute de 8 à 13 cm.

— **Zones réflexes postérieures**

Elles se situent bilatéralement entre l'épine iliaque postéro-supérieure et l'apophyse épineuse de L 5.

— **Symptômatologie envisageable**

• Leucorrhées

— **Conseils thérapeutiques**

• Une diète de jus de fruits peut être conseillée.

• L'ostéopathe devra traiter, en outre, les zones réflexes du foie, de la thyroïde, de la rate, de l'ovaire et des glandes de l'aine.

26) Névralgie sciatique

— **Zones réflexes postérieures**

Elles se situent bilatéralement au niveau :

• de la face postéro-externe du fémur, dans le 1/5e sous-jacent au trochanter, sur une empreinte de 5 à 7 cm.

• De la face postéro-externe du fémur, dans le 1/5e sus-jacent au genou, sur une empreinte de 5 cm environ.

• De la face postérieure du fémur, à la jonction du 1/3 moyen et du 1/3 inférieur ;

• Des deux côtés de la tête péronière jusqu'à la malléole péronière ;

• A mi-chemin entre l'ischion et le grand trochanter

• Au-dessous des épines iliaques postéro-supérieures.

27) Constipation atone

— **Zones réflexes antérieures**

Elles se situent bilatéralement entre l'épine iliaque antéro-supérieure et le grand trochanter.

— **Zones réflexes postérieures**

Elles se situent bilatéralement au niveau de l'articulation costo-vertébrale de la 11e côte.

— **Conseils thérapeutiques**

L'ostéopathe devra compléter son traitement par les zones réflexes du foie, de la rate et de la thyroïde.

28) Tension abdominale

— Zones réflexes antérieures

Elles se situent bilatéralement au niveau du corps et de la branche pubienne, jusqu'à la symphyse pubienne.

— Zones réflexes postérieures

Elles se situent bilatéralement au niveau de l'apophyse transverse de L 2.

— Symptômatologie envisageable

- Orchite
- Epididymite

29) Prostate

— Zones réflexes antérieures

Elles se situent bilatéralement au niveau :

- de la face externe du fémur, du trochanter jusqu'à une empreinte située à 5 cm au-dessus du genou ;
- de chaque côté de la symphyse pubienne.

— Zones réflexes postérieures

Elles se situent bilatéralement entre l'épine iliaque postéro-supérieure et l'apophyse épineuse de L 5.

— Symptômatologie envisageable

- Congestion de la circulation lymphatique de la prostate
- Difficulté de la miction
- Troubles digestifs à distance

30) Ovaires

— Zones réflexes antérieures

Elles se situent bilatéralement au niveau des rebords pubiens.

— Zones réflexes postérieures

Elles se situent bilatéralement au niveau des espaces inter-transversaires D 9 / D 10 et D 10 / D 11

— **Symptômatologie envisageable**

- Congestion ovarienne, pelvienne
- Inflammation
- La zone réflexe de l'espace inter-transversaire D 9 / D 10 est en relation avec la partie interne de l'ovaire et la zone réflexe inter-transversaire D 10 / D 11, avec la partie externe de l'ovaire.

31) Urètre

— **Zones réflexes antérieures**

Elles se situent bilatéralement au niveau des bords supéro-internes des pubis.

— **Zones réflexes postérieures**

Elles se situent bilatéralement au niveau du bord supérieur de l'apophyse transverse de L 2.

— **Symptômatologie envisageable**

- Affections de l'urètre
- Cystite
- Urétrite
- Spasme urétral

— **Conseils thérapeutiques**

Dans les cas d'urétrite, de spasme urétral ou de cystite urétrale, un ponçage bref et quotidien de l'urètre par toucher vaginal, au niveau du plafond vaginal, permettra de le libérer des mailles du tissu conjonctif, de le désinfiltrer et représentera une aide thérapeutique appréciable.

32) Utérus

— **Zones réflexes antérieures**

Elles se situent bilatéralement à la jonction du corps pubien et de l'ischion.

— **Zones réflexes postérieures**

Elles se situent bilatéralement entre l'épine iliaque postéro-supérieure et l'apophyse épineuse de L 5.

— **Symptômatologie envisageable**

- Congestion utérine
- Blocage lympathique
- Inflammation

33) Ligaments larges

— **Zones réflexes antérieures**

Elles se situent bilatéralement sur la face antéro-externe de la diaphyse fémorale, sur une empreinte s'étalant du grand trochanter à 5 cm environ au-dessus du genou.

— **Zones réflexes postérieures**

Elles se situent bilatéralement entre l'épine iliaque postéro-supérieure et l'apophyse épineuse de L 5.

— **Symptômatologie envisageable**

- Congestion lymphatique des ligaments larges
- Inflammation

34) Fibrome utérin

— **Zones réflexes antérieures**

Elles se situent bilatéralement le long du bord inféro-interne du trou obturateur, formant ainsi une angulation sur une empreinte d'environ 5 cm.

— **Zones réflexes postérieures**

Elles se situent bilatéralement à 2 cm environ de l'apophyse transverse de L 5.

— **Conseils thérapeutiques**

- Une diète de jus de fruits à débuter 3 jours avant les règles et à poursuivre jusqu'au 2e jour après l'écoulement menstruel, ainsi qu'une dépuration mésentérique bi-quotidienne, représentent une aide thérapeutique efficace.

- Un traitement par toucher rectal des ligaments utéro-sacrés s'avère très souvent utile : la patiente est allongée en décubitus latéral droit, genoux fléchis sur l'abdomen. Pendant que l'index ou le majeur de l'ostéopathe exerce une pression dans le rectum au contact de l'isthme utérin, sa main gauche saisit le bras gauche du sujet, entre l'épaule et le coude, et le tire.

35) Rectum

— Zones réflexes antérieures

Elles se situent bilatéralement au niveau du trochin fémoral.

— Zones réflexes postérieures

Elles se situent bilatéralement au niveau du pôle inférieur des auricules sacro-iliaques.

— Symptômatologie envisageable

• Etats congestifs

— Conseils thérapeutiques

F. CHAPMAN affirmait que l'état du rectum intervenait bien souvent dans les lumbagos et les sciatiques.

36) Les glandes de l'aine

— Zones réflexes antérieures

Elles se situent bilatéralement au niveau :

• des insertions du muscle couturier sur l'empreinte tibiale des muscles de la patte d'oie ;

• d'une zone sus-jacente au condyle interne fémoral.

— Zones réflexes postérieures

Elles se situent bilatéralement au niveau du pôle inférieur des auricules sacro-iliaques.

— Symptômatologie envisageable

• Engorgement des glandes de l'aine

• Déficit circulatoire et œdèmes des membres inférieurs

— Conseils thérapeutiques

Le drainage s'impose dans tous les états infectieux pelviens et des membres inférieurs.

37) Constipation spastique et colite

— Zones réflexes antérieures

Elles se situent bilatéralement au niveau de la face antéro-externe de la diaphyse fémorale, du trochanter à la rotule. **A droite :**

• Le 1/5e supérieur correspond au caecum

• Les 3/5e moyens correspondent au colon ascendant

• Le 1/5e inférieur correspond à une petite partie du colon transverse.

A gauche :

• Le trochanter correspond à la jonction du sigmoïde et du rectum

• Le 1/5e supérieur correspond au sigmoïde

• Les 3/5e moyens correspondent au colon descendant

• Le 1/5e inférieur correspond à une grande partie du colon transverse.

— Zones réflexes postérieures

Elles se situent bilatéralement au niveau d'une empreinte triangulaire représentée par les apophyses transverses de L 2, L 3, L 4 et la crête iliaque.

— Symptômatologie envisageable

• Constipation

• Colite

— Conseils thérapeutiques

• Le traitement de ces zones réflexes procure un soulagement immédiat et permet le diagnostic différentiel entre une inflammation du gros colon, du coude hépatique et de la vésicule biliaire, lorsque le patient se plaint de l'hypochondre droit.

• La zone réflexe du trochanter gauche indique bien souvent une obstruction de la lumière intestinale.

38) Cystite

— Zones réflexes antérieures

• Autour de l'ombilic

• Entre les deux branches de la symphyse pubienne.

— Zones réflexes postérieures

Elles se situent bilatéralement au niveau de l'apophyse transverse de L 2.

— **Symptômatologie envisageable**

- Mictions fréquentes et douloureuses
- Insomnie consécutive à l'envie fréquente d'uriner

— **Conseils thérapeutiques**

L'ostéopathe devra également s'occuper des zones réflexes de l'urètre.

39) Les reins

— **Zones réflexes antérieures**

Elles se situent bilatéralement de part et d'autre de la ligne médiane de l'abdomen, à 2 cm environ au-dessus de l'ombilic.

— **Zones réflexes postérieures**

Elles se situent bilatéralement au niveau de l'espace inter-transversaire D 12 / L 1.

— **Symptômatologie envisageable**

- Congestion des reins
- Anurie
- Oligurie
- Polyurie
- Abcès
- Douleurs dorso-lombaires

— **Conseils thérapeutiques**

Dans les cas de lithiase rénale, le jus d'un demi-citron dilué pris toutes les demi-heures, ainsi qu'une dépuration mésentérique tiède et quoitidienne, permettront, même dans les cas sévères, de dissoudre les calculs entre 3 et 6 jours.

40) Glandes surrénales

— **Zones réflexes antérieures**

Elles se situent bilatéralement de part et d'autre de la ligne médiane de l'abdomen, à 4 cm environ au-dessus de l'ombilic.

— **Zones réflexes postérieures**

Elles se situent bilatéralement au niveau de l'espace inter-transversaire D 11 / D 12, à mi-chemin entre l'apophyse épineuse et les apophyses transverses.

— **Symptômatologie envisageable**

- Inflammation des glandes surrénales
- Fatigue
- Malaise général au réveil

41) Intestin grêle

— **Zones réflexes antérieures**

Elles se situent bilatéralement au niveau des espaces intercostaux compris entre la 8e et la 9e côte et entre la 9e et la 10e côte, près du revêtement cartilagineux.

— **Zones réflexes postérieures**

Elles se situent bilatéralement au niveau des espaces inter-transversaires compris entre D 8 et D 9, D 9 et D 10, D 10 et D 11, à mi-chemin entre les apophyses épineuses et les apophyses transverses.

— **Symptômatologie envisageable**

Spasticité intestinale avec fermentations et ptose.

42) Hyperacidité gastrique

— **Zone réflexe antérieure**

Elle se situe unilatéralement au niveau de l'espace intercostal compris entre la 5e et la 6e côte gauche, de la ligne verticale passant par le mamelon jusqu'au sternum.

— **Zones réflexes postérieures**

Elles se situent bilatéralement au niveau de l'espace inter-transversaire D 5 / D 6, à mi-chemin entre l'apophyse épineuse et les apophyses transverses.

— **Symptômatologie envisageable**

- Hyperacidité
- Atonie gastrique
- Fermentations et aérophagie
- Si ce réflexe est sensible, l'estomac du patient est acide ce qui entraine une fermentation des aliments.

43) Hyper-congestion gastrique

— Zone réflexe antérieure

Elle se situe unilatéralement au niveau de l'espace intercostal compris entre la 6e et la 7e côte gauche, de la ligne verticale passant par le mamelon jusqu'au sternum.

— Zones réflexes postérieures

Elles se situent bilatéralement au niveau de l'espace inter-transversaire D 6 / D 7, à mi-chemin entre l'apophyse épineuse et les apophyses transverses.

— Symptômatologie envisageable

- Congestion des parois de l'estomac
- Atonie
- Aérophagie
- Palpitations cardiaques avec dyspnées
- Si cette zone réflexe est sensible, l'estomac du patient est congestionné et atone. Cette atonie favorise la fermentation et l'aérophagie.

44) Rétrécissement pylorique

— Zone réflexe antérieure

Elle se situe sur la face antérieure du sternum, depuis la jonction du manubrium avec le corps, à l'appendice xyphoïde.

— Zone réflexe postérieure

Elle se situe unilatéralement au niveau de l'articulation costo-transversaire de la 10e côte à droite.

— Symptômatologie envisageable

- Rétrécissement pylorique
- Distension de l'estomac
- Aérophagie
- Lourdeur épigastrique
- Pseudo-angine de poitrine
- Si cette zone réflexe est sensible, le réflexe pylorique est tardif et cet état de fait prolonge la fermentation, qui peut entrainer des douleurs d'aérophagie.

45) Pancréas

— Zone réflexe antérieure

Elle se situe unilatéralement au niveau de l'espace intercostal compris entre la 7e et la 8e côte à droite, près du revêtement cartilagineux.

— Zone réflexe postérieure

Elle se situe unilatéralement au niveau de l'espace inter-transversaire D 7 / D 8 à droite, à mi-chemin entre l'apophyse épineuse et les apophyses transverses.

— Symptômatologie envisageable

- Congestion pancréatique
- Diabète

— Conseils thérapeutiques

- En présence d'une atteinte pancréatique, l'ostéopathe devra vérifier l'existence éventuelle d'une dysurie.
- Dans les cas de diabète, un état congestif du foie et de la vésicule biliaire est bien souvent associé.

46) Congestion du foie et de la vésicule biliaire

— Zone réflexe antérieure

Elle se situe unilatéralement au niveau de l'espace intercostal compris entre la 6e et la 7e côte à droite, de la ligne verticale passant par le mamelon jusqu'au sternum.

— Zone réflexe postérieure

- Elle se situe unilatéralement au niveau de l'espace inter-transversaire D 6 / D 7 à droite, à mi-chemin entre l'apophyse épineuse et les apophyses transverses.

— Symptômatologie envisageable

- Congestion hépatique
- Douleurs vésiculaires
- Lithiase vésiculaire

— Conseils thérapeutiques

Dans les cas de lithiase, la fomentation hépatique est capitale.

47) Ralentissement hépatique

— Zone réflexe antérieure

Elle se situe unilatéralement au niveau de l'espace intercostal compris entre la 5e et la 6e côte à droite, depuis la ligne verticale passant par le mamelon jusqu'au sternum.

— Zone réflexe postérieure

Elle se situe unilatéralement au niveau de l'espace inter-transversaire D 5 / D 6 à droite, à mi-chemin entre l'apophyse épineuse et les apophyses transverses.

— Symptômatologie envisageable

- Ralentissement fonctionnel hépatique
- Malaise général
- Etat dépressif
- Elimination importante de bile

48) Splénite

— Zone réflexe antérieure

Elle se situe unilatéralement au niveau de l'espace intercostal compris entre la 7e et la 8e côte à gauche, près de la jonction chondro-costale.

— Zone réflexe postérieure

Elle se situe unilatéralement au niveau de l'espace inter-transversaire D 7 / D 8 à gauche, à mi-chemin entre l'apophyse épineuse et les apophyses transverses.

— Symptômatologie envisageable

- Affections de la rate
- Anémie
- Leucémie

— Conseils thérapeutiques

Dans tous les problèmes infectieux, la rate est l'alliée du praticien et une stimulation des glandes l'aine sera judicieuse.

REFLEXES DE CHAPMAN

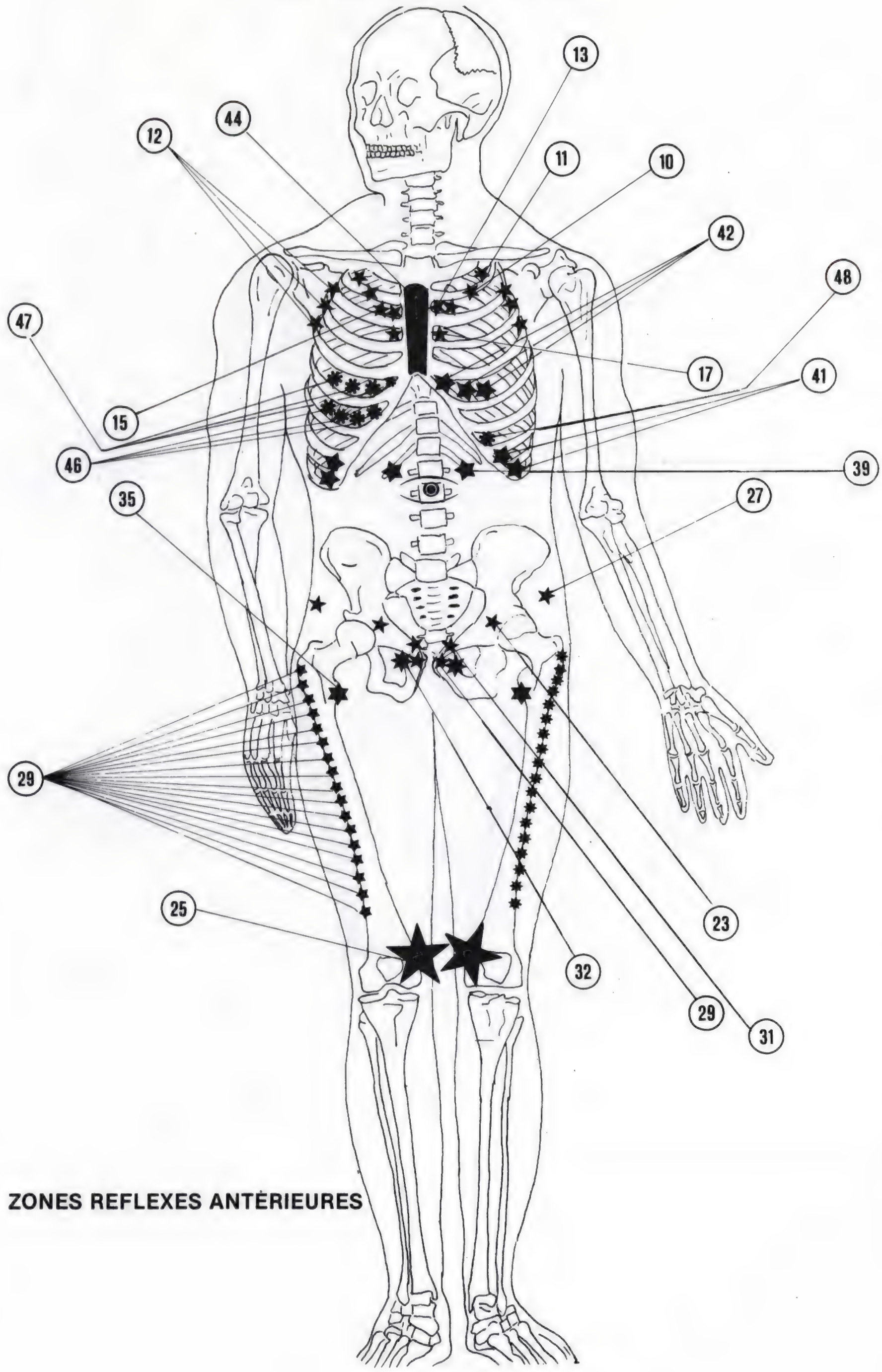

ZONES REFLEXES ANTÉRIEURES

RÉFLEXES DE CHAPMAN

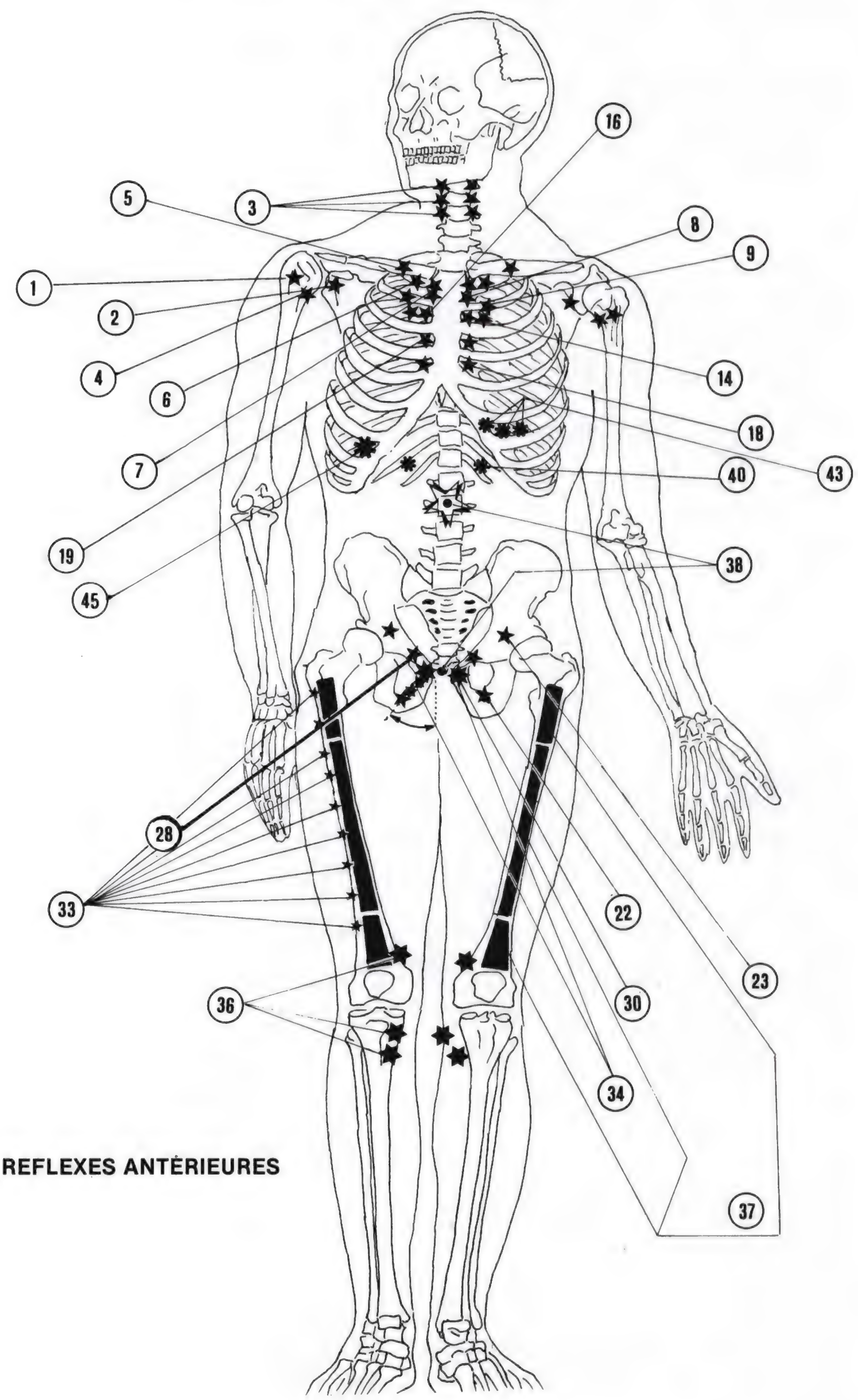

ZONES REFLEXES ANTÉRIEURES

RÉFLEXES DE CHAPMAN

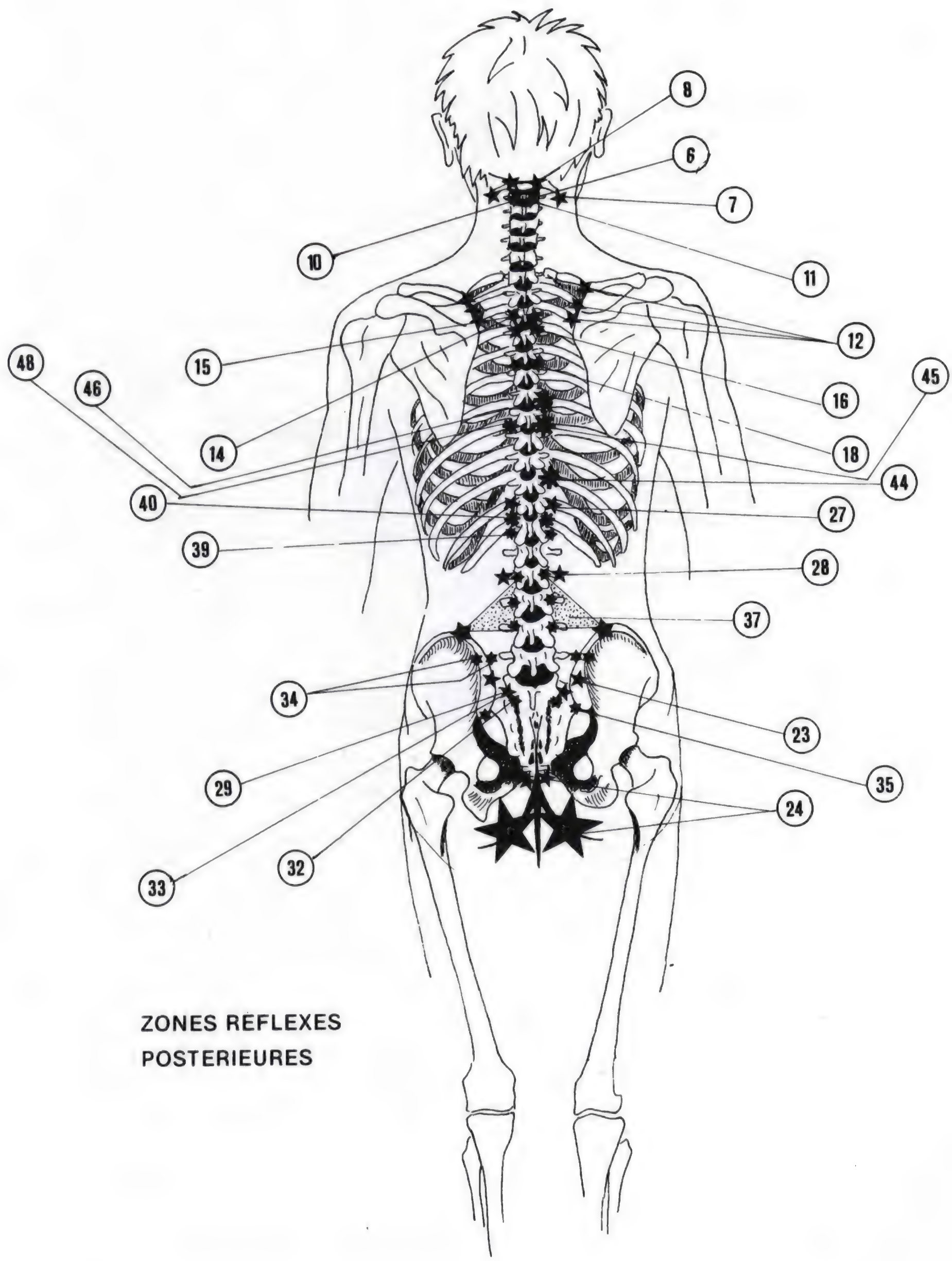

ZONES REFLEXES
POSTERIEURES

RÉFLEXES DE CHAPMAN

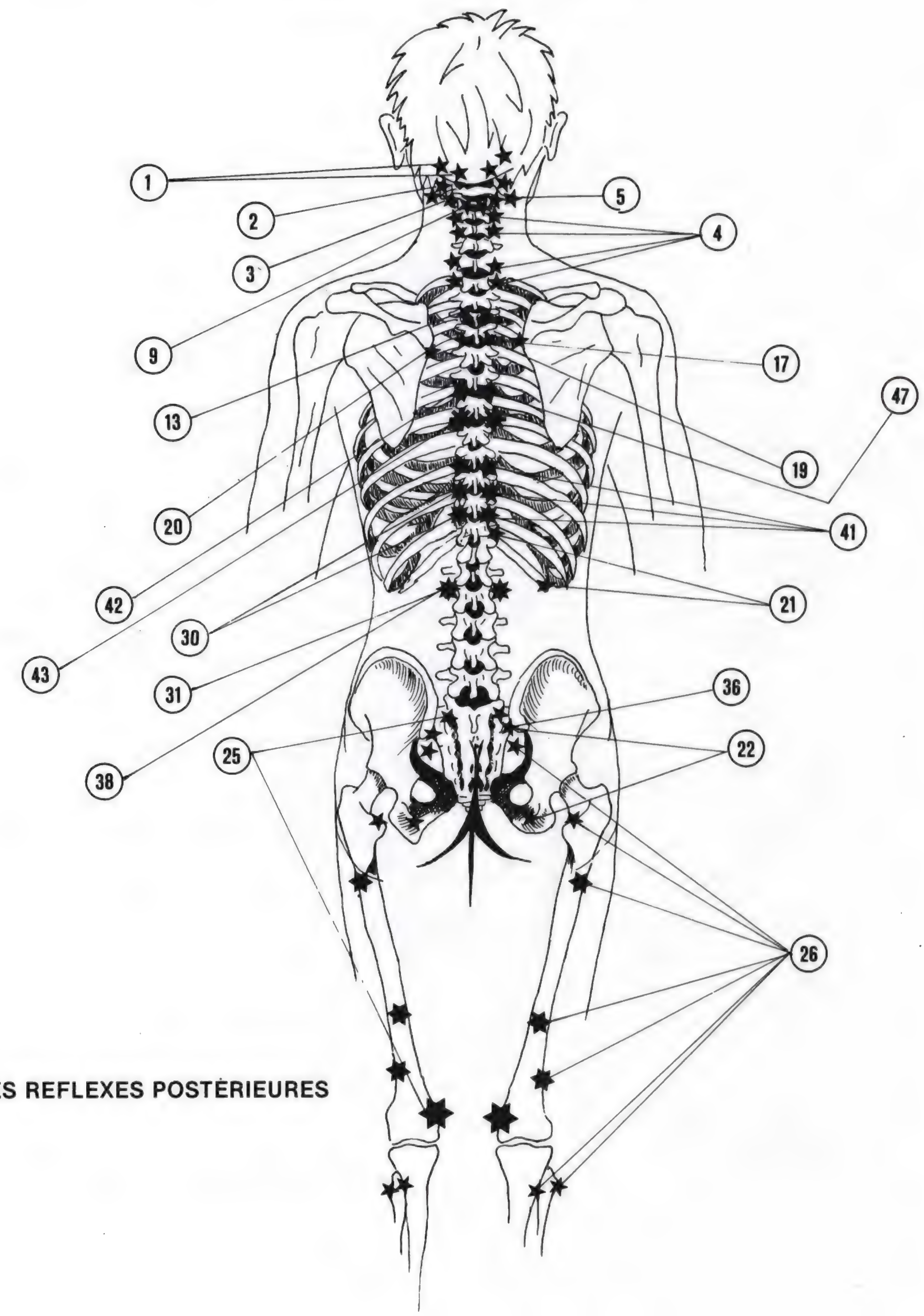

ZONES REFLEXES POSTÉRIEURES

RÉFLEXES DE CHAPMAN

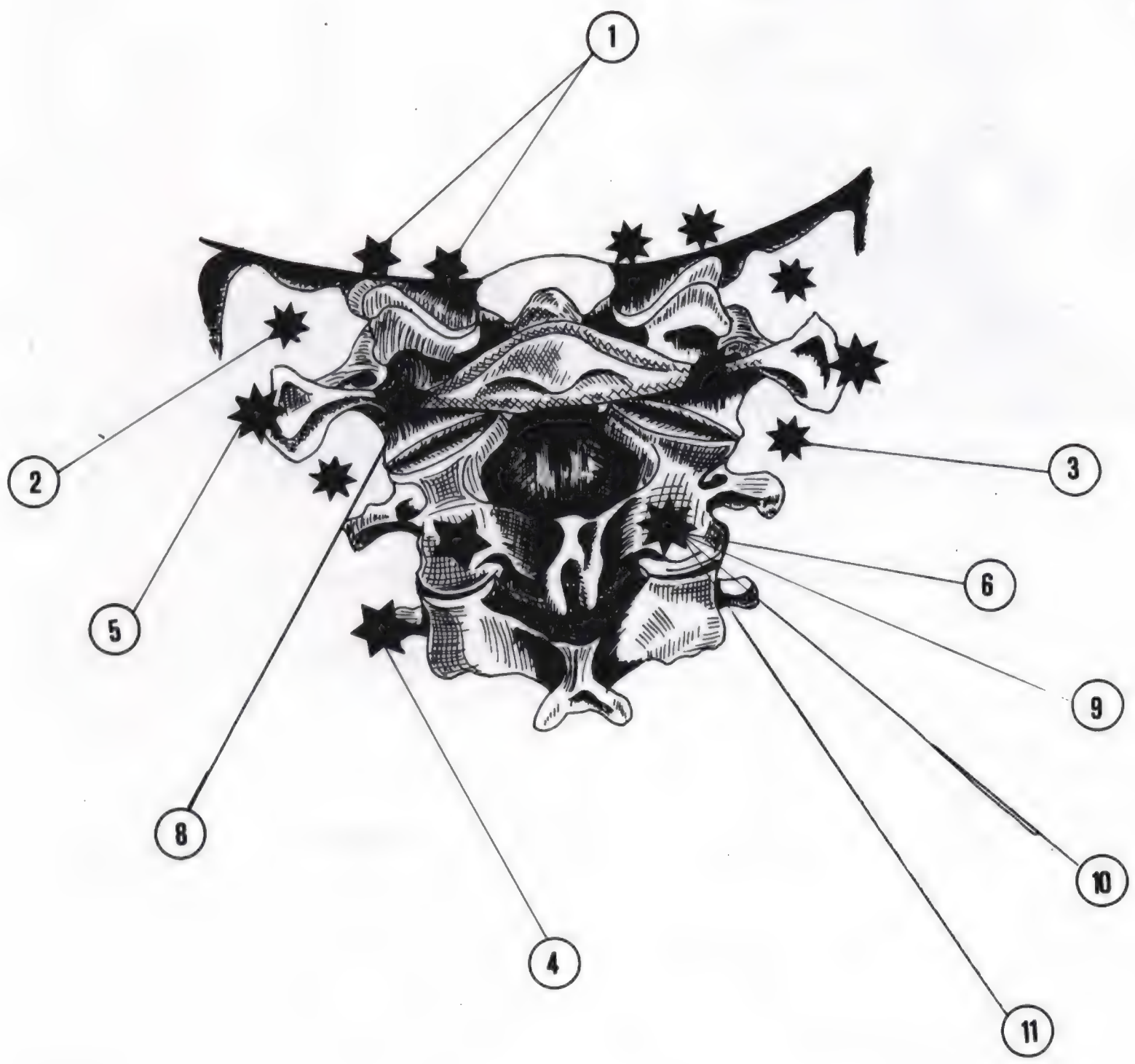

ZONES REFLEXES POSTÉRIEURES CERVICO — OCCIPITALES

REFLEXES DE CHAPMAN

ZONES REFLEXES POSTERIEURES PELVIENNES

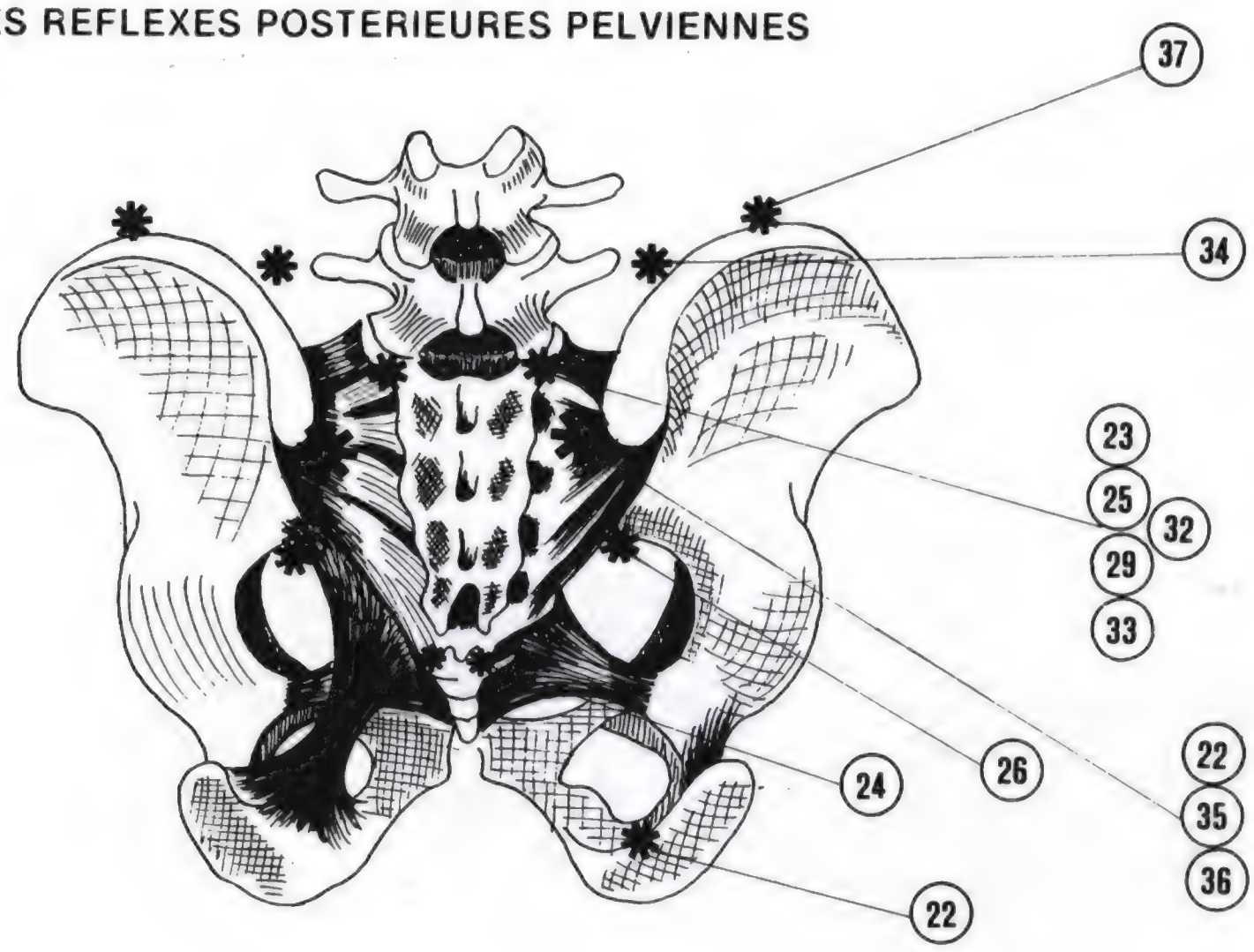

ZONES REFLEXES ANTERIEURES PELVIENNES

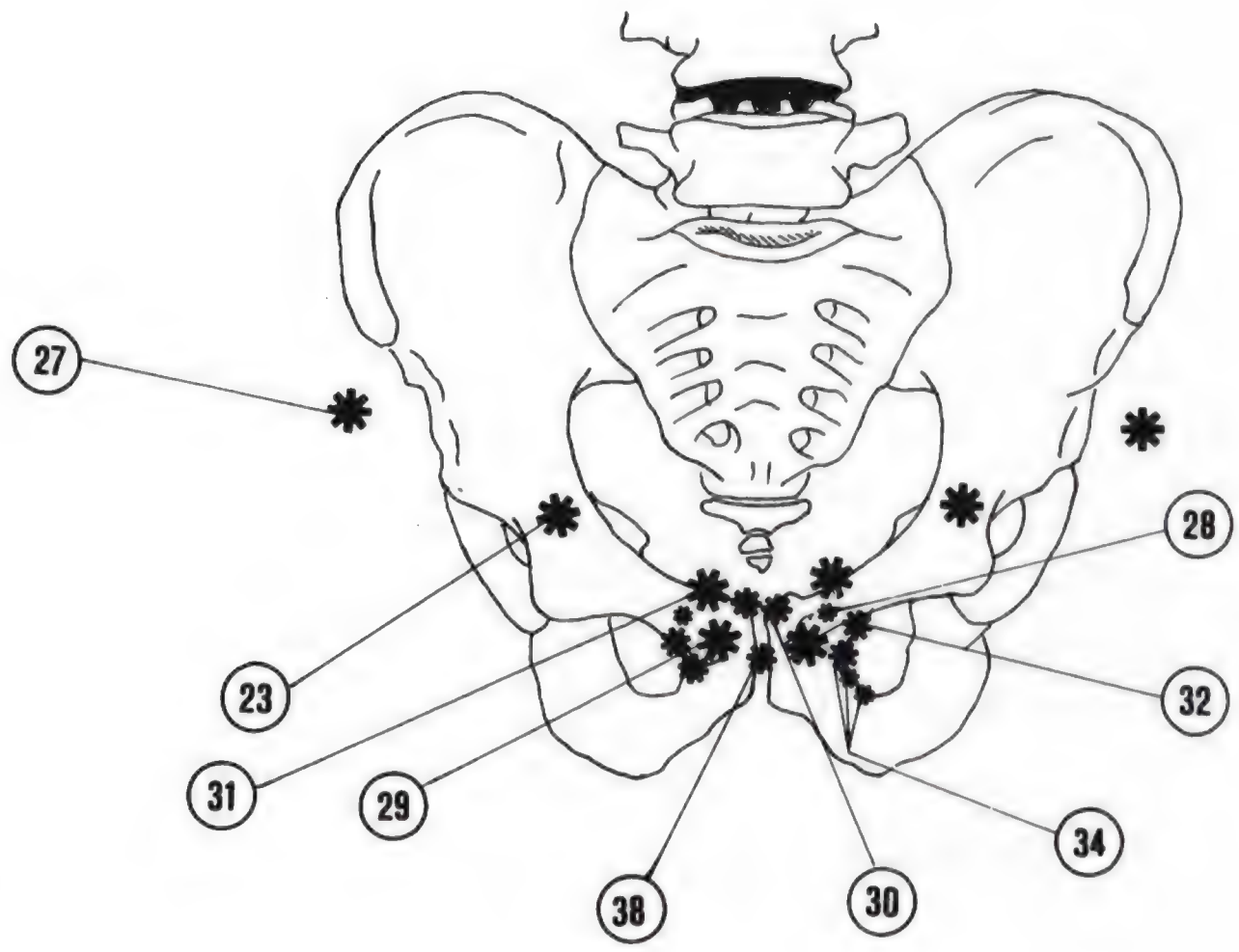

CHAPITRE XXVI

RELATIONS PHYSIOLOGIQUES ENTRE LES TROIS DIAPHRAGMES ET LES MÉCANISMES RESPIRATOIRES PRIMAIRE ET SECONDAIRE

d'après les travaux de Viola M. FRYMANN D.O. F.A.O.O.

A propos du diaphragme thoracique, Andrew-Taylor STILL disait : « ... C'est par moi que vous vivez et que vous mourez ; je détiens le pouvoir de vie et de mort... ».

Quarante ans plus tard, W.G. SUTHERLAND complèta cette citation avec les diaphragmes pelvien et crânien, dans le cadre du mécanisme respiratoire primaire.

Viola M. FRYMANN : « Le cœur (pompe) et les vaisseaux (moyens de transport) sont à la circulation ce que la motilité innée du système nerveux central, le mécanisme osseux et membraneux crânio-sacré et le liquide céphalo-rachidien sont au mécanisme respiratoire primaire... ».

Les considérations qui vont suivre ont été tirées des travaux de Viola M. FRYMANN (year book 1968) avec la participation de : TRUHLAR R.E., des écrits non publiés de W. G. SUTHERLAND, de H.I. MAGOUN, d'AVRY M.E., CHERWICK, YOUNG M.J., SEARS T.A., BROCK L.G., COOMBS J.S., ECCLES J.C.

I — CONCEPTION OSTEOPATHIQUE DU DIAPHRAGME

Le terme « diaphragme », du grec « diaphragma », s'applique à une cloison tissulaire qui divise une cavité en compartiments. Sur sa circonférence, cette cloison a la propriété de s'attacher à une partie mobile potentielle du squelette humain et se trouve soumise au mouvement rythmique rattaché aux diverses phases de la respiration. Pour le diaphragme crânien, la cloison est membraneuse. Pour les diaphragmes thoracique et pelvien, la cloison est tendino-musculaire et membraneuse.

II — LE DIAPHRAGME THORACIQUE

Andrew-Taylor STILL attachait une grande importance à ce diaphragme. Cette cloison fibro-musculaire sépare la poitrine de l'abdomen : le compartiment supérieur est représenté par le thorax et le compartiment inférieur par l'abdomen.

A.T. STILL : « ... Toutes les parties du corps sont en relation directe ou indirecte avec le diaphragme... ».

Dans le compartiment supérieur et par l'intermédiaire du système aponévrotique, le diaphragme thoracique est en relation avec le cœur et les poumons.

DIAPHRAGME THORACIQUE

(I.A. Kapandji)

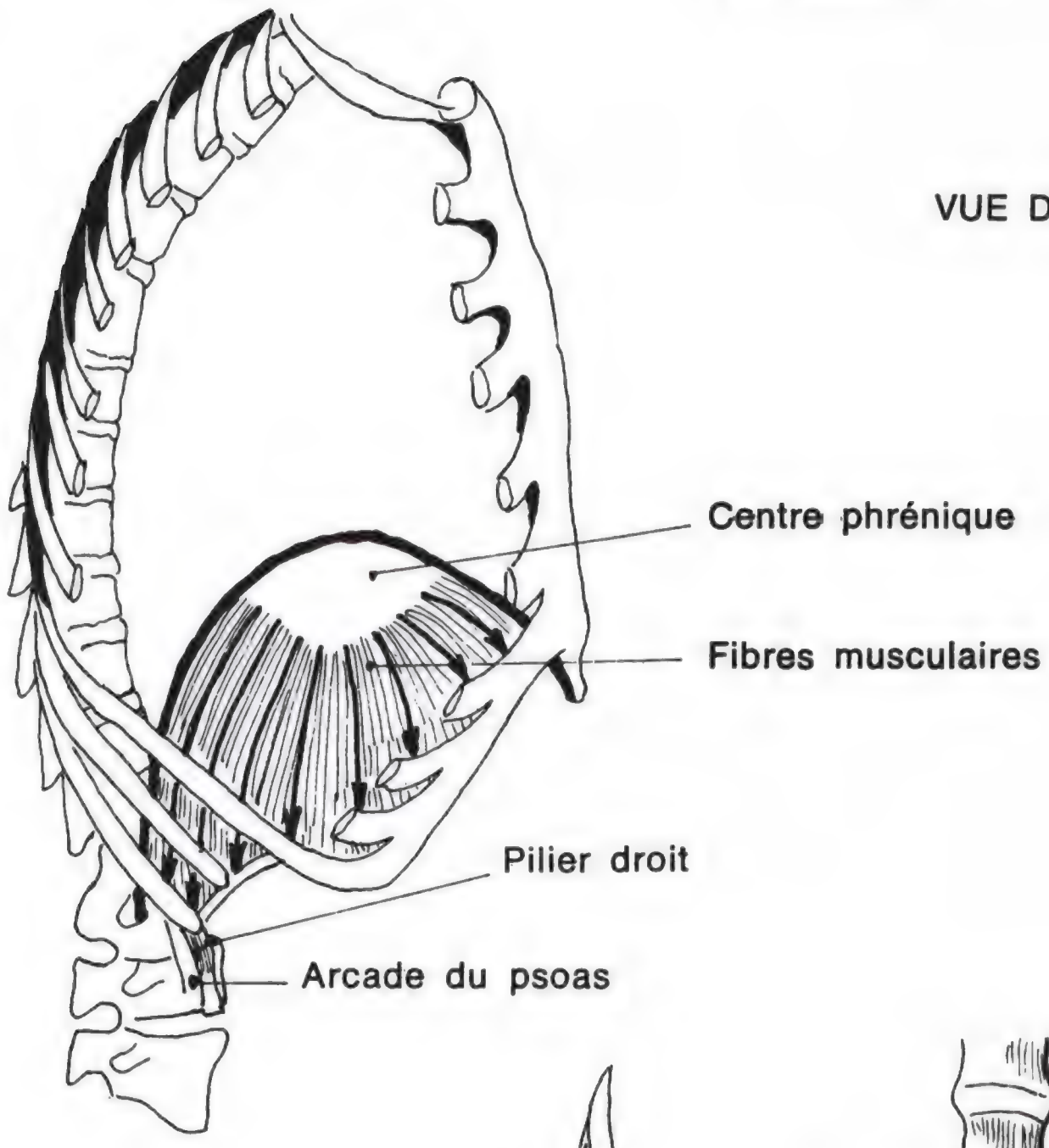

VUE DE PROFIL

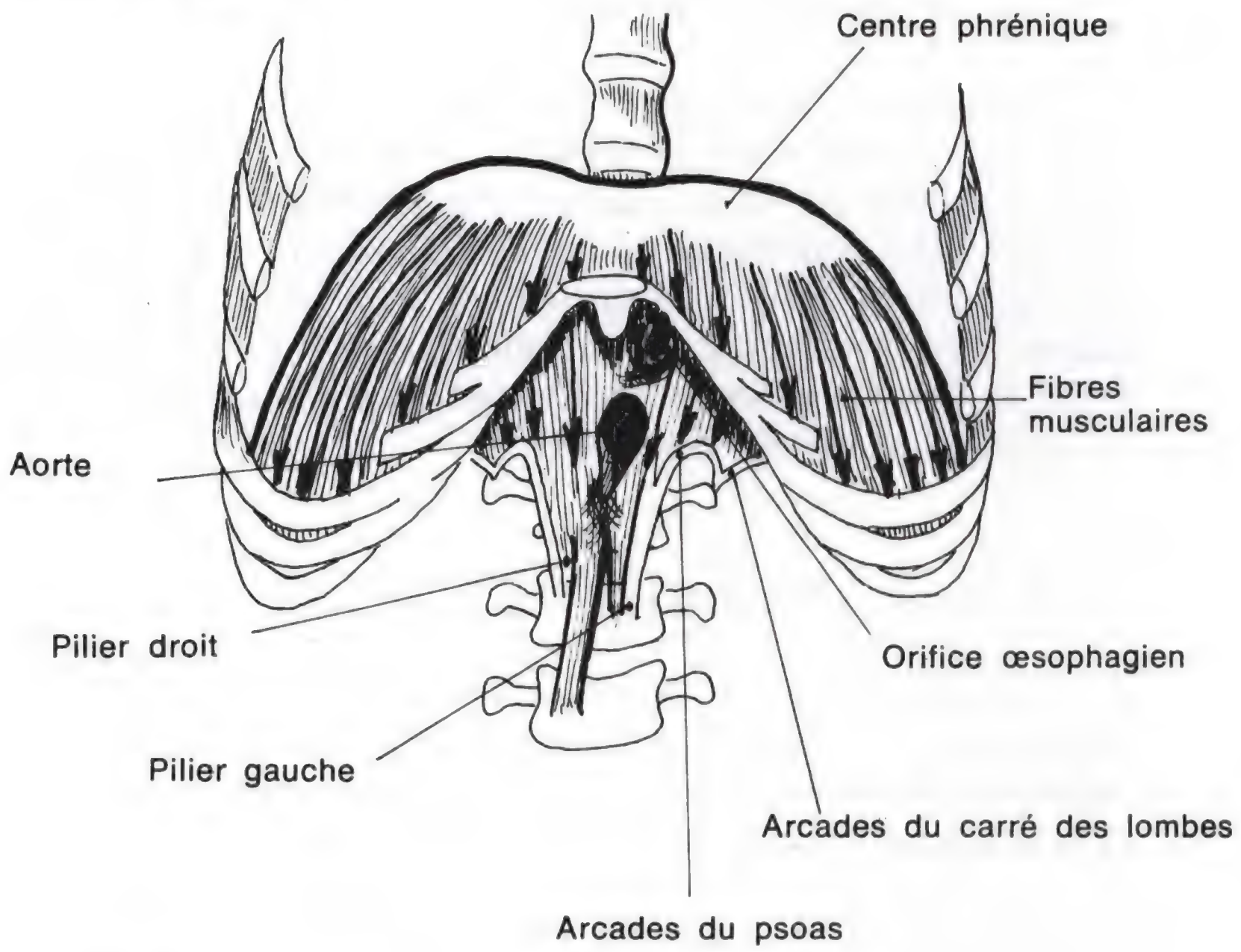

VUE ANTERIEURE

Au cours des modifications de pression de la chambre manométrique abdominale, l'utérus subit des modifications de position

Dans le compartiment inférieur et par l'intermédiaire du système aponévrotique, le diaphragme thoracique est en relation avec le foie, l'estomac, le pancréas, la rate, les surrénales, les reins, le colon et le plexus solaire.

Par l'intermédiaire de l'œsophage, la nourriture traverse le diaphragme thoracique.

Par l'intermédiaire de l'aorte, le sang artériel traverse le diaphragme.

Par l'intermédiaire de la veine cave inférieure, le sang veineux traverse le diaphragme thoracique.

Par l'intermédiaire du canal thoracique, la lymphe traverse le diaphragme thoracique.

Par les nombreuses ramifications nerveuses, le système nerveux autonome traverse le diaphragme thoracique.

Dans le concept ostéopathique, le mouvement respiratoire rythmique du diaphragme est fondamental pour tous ces éléments.

Très schématiquement, cette cloison tendino-musculaire s'attache sur l'appendice xyphoïde, sur les cartilages des six dernières côtes et sur les vertèbres lombaires (L 3/ L 4). Les parties tendineuses s'entrecroisent pour former le tendon central (fascia occipito-temporal).

Dans sa partie toute supérieure, le diaphragme est en relation avec le système aponévrotique occipito-temporal. De l'occipital et du temporal partent trois fascias importants :

- Un fascia à destination vertébrale qui se rend à la face antérieure de D 3/D 4 et de la côte attenante.

- Un fascia à destination thoracique qui est en rapport avec le larynx, le corps thyroïde, les muscles attenants, la trachée, le pharynx et le paquet vasculo-nerveux du cou. Il jette sur ces différents organes des expansions cellulaires qui les entourent à la manière de gaines. Il se rend aux échancrures coracoïdiennes, à l'acromion, à la face postérieure du manubrium sternal, aux clavicules et envoie parfois des expansions au niveau de l'appendice xyphoïde.

- Un fascia à destination viscérale ; il est encore appelé « tendon central du corps ». Il supporte l'enveloppe des poumons, du cœur, des viscères abdominaux et pelviens.

III — LE DIAPHRAGME CRANIEN

W.G. SUTHERLAND attachait une grande importance à ce diaphragme. Cette cloison membraneuse, qui n'est en fait qu'un dédoublement de la dure-mère spinale, divise la boîte crânienne en deux compartiments : le compartiment supérieur contient le cerveau et le compartiment inférieur reçoit le cervelet. Ce diaphragme crânien est attaché à sa périphérie aux portions pétreuses des os temporaux, aux angles inféro-postérieurs des pariétaux, aux crêtes obliques occipitales et à la protubérance occipitale interne. Antérieurement, ce diaphragme crânien s'insère sur les apophyses clinoïdes du sphénoïde. Dans ses deux tiers postérieurs, faux du cerveau et tente du cervelet se rencontrent sur la ligne médiane, enfermant, à l'intérieur des couches, le sinus droit. Dans le tiers antérieur, les extrémités libres de la tente du cervelet se réfléchissent pour délimiter une ouverture destinée au passage du tronc cérébral ainsi que des artères et des veines.

Considéré globalement, le diaphragme crânien s'attache, à sa partie supérieure, par la faux du cerveau sur les os pariétaux et l'apophyse crista-galli. A sa partie inférieure, il se prolonge par la dure-mère qui borde la fosse crânienne postérieure et s'insère autour du trou occipital, sur l'atlas et inconstamment sur l'axis, à l'intérieur du canal rachidien. La partie inférieure de ce diaphragme crânien se poursuit par la dure-mère spinale qui s'insère sur S 2. C'est ce prolongement du diaphragme crânien que l'on a appelé le « core-link ». Ce lien structural et fonctionnel, inélastique, permet l'interdépendance entre le mécanisme crânien et le mécanisme sacré. C'est grâce au core-link que la mobilité du mécanisme crânien peut se transmettre au mécanisme sacré et inversement.

Le cerveau et le cervelet sont en relation directe avec le diaphragme crânien.

IV — LE DIAPHRAGME PELVIEN

W.G. SUTHERLAND attachait une grande importance à ce diaphragme. Cette cloison tendino-musculaire divise le bassin osseux en deux compartiments : le compartiment supérieur est représenté par le pelvis et le compartiment inférieur par la fosse ischio-rectale. Ce diaphragme pelvien représente le plancher de la cavité abdominale.

DIAPHRAGME CEPHALIQUE

(R. Platt)

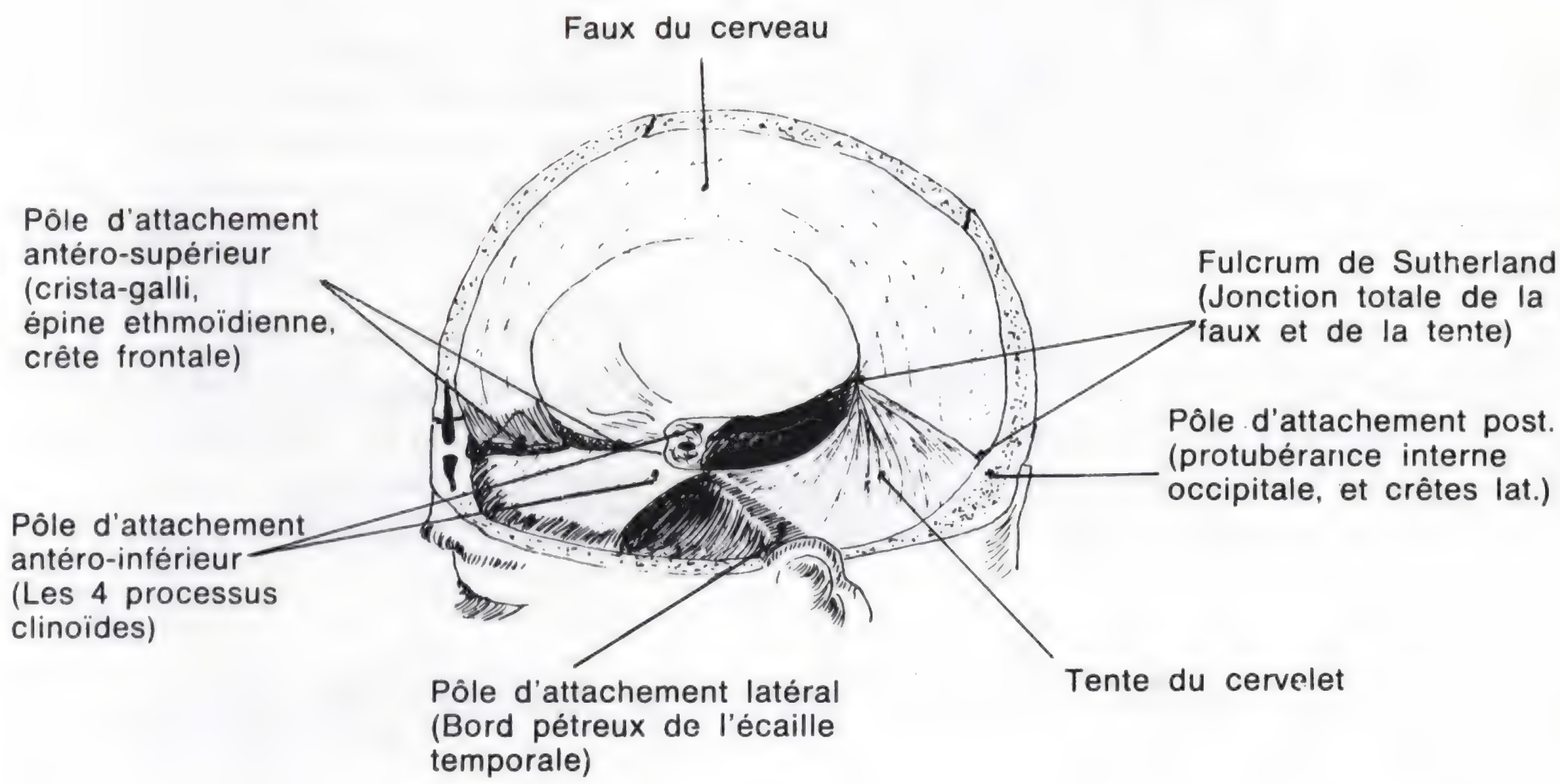

VUE LATERALE

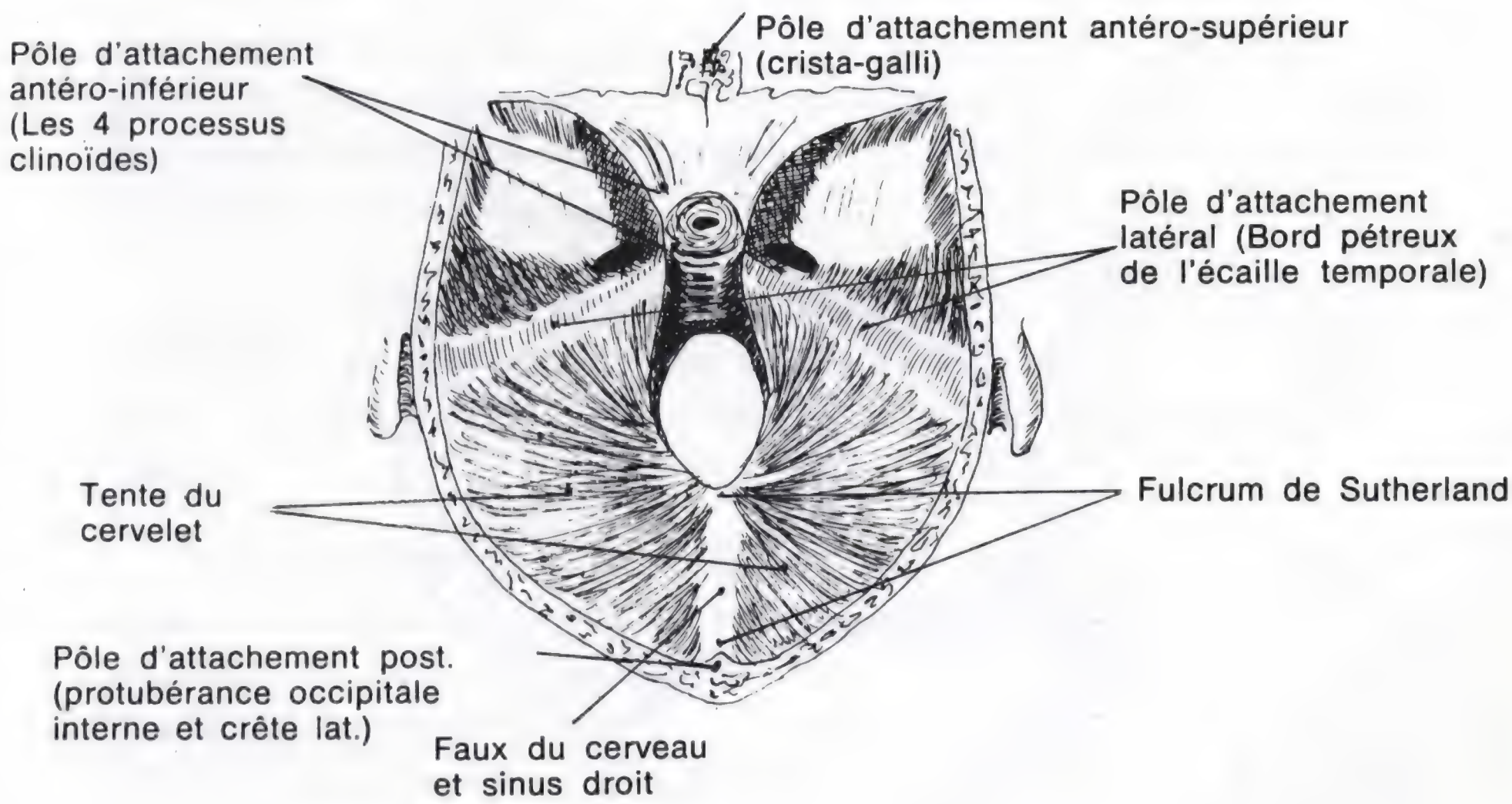

VUE SUPERIEURE

DIAPHRAGME PELVIEN

(Kamina)

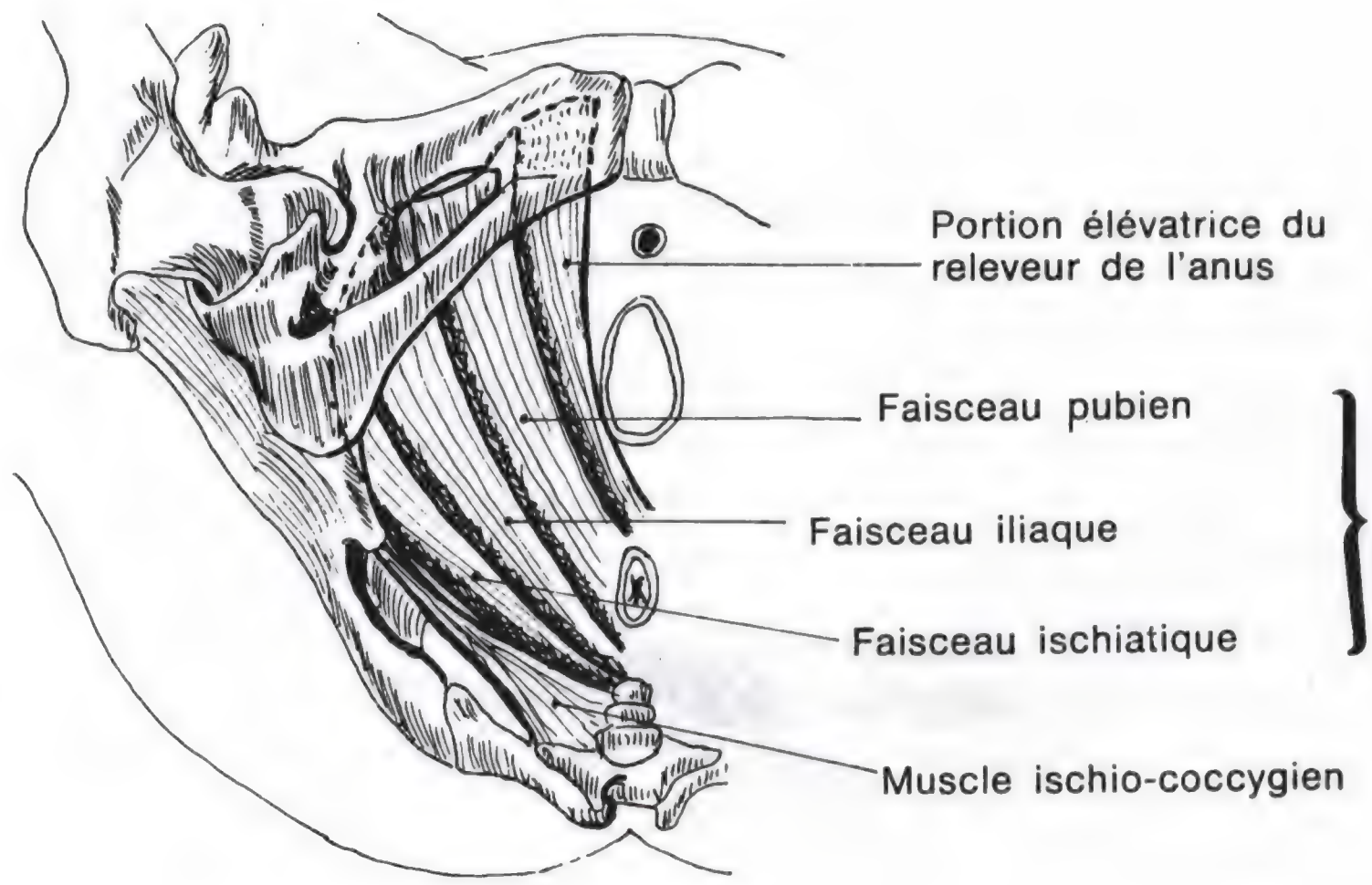

DIAPHRAGME MUSCULAIRE PELVIEN VU EN POSITION GYNECOLOGIQUE

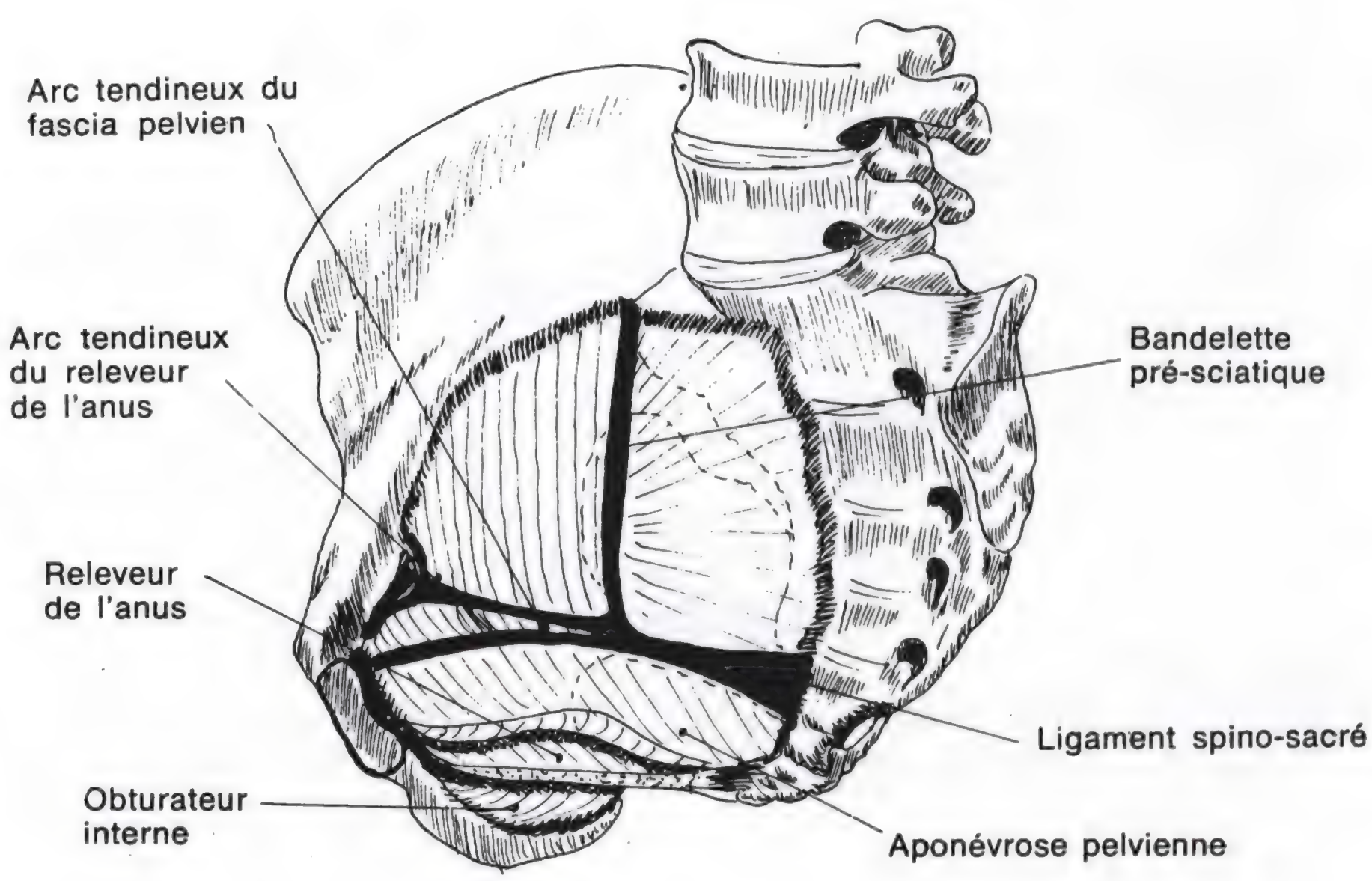

APONEVROSE PELVIENNE ET SES EPAISSISSEMENTS

Il se compose des muscles ischio-coccygiens et des muscles releveurs de l'anus, accompagnés de leurs gaines aponévrotiques.

Il s'insère sur l'épine ischiatique, sur l'arcade tendino-musculaire de la cavité pelvienne et sur l'épine pubienne, se prolongeant en avant au voisinage de la symphyse pubienne. Sur la ligne médiane, il s'insère sur la face antérieure de S 3, S 4, S 5 et des trois premières vertèbres coccygiennes jusqu'au périnée. Ce diaphragme pelvien est charnu latéralement, tendineux dans sa partie médiane. Les organes de reproduction sont en relations étroites avec le diaphragme pelvien.

Les voies d'excrétion ainsi que des réseaux nerveux et vasculaires importants le traversent. Ce diaphragme pelvien forme les sphincters et soutient les viscères abdominaux. Il est résistant mais cependant suffisamment élastique pour permettre le passage de l'enfant venu à terme et retrouver ensuite sa forme initiale.

V — MÉCANISMES RESPIRATOIRES PRIMAIRE ET SECONDAIRE

Viola M. FRYMANN : « Le mécanisme respiratoire primaire peut se comparer à la marée de l'océan qui varie sensiblement selon les influences lunaires mais qui garde, la plupart du temps, un rythme inchangé à deux phases : flux et reflux, marée montante et marée descendante ».

« Le mécanisme respiratoire secondaire, très sensible aux variations de l'environnement externe, peut être comparé aux vagues qui dépendent des vents et d'autres conditions atmosphériques.

Si le système osseux et membraneux crânio-sacré représente le moteur du mécanisme respiratoire primaire, la motilité inhérente du système nerveux central et la fluctuation du liquide céphalo-rachidien fournissent la force motrice. Ce système est à l'origine des mouvements crânio-sacrés par l'intermédiaire de la dure-mère rachidienne et crânienne. Dans ce mécanisme primaire, aucune action musculaire n'intervient. Aucune action musculaire ne serait d'ailleurs susceptible d'effectuer un mouvement entre le crâne et le sacrum.

Seuls, les dédoublements de la dure-mère sont déterminants dans le mécanisme primaire reliant le crâne au sacrum et inversement. Une tension réciproque et idéale existe entre ces deux pôles et ce mécanisme primaire fonctionne quelles que soient les contraintes et les conditions de vie, dans toutes les positions et de façon toujours équilibrée. Pour cela, un tel mécanisme doit posséder un pivot mobile. Celui-ci existe et se trouve à la jonction de la faux du cerveau et de la tente du cervelet, à l'intérieur du sinus droit : c'est le fulcrum de SUTHERLAND. Un mouvement de n'importe quelle partie du système crânio-sacré met en jeu automatiquement toutes les autres parties. La question que l'on est tenté de se poser est de savoir d'où vient cette force capable de mettre un tel système en mouvement ? La réponse à cette question dépasse très largement notre discipline. D'où vient la force motrice de la cellule ou de l'organe ? D'où provient le péristaltisme et quelle est la cause de la circulation vasculaire ? Autant de questions qui, pour le moment, font partie des mystères de la vie.

Des mouvements synchronisés avec ceux du mécanisme respiratoire primaire ont été mis en évidence dans toutes les parties du corps. Tout se résume dans le corps à un mouvement de flexion-extension des structures centrales, accompagné d'un mouvement de rotation externe ou interne des structures périphériques.

L'expérience clinique est manifeste : toute modification du mécanisme respiratoire primaire en son centre (fulcrum de SUTHERLAND) entraîne immédiatement des modifications des structures périphériques.

Ce mécanisme respiratoire primaire physiologique débute bien avant la naissance et l'on peut dire qu'il est impossible que l'embryon se développe sans être soumis à ce mécanisme à deux phases. Initialement, il fait partie intégrante du mécanisme maternel et participe, de ce fait, au rythme maternel. Puis, vient un moment où le fœtus assume ses propres battements cardiaques et où il possède son propre rythme respiratoire primaire, aux environs du troisième mois. Pendant la vie, ce mécanisme peut subir des variations de fréquence, d'amplitude ou de forme, pour autant qu'elles soient légères. Lorsque celles-ci sont majeures, elles s'inscrivent toujours dans un contexte pathologique. Tout au long de la vie, ce mécanisme ne s'arrête jamais de fonctionner ; l'arrêt définitif du mécanisme respiratoire primaire se situe approximativement trente à soixante minutes après tous les signes de décès que l'on peut régulièrement constater.

Au même titre que le mécanisme respiratoire primaire représente la base d'un environnement interne stable, le mécanisme respiratoire secondaire sert d'intermédiaire entre l'environnement externe variable et l'environnement interne stable. Toutes ces conditions permettent à l'être humain de passer d'un climat équatorial aux rigueurs climatiques de l'Arctique, de rester sans bouger ou d'avoir une activité physique intense, de vivre au niveau de la mer, comme de participer à une expédition de haute montagne ou même encore au fond de l'océan. Il s'adapte aussi bien aux variations de concentration gazeuse qu'aux variations de pression atmosphérique.

Depuis les temps les plus reculés, l'homme a toujours recherché une explication au premier cri du bébé. Une expérience relativement récente conduite par M.E. AVERY, V. CHERWICK et M. YOUNG, a démontré que de lentes variations des gaz du sang, comparables à celles qui influencent le mécanisme respiratoire primaire pendant la vie, n'étaient pas la cause de l'activité respiratoire du fœtus. Des injections intra-veineuses rapides de mélange comprenant : sang et CO_2 dans l'artère carotide du fœtus n'entraînent pas la respiration pulmonaire mais un état de suffocation.

Dans les mois les plus avancés de la grossesse, le fœtus adopte une position convexe du sacrum au crâne. Lorsque la colonne cervicale est inclinée en avant, la tête se rapproche de la poitrine, la symphyse sphéno-basilaire se trouve en position d'extension respiratoire relative et les os périphériques sont en rotation interne relative. Ceci correspond à l'expiration dans le cadre du mécanisme respiratoire primaire.

Pendant l'accouchement, la tête du fœtus s'incline en arrière autour de l'arcade pubienne maternelle, la symphyse sphéno-basilaire adopte une position de flexion relative et les os périphériques se trouvent en rotation externe relative. Ceci correspond à l'inspiration dans le cadre du mécanisme respiratoire primaire.

L'enfant respire, pour la première fois, presque immédiatement.

On a souvent démontré cliniquement la relation entre le mouvement des os temporaux et le mécanisme respiratoire secondaire. La stimulation de l'inhalation par la rotation externe des temporaux est devenue une expérience simple et courante. L'expérience clinique a souvent démontré, en présence d'un enfant dont la respiration secondaire s'avérait difficile et irrégulière, que l'un ou les deux temporaux étaient en lésion de rotation interne relative.

Aussi, peut-on dire que le changement de posture du fœtus à la naissance incite le mécanisme respiratoire primaire à se mettre en position d'inspiration, ce qui entraîne, dans un deuxième temps, une stimulation du centre d'inhalation au niveau du plancher du quatrième ventricule. Ainsi est déclenchée l'activité cyclique et rythmique du mécanisme respiratoire secondaire.

A la mort de l'individu, il y a inversion de ce mécanisme : le mécanisme primaire crânio-sacré adopte une position d'extension en ce qui concerne les structures médianes et les os périphériques apparaissent en rotation interne.

L'exagération des phases de respiration thoracique se reflète dans les phases du mécanisme respiratoire primaire. Ce phénomène est régulièrement constaté par l'expérience clinique.

Si l'inspiration est maintenue, les os temporaux effectuent une rotation externe : le corps de la portion mastoïde se déplace antéro-latéralement tandis que l'extrémité de l'apophyse mastoïde se meut en arrière et en dedans. Ce mouvement temporal s'inscrit dans la rotation externe des os périphériques qui accompagne habituellement la flexion de la symphyse sphéno-basilaire et les os de la ligne médiane. Réciproquement, une rotation externe manuelle des os temporaux produira une respiration abdominale et thoracique plus profonde, c'est-à-dire une excursion plus importante du diaphragme. Cette technique a une valeur inestimable pour le patient dont la respiration est gênée ou interrompue.

Si l'expiration est maintenue, les os temporaux se mettent en rotation interne : le corps de la portion mastoïde se déplace en arrière et en dedans et son extrémité devient plus proéminente.

Chez le patient dyspnéïque qui éprouve des difficultés à reprendre son souffle, on trouvera une restriction de mobilité des temporaux en position de rotation interne.

En règle générale, pour améliorer la fonction respiratoire, il faut redonner aux temporaux toute leur liberté de mouvement.

Des enregistrements électroniques du « Cranial Rhythmic Impulse » (C.R.I.) effectués en même temps que des tracés pneumogastriques ont montré plusieurs relations entre le mouvement crânien et la course diaphragmatique, dans la respiration :

— Mouvement crânien et course diaphragmatique peuvent être simultanés.

— Mouvement crânien et course diaphragmatique peuvent être apparemment dissociés ; le «C.R.I. » étant légèrement plus lent que le pneumogastrique.

— Entre le mouvement crânien et la course diaphragmatique, un changement lent peut être observé en dehors des phases.

— Lors d'une inspiration forcée, le rythme « C.R.I. » peut devancer l'abaissement diaphragmatique d'une demi-vague ou plus.

Des recherches, publiées par « l'Experta-Médica », ont montré que pendant la respiration spontanée les potentiels membraneux des neurones respiratoires étaient sujets à des changements lents et périodiques appelés : C.R.D.P.S. (canal potentiel de respiration centrale). Cette observation fut faite par T.A. SEARS qui travaillait à l'école de recherche médicale John CURTIN (Université nationale australienne de Canberra).

Dans la relation entre le mécanisme respiratoire primaire et le mécanisme respiratoire secondaire, les travaux de SEARS méritent reflexion : en utilisant des micro-électrodes introduites dans le corps cellulaire des motoneurones thoraciques, on s'aperçut que les potentiels membraneux de ces motoneurones étaient soumis à une lente variation rythmique ayant une périodicité synchrone avec la respiration. Il fut possible de différencier les motoneurones expiratoires des motoneurones inspiratoires. Avec les motoneurones expiratoires, la phase de dépolarisation (perte d'électrons, sortie de Na^+ de la cellule) correspondait à l'expiration. Pendant l'inspiration, apparut une phase de repolarisation (rentrée de Na^+ de façon active dans la cellule et sortie de K^+) par une activité enzymatique faisant intervenir l'A.T.P. de la membrane. Cette phase de repolarisation est aussi une phase d'inhibition électrique comme pour la fibre musculaire du myocarde qui ne peut être excitée électriquement pendant cette période (période de l'onde T pendant l'electrocardiogramme). On retrouva le même phénomène pour le motoneurone inspiratoire mais décalé dans le temps, c'est-à-dire pendant la phase inspiratoire.

Il existe bien une pulsation cellulaire propre au niveau des cellules du névraxe comme celle des cellules du myocarde dans la respiration spontanée ; les motoneurones respiratoires sont soumis alternativement à un barrage périodique d'impulsions excitatrices et inhibitrices.

T.A. SEARS accorda une grande signification fonctionnelle à cette inhibition de phase puisqu'elle fournit un moyen par lequel le mécanisme nerveux central de la respiration exerce un contrôle sur les influx nerveux centripètes segmentaires des muscles respiratoires.

Cette étude physiologique ouvre la porte à des questions plus avancées qui pourront à leur tour, grâce aux sciences de base, conforter le concept du mécanisme respiratoire primaire si bien décrit par W.G. SUTHERLAND en 1938.

Plus la relation entre le mécanisme respiratoire primaire et le mécanisme respiratoire secondaire avance et plus il est aisé de comprendre l'importance fonctionnelle des trois diaphragmes.

Au même titre qu'un mouvement exagéré du diaphragme, lors d'une respiration profonde, augmente le mécanisme respiratoire primaire ; de la même manière, une réduction de la course diaphragmatique pourra entraîner une diminution du mécanisme respiratoire primaire, à même de se répercuter sur le diaphragme pelvien.

La limitation fonctionnelle d'un des trois diaphragmes peut se répercuter sur les deux autres et la lésion primaire pourra se situer indifféremment dans l'un des trois diaphragmes.

Un traumatisme crânien peut engendrer une restriction de mobilité partielle ou totale du diaphragme crânien.

Une intervention chirurgicale pelvienne peut entraîner une restriction de mobilité ou une fixation du diaphragme pelvien, en position haute ou basse, unilatéralement ou bilatéralement.

Une maladie viscérale entraînant une irritation réflexe, un état spasmodique..., peuvent produire une diminution fonctionnelle du diaphragme thoracique surtout lorsque les nerfs phréniques sont impliqués.

VI — MESURE DU « CRANIAL RHYTHMIC IMPULSE »

par L. Arthure MOORE & H.E. HOOD (News letter of the Cranial Academy, September 1966)

Le Docteur SUTHERLAND fut le premier à décrire le mécanisme respiratoire primaire, au grand doute des scientifiques.

Le Docteur STILL, parlant du liquide céphalo-rachidien, disait : « C'est l'élément connu le plus important du corps humain... ».

Les os du crâne aident cette circulation totale du liquide céphalo-rachidien (influence externe) ou bien sont mus par cette dernière (influence interne).

Des ostéopathes et quelques membres des professions voisines ont habilement employé et développé leur sens palpatoire avec une bonne compréhension du concept crânien ce qui leur a permis de vérifier :

- Le mouvement involontaire du sacrum entre les ailes iliaques.
- La motilité inhérente du système nerveux central.
- La fonction des membranes de tensions réciproques.
- La circulation du liquide céphalo-rachidien et ses applications thérapeutiques.

Cependant, en dépit de la sincérité et de la foi de chaque rapporteur et malgré les effets bénéfiques observés sur les patients, les sceptiques demandèrent une « preuve scientifique ». De nombreux efforts furent réalisés dans ce sens aux Etats-Unis et notamment dans le cadre de la « Cranial Academy ». (News letter of the Cranial Academy, september 1966).

L'enregistrement du mécanisme respiratoire primaire fut possible en mesurant les variations de fréquence transmises à une aiguille traçant une courbe permanente. Un mouvement interne du crâne actionnait un deuxième bras se déplaçant dans un plan vertical. L'appareillage présenta l'avantage de montrer une minute de mouvement s'inscrivant sur un enregistrement graphique. Les auteurs de ces expériences décidèrent de mesurer le mouvement à la jonction des régions fronto-pariétales droite et gauche, ainsi que sur le vertex. Ils constatèrent l'existence de mouvements « concomitants », tels que le rythme de la respiration pulmonaire et le

rythme cardiaque. Si le sujet retient sa respiration, le pouls continue à une plus faible amplitude. Comme l'ont montré ces enregistrements, si la respiration est retenue lors de l'expiration, l'empressement à inhaler est toujours un mouvement de l'occipital vers l'extérieur.

Lorsqu'il y a une restriction de mobilité crânienne dans une région bien déterminée, un mouvement accru est nécessaire dans une autre région afin de compenser cette restriction.

En résumé, la méthode de mesure du mécanisme respiratoire primaire, par l'intermédiaire d'une électrode placée à la surface du cuir chevelu, détermine les mouvements, qu'ils soient internes ou externes. Lorsque le mouvement est externe, un amplificateur le reproduit sur la partie supérieure de la bande. Lorsque le mouvement est interne, un autre stylet amplificateur le reporte sur la partie inférieure de la bande. Ces travaux confirment la véracité du concept ostéopathique crânien ainsi que les observations et les applications de nombreux ostéopathes dans ce domaine :

A - L'électrode est placée entre le frontal gauche et le pariétal gauche. Les deux marques du graphique représentent approximativement un cycle respiratoire primaire.

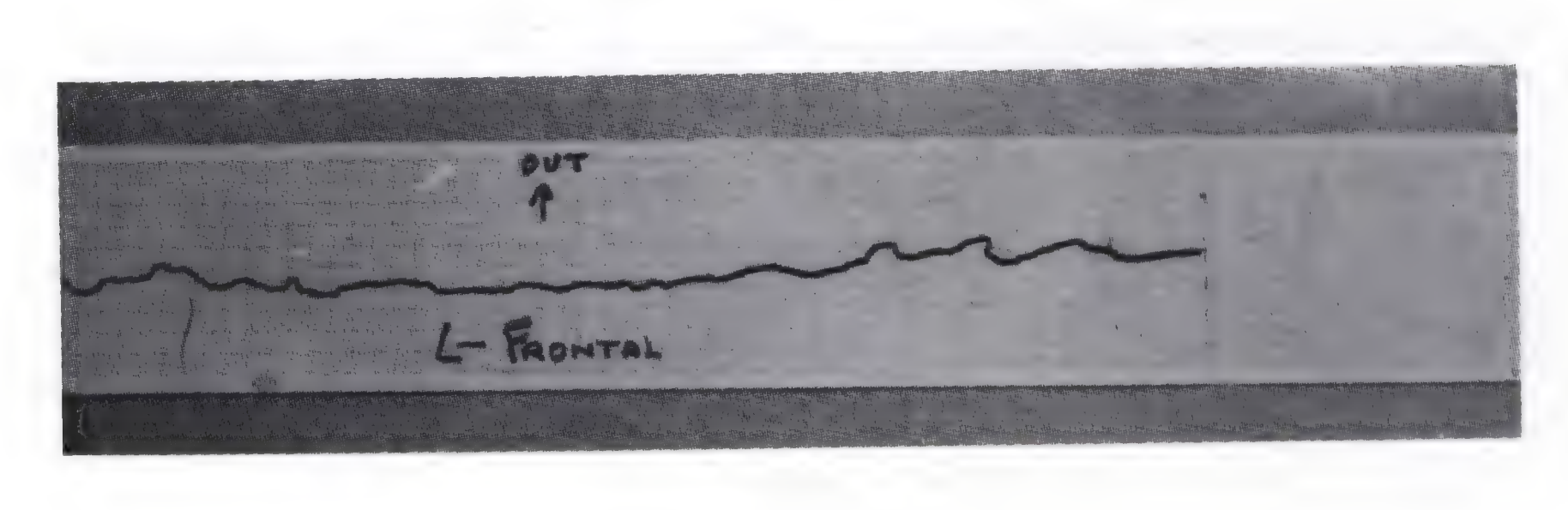

B - L'électrode est placée dans la région frontale droite, près du pariétal droit. On peut observer l'importance du mouvement crânien ; le crayon va aussi loin qu'il le peut et se trouve maintenu en position verticale à sa plus haute limite, afin qu'il ne sorte pas du papier. On peut également observer que la pression artérielle est normale. Un échantillon de mesure du cycle respiratoire primaire est observé sur le sacrum du sujet. Le transmetteur est placé au-dessus de S 2 et le tracé nous montre un rythme presque parfait, synchrone aux mesures crâniennes.

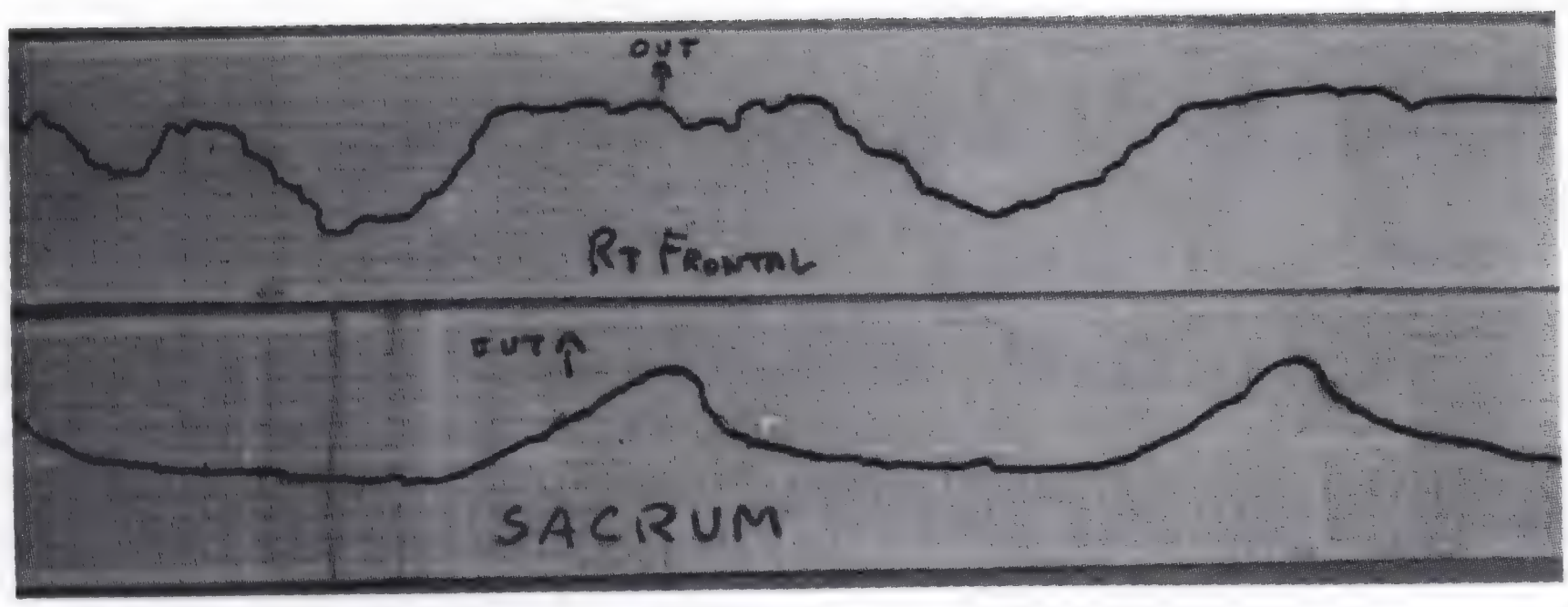

Il semble que les chercheurs n'ont pas jusqu'alors dirigé leurs efforts vers la mesure de l'enregistrement du mécanisme respiratoire primaire d'une part, par ignorance du mouvement crânien et, d'autre part, par difficultés expérimentales.

VII — LES TROIS DIAPHRAGMES

Pendant la phase d'inspiration et dans le cadre du mécanisme respiratoire primaire, la symphyse sphéno-basilaire s'élève en flexion, les parties pétreuses des temporaux se placent en rotation externe et la protubérance occipitale interne se déplace antéro-inférieurement, ce qui a pour conséquence d'abaisser le diaphragme crânien.

Le diaphragme pelvien est aussi impliqué dans ce cycle rythmique par l'intermédiaire de ses insertions sur S 3, S 4, S 5 et les trois premières vertèbres coccygiennes. Pendant la phase d'inspiration et dans le cadre du mécanisme respiratoire primaire, le sacrum effectue un mouvement de flexion : sa base se meut postéro-supérieurement en réponse à la traction exercée par la dure-mère spinale sur S 2, tandis que l'apex se déplace antérieurement. Pendant cette phase d'inspiration et dans le cadre du mécanisme respiratoire primaire, le diaphragme pelvien s'abaisse et inversement, pendant la phase d'expiration.

Le diaphragme thoracique fonctionne à la fois dans le mécanisme respiratoire primaire (respiration involontaire) et dans le mécanisme respiratoire secondaire (respiration volontaire).

Le diaphragme thoracique, dans le cadre du mécanisme respiratoire secondaire, s'abaisse pendant la phase d'inspiration et s'élève pendant la phase d'expiration.

Qu'il s'agisse du mécanisme respiratoire primaire ou secondaire, le mouvement des trois diaphragmes est synchrone pendant l'inspiration et l'expiration.

Si le mécanisme respiratoire primaire débute dans la vie avant le mécanisme respiratoire secondaire et se termine à la mort trente à soixante minutes après ce dernier, nous pouvons dire que la respiration costale pulmonaire est réellement secondaire.

La cage thoracique et son diaphragme autorisent le mécanisme respiratoire secondaire. Son diaphragme possède une mobilité rythmique. Il s'abaisse, s'élargit et s'aplatit pendant l'inspiration. Il s'élève, se rétrécit et devient plus convexe pendant l'expiration. Ce mouvement rythmique dépend entièrement de l'intégralité des nerfs phréniques issus du plexus cervical : C 3, C 4, C 5 (ligne centrale de gravité du corps). Si l'un des nerfs phréniques est lésé, il ne s'ensuit en général aucune gêne sérieuse. Si les deux nerfs phréniques sont atteints, une congestion hypostatique et une pneumonie entraînent la mort si aucune solution n'est trouvée pour remplacer la fonction du diaphragme. Andrew Taylor STILL avait tout à fait raison de dire :
« C'est grâce à moi que vous vivez et par moi que vous mourez ».

Les nerfs phréniques communiquent avec le vague, les trois ganglions sympathiques cervicaux et le plexus cœliaque.

Ce diaphragme thoracique peut être soumis à un contrôle volontaire : respiration profonde, inspirations ou expirations prolongées. Cependant, le contrôle involontaire prédomine le volontaire lorsque les exigences physiologiques des tissus atteignent un certain seuil. Le mécanisme respiratoire secondaire est très sensible aux variations chimiques : CO_2, PH, 0_2, aux variations circulatoires, aux variations du pouls et aux influences en relation directe avec les centres respiratoires. Cependant, aucun de ces mécanismes régulateurs ne peuvent agir si l'intégralité des nerfs phréniques n'est pas respectée et si le diaphragme ne remplit pas sa fonction.

Le diaphragme crânien est aussi indispensable au mécanisme respiratoire primaire que le diaphragme thoracique l'est au mécanisme respiratoire secondaire.

Leurs mouvements physiologiques sont comparables, bien que ceux du diaphragme crânien s'effectuent sur une échelle beaucoup plus réduite que ceux du diaphragme thoracique.

Le diaphragme crânien et le diaphragme thoracique sont en étroite relation avec le diaphragme pelvien par leurs prolongements : core-link pour le diaphragme crânien et système fascio-aponévrotique pour le diaphragme thoracique.

Le mécanisme respiratoire primaire et son diaphragme crânien ont la particularité d'être involontaire dans leur fonction de maintien de la stabilité interne.

Le mécanisme respiratoire secondaire et son diaphragme thoracique sont soumis au contrôle volontaire bien qu'étant maintenus involontairement.

Le diaphragme pelvien répond au rythme involontaire du mécanisme respiratoire primaire mais subit également l'influence de l'activité respiratoire thoracique, par l'intermédiaire du diaphragme thoracique au moment de l'effort fourni pour l'expulsion du fœtus.

Si nous devions n'utiliser que ce qui est expérimentalement démontrable, nous nous priverions d'une quintescence merveilleuse fournie par l'expérience clinique. Selon les règles de l'aérodynamisme, un bourdon ne peut pas voler ; cependant, il vole !

VIII — TECHNIQUES D'EQUILIBRATION DES TROIS DIAPHRAGMES

L'équilibration des trois diaphragmes, uni ou bilatéralement, et la restauration de leur interdépendance fonctionnelle accélèrent sans nul doute le retour à l'intégralité physiologique et anatomique de tout le mécanisme respiratoire primaire. Certaines normalisations crâniennes ou pelviennes s'avèrent inefficaces par suite de l'absence d'équilibration des trois diaphragmes.

La technique utilisée dépendra du patient, du cas clinique et de l'ostéopathe.

Le diaphragme crânien est influencé par l'os temporal. Le diaphragme thoracique est influencé par les six dernières côtes et les vertèbres lombaires (L 3, L 4) ; D 9 représentant le point d'intersection lémniscate.

Le diaphragme pelvien est influencé par le sacrum (S 3, S 4, S 5).

Les diaphragmes pelvien et crânien sont équilibrés tour à tour avec le diaphragme thoracique en utilisant le mécanisme respiratoire secondaire ; la respiration abdominale paraissant plus efficace que la respiration thoracique.

Personnellement, je n'équilibre les trois diaphragmes, crânien, thoracique et pelvien, qu'en inspiration et ceci pour plusieurs raisons :

— L'extension respiratoire du sacrum ne m'apparaît pas souhaitable à l'égard du disque intervertébral L 5 / S 1.

— La rotation interne des temporaux risque de s'avérer plus préjudiciable à l'égard du mécanisme crânien en général que la rotation externe.

— A la naissance, le mécanisme respiratoire primaire est en flexion pour les structures médianes et en rotation externe pour les structures périphériques.

— A la mort de l'individu, le mécanisme respiratoire primaire s'arrête en extension pour les structures médianes et en rotation interne pour les structures périphériques.

- **Diaphragme crânien**

Le sujet est couché en décubitus dorsal. L'ostéopathe est assis à la tête du patient et emmène les os temporaux en rotation externe pour inciter le diaphragme crânien à s'abaisser. Cette manœuvre peut être unilatérale ou bilatérale. Dans le même temps, le praticien demande au sujet de faire une inspiration volontaire afin d'abaisser le diaphragme thoracique. L'ostéopathe demande au patient de ne plus respirer quelques instants et de rester en apnée pour rechercher le point d'équilibre entre les deux diaphragmes.

La manœuvre étant réalisée, la restriction de mobilité diminue, l'amplitude augmente et l'intégralité physiologique est retrouvée.

Equilibration du diaphragme crânien et du diaphragme thoracique
Rotation externe des temporaux et inspiration thoracique

Equilibration du diaphragme et du diaphragme thoracique
Rotation externe des temporaux et inspiration abdominale

- **Diaphragme pelvien**

Le sujet est couché en décubitus dorsal. L'ostéopathe se tient au niveau du bassin du patient, sur le côté gauche de la table par exemple. Il demande au sujet de fléchir sa jambe droite et place la paume de sa main gauche au niveau de S 3, S 4, S 5. Le patient étend ensuite sa jambe. Le sujet laisse reposer totalement le poids de son corps par l'intermédiaire du sacrum sur la paume de l'ostéopathe.

Le praticien imprime au sacrum un mouvement de flexion respiratoire pour inciter le diaphragme pelvien à s'abaisser. Dans le même temps, l'ostéopathe demande au patient de faire une inspiration volontaire afin d'abaisser le diaphragme thoracique.

Le praticien demande au sujet de ne plus respirer quelques instants et de rester en apnée afin de rechercher le point d'équilibre entre les deux diaphragmes.

La manœuvre étant réalisée, la restriction de mobilité diminue, l'amplitude augmente et l'intégralité physiologique est retrouvée.

Equilibration du diaphragme pelvien et du diaphragme thoracique
Flexion respiratoire du sacrum et inspiration thoracique

Equilibration du diaphragme pelvien et du diaphragme thoracique
Flexion respiratoire du sacrum et inspiration abdominale

- **Diaphragme crânien et diaphragme pelvien**

Si deux praticiens peuvent travailler simultanément sur le même patient, l'un imprime aux temporaux un mouvement de rotation externe, pendant que l'autre emmène le sacrum en flexion respiratoire, avec une inspiration thoracique volontaire du sujet, afin de tendre vers le point d'équilibre.

Recherche du point d'équilibre entre les trois diaphragmes crânien, pelvien et thoracique
Flexion respiratoire du sacrum, rotation externe des temporaux et inspiration thoracique

Recherche du point d'équilibre entre les trois diaphragmes crânien, pelvien et thoracique
Flexion respiratoire du sacrum, rotation externe des temporaux et inspiration abdominale

IX — CAS CLINIQUES (Viola M. FRYMANN)

Premier cas

Le premier cas fut celui d'un garçon de quatorze ans ayant quelques difficultés d'élocution et présentant une tendance au bégaiement. Il bredouillait et cherchait sa respiration pour s'exprimer. La communication avec autrui devenait difficile et on put noter quelques troubles du comportement dans son cadre familial, ainsi que certaines difficultés scolaires.

Son histoire commença par un accouchement dont la durée du travail fut d'environ une heure et demie. A l'âge d'un mois, des vomissements apparurent et à l'âge de cinq mois, une grave broncho-pneumonie. Chaque hiver, il était victime d'infections respiratoires durant plusieurs mois. Dans les mois qui suivirent, les perturbations du langage augmentèrent à tel point qu'un soir, rentrant chez lui, il lui fut impossible d'émettre un mot.

Dans l'enfance, on put noter un traumatisme crânien latéral et une chute sur l'occipital.

A l'examen clinique, on nota :

— Une difficulté notable lors de l'inclinaison en avant du buste ;

— Une jambe droite plus courte et en rotation interne ;

— Une scoliose thoracique convexe à gauche, accompagnée d'une torsion thoraco-lombaire rétropulsant son épaule droite ;

— Une aile iliaque droite antérieure ;

— Un mouvement respiratoire du sacrum limité à gauche ;

— Une course diaphragmatique réduite.

A l'examen crânien, on s'aperçut **que la lésion primaire de sa scoliose était crânienne** et on nota :

— Une compression bilatérale des condyles occipitaux ;

— Une tension latérale gauche de la symphyse sphéno-basilaire ;

— Une rotation-flexion latérale sphéno-basilaire droite ;

— Une restriction de mobilité du temporal gauche ;

— Une bonne mobilité du temporal droit.

Cet examen nous permit de nous apercevoir de **l'existence d'un processus respiratoire inversé : l'inspiration forcée s'accompagnant d'une rotation interne du temporal** avec un palais dur, haut, étroit et des os faciaux en rotation interne du côté gauche.

Le traitement ostéopathique institué eut pour finalité de supprimer les restrictions de mobilité afin de normaliser l'ensemble du mécanisme.

Trois mois plus tard, son langage s'améliora. Cependant, en dépit d'efforts importants, les temporaux demeuraient toujours très limités et la course diaphragmatique réduite. La toux persistait en hiver. Viola M. FRYMANN pensa alors à utiliser la technique destinée à équilibrer les trois diaphragmes. Instantanément, la mobilité des temporaux, non seulement s'améliora, mais se stabilisa. La course diaphragmatique devint meilleure et, deux mois plus tard, ce jeune homme lui confia l'évolution très nette du langage et de la lecture. L'hiver suivant, il n'eut aucun problème respiratoire. On l'incita par la suite à se soumettre à une rééducation du langage afin de corriger les anciennes habitudes pour en acquérir de nouvelles.

Selon le Docteur Viola M. FRYMANN D.O. F.A.A.O., langage, lecture, mémoire et problèmes caractériels semblent en étroite relation avec l'existence d'une scoliose crânienne, un mouvement respiratoire réduit du sacrum, un asynchronisme entre la mobilité du diaphragme thoracique et des diaphragmes crânien et pelvien, entraînant par voie de conséquence une pertubation du mécanisme respiratoire primaire.

De nombreux patients ont montré une amélioration rapide et spectaculaire, une fois l'unité fonctionnelle des trois diaphragmes restaurée.

Deuxième cas

Le deuxième cas fut celui d'une femme de cinquante-quatre ans se plaignant de céphalées. Celles-ci se produisaient tous les trois ou quatre jours, débutant par la région occipitale gauche pour s'étendre jusqu'aux tempes et derrière les yeux.

Son histoire commença par un traumatisme sur le vertex à l'âge de quatorze ans. Sa voiture heurta une bosse sur la route et, à l'intérieur de son véhicule, elle fut projetée contre le toit.

Les antécédents nous permirent de noter une hystérectomie et une hernie hiatale opérée. Mises à part ses céphalées, son état général était bon.

A l'examen clinique, on put mettre en évidence :

— Une tension ligamentaire cervicale importante ;

— Une colonne vertébrale droite, dépourvue de courbures physiologiques lordotique et cyphotique ;

— Une flexion respiratoire limitée du sacrum ;

— Une course diaphragmatique gauche réduite ;

— Une tension verticale de la symphyse sphéno-basilaire.

Le traitement ostéopathique commencé, les céphalées s'améliorèrent et devinrent différentes dans leurs manifestations : elles ne se produisaient plus que les mercredis et dimanches soirs ; jours où cette patiente chantait à la chorale. Elle avait auparavant, abandonné le chant en soliste par suite de difficultés respiratoires. On reporta alors l'attention sur le diaphragme à gauche, la tente du cervelet à gauche et le diaphragme pelvien. Ses céphalées disparurent totalement par suite de la rééquilibration de sa physiologie diaphragmatique, tout en poursuivant la pratique du chant les mercredis et dimanches soirs.

De nombreuses lésions ostéopathiques pelviennes ne peuvent être résolues qu'après suppression des lésions ostéopathiques crâniennes et restauration physiologique des trois diaphragmes.

Troisième cas

Le troisième cas fut celui d'un homme de quarante-huit ans, postier, qui se plaignait de douleurs dorsales depuis six ans. Construisant sa maison, ses douleurs arrivaient plus volontiers après les efforts physiques. Sa santé avait toujours été excellente et les céphalées rares.

On put noter dans les antécédents, une congestion du sinus ethmoïdal, une chute sur le siège sans perte de connaissance à l'âge de trente-cinq ans et un traumatisme sur la partie frontale du zygomatique droit dans l'enfance.

A l'examen clinique, on nota :

— Une L 5 en latéroflexion droite ;

— Un déséquilibre pelvien et surtout sacré, avec une bonne mobilité ;

— Une inflexion vertébrale gauche ;

— Un occipital inférieur à gauche.

A l'examen crânien, on put mettre en évidence un schéma de scoliose :

— Une torsion gauche de la symphyse sphéno-basilaire ;

— Une tension latérale droite ;

— Un temporal gauche en rotation interne ;

— Un temporal droit en rotation externe.

En palpant la cage thoracique, on put constater la continuité du schéma de torsion :

— L'hémi-thorax gauche étant le plus élevé.

Le traitement ostéopathique débuta dans cet esprit mais très vite on s'aperçut que la restriction de mobilité du temporal gauche persistait, en dépit d'une amélioration de l'ensemble du mécanisme crânio-sacré. L'attention se porta alors sur les trois diaphragmes et il s'ensuivit un retour à la normale de toute la structure, faisant disparaître la symptômatologie ressentie.

Comme le précise Viola M. FRYMANN, l'étude de ces résultats montrent qu'il est indispensable d'accorder une grande attention à l'équilibre des trois diaphragmes qui, par leur interdépendance fonctionnelle, accélère le retour à l'intégralité physiologique de tout le mécanisme.

CHAPITRE XXVII

COMMUNICATIONS ENTRE LE LIQUIDE CEPHALO-RACHIDIEN LA LYMPHE ET LE SANG ET TECHNIQUES DE DRAINAGE ET DE POMPAGE LYMPHATIQUE

A.T. STILL, en 1899, résumait ainsi l'importance capitale qu'il attribuait au liquide céphalo-rachidien :

« ... Le liquide céphalo-rachidien est, parmi les éléments connus, le plus important du corps humain. Le corps humain est en état d'infirmité lorsque le cerveau ne fournit pas ce liquide en abondance... ».

« ... Celui qui est capable de raisonner réalisera que cette rivière de vie doit être captée afin d'irriguer le champ désseché sinon, la moisson de la santé sera perdue pour toujours... ».



DR. ANDREW TAYLOR STILL
(1828-1917)

Aux propos fondamentaux d'A.T. STILL, W.G. SUTHERLAND, en 1939, ajouta le mouvement des os crâniens comme preuve palpable de cette circulation physiologique.



Dr. William Garner SUTHERLAND D.O. Sc (hon)
disciple de A.T. STILL

I — LA CIRCULATION DU LIQUIDE CEPHALO-RACHIDIEN DANS LE SYSTEME TISSULAIRE CONNECTIF (Ralph F. Erlingheuser D.O. - Y.B. 1959)

La structure des fibrilles collagènes observée au microscope électronique a permis à ERLINGHEUSER de mettre en évidence une nouvelle conception de la circulation des liquides tissulaires.

La circulation du liquide céphalo-rachidien utilise les fibrilles collagènes tubulaires du système tissulaire connectif comme moyen de transport entre les espaces sous-arachnoïdiens et les espaces inter-cellulaires.

Le système tissulaire connectif et le liquide céphalo-rachidien forment une circulation à part entière.

A — SYSTÈME TISSULAIRE CONNECTIF

Contrairement au concept classique généralement accepté, de nombreuses expérimentations dont celles de WYCKOFF ont montré que les fibrilles collagènes avaient une structure tubulaire dont le diamètre pouvait être compris entre 0.05 et 0,10 μ .

Le nom de « tissu connectif » se justifie par le fait que sa fonction essentielle est de connecter, de relier ensemble les trois autres tissus du corps : épithélial, musculaire et nerveux.

Cette connexion semble à la fois anatomique, histologique, biochimique et physio-pathologique.

Le système tissulaire connectif comprend le tissu adipeux, le tissu fibreux, le cartilage, l'os et le tissu hématopoïétique. Histologiquement, ces tissus sont composés d'une variété de cellules spécialisées et d'éléments extra-cellulaires qui comprennent :

- La réticuline, considérée par certains chercheurs comme une forme immature de collagène
- L'élastine
- La substance interstitielle
- Le collagène

Ce collagène représente le constituant extra-cellulaire le plus caractéristique que l'on trouve sous forme de fibrilles tubulaires, infiltrant toutes les régions du tissu connectif.

On savait que le collagène formait la plus grande partie des ligaments,tendons, aponévroses et gaines, mais c'est seulement vers 1959 que nous nous sommes aperçus que ces fibrilles collagènes faisaient partie intégrante de l'os, ce qui nous amena à

considérer les structures osseuses comme des parties spécialisées du système tissulaire connectif.

C'est également à partir du tissu connectif que se développent très tôt les vaisseaux sanguins contenant eux-aussi des fibrilles collagènes tubulaires.

De même, le système lymphatique se développe aux dépens du mésenchyme, base de tout le système tissulaire connectif.

Il faut également se souvenir que le système tissulaire connectif constitue la structure de protection et de support du système nerveux périphérique. L'endonèvre, le périnèvre et l'épinèvre forment les enveloppes des nerfs et sont essentiellement composés de fibrilles collagènes tubulaires.

Les méninges, les ligaments dentelés, le filum terminale, la faux du cerveau, la tente du cervelet, la tente de l'hypophyse sont également composés de fibrilles collagènes tubulaires et font partie du système de transport du liquide céphalo-rachidien.

B — LIQUIDE CEPHALO-RACHIDIEN

Comme le rapporte Ralph. R. ERLINGHEUSER D.O., de nombreuses expérimentations ont été réalisées sur la formation et la circulation du liquide céphalo-rachidien :

— BRIERLEY et FIELD se sont penchés sur la circulation du liquide céphalo-rachidien à la périphérie par l'intermédiaire des ganglions vertébraux, des nerfs périphériques et des espaces périvasculaires.

— SPERANSKY a observé la circulation du liquide céphalo-rachidien à la périphérie par l'intermédiaire des nerfs crâniens : olfactif, optique et auditif. La signification de ces concentrations a été présentée comme un passage partiel du liquide céphalo-rachidien dans les vaisseaux lymphatiques, avec reconcentration dans le tissu lymphatique.

— KEY-RETZIUS (1875), FUNAOKA (1930) et SPERANSKY démontrèrent la communication entre les espaces épineural et périneural des nerfs périphériques et l'espace sous-arachnoïdien.

— FABER mit en évidence l'existence de canaux anatomiques entre les cavité crâniennes et nasales.

— AREY et HAM ont très bien décrit les enveloppes des nerfs crâniens : optique, auditif et olfactif et leur continuité avec les fibres du tissu connectif méningé.

Le liquide céphalo-rachidien joue un rôle capital dans le maintien de l'équilibre dynamique du corps. L'utilisation du microscope électronique a rendu les recherches plus précises et permis d'étayer, par l'accumulation des preuves, la philosophie de génie d'Andrew Taylor STILL tout en renforçant la signification biologique de la notion d'unité fonctionnelle et d'interdépendance des systèmes.

A.T. STILL, en 1899, résumait ainsi l'importance capitale qu'il attribuait au liquide céphalo-rachidien :

« ... Le liquide céphalo-rachidien est, parmi les éléments connus, le plus important du corps humain. Le corps humain est en état d'infirmité lorsque le cerveau ne fournit pas ce liquide en abondance... ».

« ... Celui qui est capable de raisonner réalisera que cette grande rivière de vie doit être captée afin d'irriguer le champ desseché sinon, la moisson de la santé sera perdue pour toujours... »

A ces propos fondamentaux, William Garner SUTHERLAND en 1939 ajouta le mouvement des os crâniens comme preuve palpable de cette circulation physiologique.

Afin de vérifier le mouvement des os crâniens, PRITCHARD et AL étudièrent les sutures faciales et crâniennes sur le rat, le mouton, le porc, le chat, le lapin et l'homme, pour conclure que si les sutures constituaient de puissants liens, elles permettaient cependant un mouvement entre les os adjacents.

WOOLLEY et SHAW montrèrent que les cellules oligodendrogliques du cerveau possédaient une pulsation rythmique significative pour le mécanisme de fluctuation du liquide céphalo-rachidien.

CLARK contrôla la quantité d'oxygène au niveau du système nerveux central et établit que ces vagues survenaient à un rythme

de 8 à 12 par minute, sans rapport avec le rythme cardiaque ou respiratoire et qu'elles n'existaient plus après inhalation de 30 % de dioxyde de carbone.

Ces observations coincidèrent avec celles de GOLDENSOHN et AL qui démontrèrent que la pression moyenne du liquide céphalo-rachidien s'élevait en administrant, à des chiens anesthésiés, des concentrations variables de dioxyde de carbone.

Ralph F. ERLINGHEUSER pensa que cette pulsation, ayant pour résultante la fluctuation du liquide céphalo-rachidien, constituait une partie du mécanisme par lequel le liquide céphalo-rachidien était propulsé dans les fibrilles collagènes tubulaires.

L'existence des pulsations des cellules oligodendrogliques et leur influence sur la substance cérébrale semblent, par conséquent, évidentes.

SCHOOLEY et KIMBERLY apportèrent leur contribution sur l'explication de la force initiale de fluctuation du liquide céphalo-rachidien.

HALLIBURTON fut si impressionné par les fonctions du liquide céphalo-rachidien qu'il l'appela « lymphe du cerveau », tout en le distinguant du système lymphatique classique.

SWEET et AL, à l'aide d'un marqueur isotope, réalisèrent quelques expériences leurs permettant de ne pas attribuer aux plexus choroïdes la formation du liquide céphalo-rachidien qui serait, semble-t-il, élaboré et absorbé au sein même du système du liquide céphalo-rachidien.

BERING montra que le coefficient d'eau du liquide céphalo-rachidien était constamment renouvelé par diffusion libre à tous les niveaux du cerveau et de la mœlle épinière, diminuant ainsi le rôle des plexus choroïdes dans ces échanges et celui des villosités arachnoïdes dans l'absorption du liquide céphalo-rachidien, tout en rappelant que l'enfant ne possède pas de villosités arachnoïdes.

SIMMONDS tenta de déterminer le phénomène d'absorption en utilisant des érythrocytes radioactifs $P.^{32}$.

Un fait est certain : pour qu'une expérimentation en la matière soit valable, il est indispensable d'utiliser des substances

dont le diamètre soit inférieur à celui des fibrilles collagènes tubulaires, compris entre 0,05 et 0,10 μ.

FOWLER et AL injectèrent une substance d'or colloïdal dans la dure-mère de plusieurs chats et constatèrent, trois à quatre heures plus tard, que le colloïde avait disparu du liquide céphalo-rachidien. Les déterminations quantitatives de radioactivité et les examens microscopiques montrèrent que le colloïde s'était déposé au niveau de la leptoméninge, du foie et d'autres tissus...

WEED et SPERANSKY tentèrent de localiser les voies d'absorption du liquide céphalo-rachidien en utilisant une solution isotonique à 1 % de citrate d'ammonium ferreux et de ferrocyanide de potassium. Par le canal des fibrilles collagènes tubulaires, la solution put vraisemblablement circuler vers les os crâniens, les ligaments de la colonne vertébrale, les tissus cellulaires entourant les grands vaisseaux sanguins et les nerfs du cou où la substance teintée fut d'ailleurs retrouvée. De plus, des particules de bleu de Prusse furent mises en évidence dans les ouvertures et parois des vaisseaux sanguins très éloignés, au niveau des reins, des uretères...

CUSHING décrit la circulation du liquide céphalo-rachidien comme étant la troisième circulation existant dans le corps, après la circulation sanguine et lymphatique.

Il semble d'après les témoignages apportés et la théorie développée précédemment que la circulation du liquide céphalo-rachidien comprend le flux provenant des espaces sous-arachnoïdiens en passant par les fibrilles collagènes tubulaires, pour se destiner aux espaces inter-cellulaires où il se mélange avec d'autres liquides tissulaires inter-cellulaires. Ces liquides tissulaires sont absorbés par les vaisseaux lymphatiques, circulent ensuite dans tout le système lymphatique et pénètrent finalement dans le système veineux.

Les circulations lymphatique et céphalo-rachidienne, décrites séparément, devraient être à présent considérées comme faisant partie de la même circulation.

Cette nouvelle conception de la circulation devrait permettre, dans l'avenir, de nouvelles interprétations concernant certains processus pathologiques encore obscurs.

De nombreuses années de recherches n'ont pas réussi à fournir de réponses satisfaisantes sur la nature exacte des entorses, des ténosynovites, des bursites, des arthrites...

Le liquide céphalo-rachidien et le tissu connectif, habituellement séparés, se rejoignent pour constituer un nouveau mécanisme nécessaire à l'équilibre dynamique de l'homme.

Toute perturbation du système tissulaire connectif peut se répercuter sur la circulation du liquide céphalo-rachidien dans les tubules collagènes. Il est plus facile à présent de comprendre comment une lésion ostéopathique articulaire peut perturber la circulation de ce liquide vital. L'un des buts de l'ostéopathie est d'éliminer ces déséquilibres. La normalisation ostéopathique, restaurant le jeu articulaire, permet à nouveau au liquide céphalo-rachidien de circuler librement. Ses courants se dirigeant dans différentes régions, normaliser une zone affectée, revient à redonner au liquide céphalo-rachidien un flux normal jusqu'à sa destination finale : l'espace inter-cellulaire.

Aux théories de VIRCHOW sur la pathologie cellulaire, de SPERANSKY sur le contrôle du système nerveux, de SELYE sur le syndrôme d'adaptation générale (endocrine), celle d'Andrew-Taylor STILL sur le liquide céphalo-rachidien et le tissu connectif constitue une base fondamentale dont devra tenir compte l'avenir de la médecine.

En résumé, la circulation du liquide céphalo-rachidien provient en partie des espaces sous-arachnoïdiens, passe dans les fibrilles collagènes tubulaires et se mélange aux autres liquides tissulaires. Ceux-ci sont ensuite absorbés par le système lymphatique et pénètrent dans la circulation veineuse.

Si l'origine du liquide céphalo-rachidien au niveau des plexus choroïdes semble contestée par les expérimentations de SWEET, AL et BERING, des travaux plus récents, remontant à 1963 et effectués par les professeurs BOURRET et LOUIS au sein du laboratoire d'anatomie de la faculté de Médecine de Marseille, confirment cette dernière hypothèse.

II — COMMUNICATIONS ENTRE LE LIQUIDE CEPHALO-RACHIDIEN, LA LYMPHE ET LE SANG

The discovery of osteopathy by Andrew Taylor STILL more than a century ago, and its expansion into the cranial field by the work of William Garner SUTHERLAND represent profound developments in the healing arts. The truths expressed in their philosophy and practice, conceived and brought forth without the sophisticated experimental research of the 20 th century have never been refuted.

Modern developments in science, physiology, neurobiologic mechanisms, histology and biochemistry serve to substantiate and confirm the wisdom of these great pioneers. This research is now revealing the foundation of rock on which this profession stands. Raymond RICHARD by his diligent studies and careful synthesis of these discoveries has revealed one more dimension of this foundation. He reminds me of A.T. STILL's answer to the student who expressed concern for the future developments of osteopathy. He said, « You are just as close to the River of intelligence as I am. » R. RICHARD does indeed walk close to that River.

Yours sincerely,

Viola M. Frymann D.O.

Viola M. FRYMANN, D.O., F.A.A.O.
du
« Collège de Médecine Ostéopathique du Pacifique »
Membre de
« American Academy of Osteopathy »
« Cranial Academy »

Le Docteur SUTHERLAND disait : « La mer, autour de nous, est un exemple constant du flux et du reflux du L.C.R.... »

A.T.STILL pensait : « ... que le système lymphatique était en relation étroite avec la mœlle épinière et tous les autres nerfs ainsi qu'avec le liquide céphalo-rachidien... ».

Le liquide céphalo-rachidien semble ne pas se limiter au canal rachidien et au crâne mais se diriger jusqu'aux confins du corps et jusqu'aux extrémités. Le trajet inverse peut être calqué sur celui des canaux lymphatiques et son retour dans la circulation sanguine par l'intermédiaire des grands troncs collecteurs : le canal thoracique et la grande veine lymphatique.

Les hypothèses que l'on peut émettre à ce sujet doivent s'appuyer le plus possible sur des données anatomiques précises tirées des auteurs suivants : AXEL, BOURRET & LOUIS, FOHMANN, KEY, Ch. LABBE, NETTER, PACCHIONI, POIRIER, RECKLINGHAUSEN, TETZIUS, SAPPEY, SCHWALBE, TESTUT, TILLAUX.

A — LE LIQUIDE CÉPHALO-RACHIDIEN

Comme le précisent les professeurs P. BOURRET et R. LOUIS, le liquide céphalo-rachidien est secrété dans les cavités ventriculaires au niveau des plexus choroïdes ; la source principale étant représentée par les ventricules latéraux.

Les deux canaux de Monro réunissent le L.C.R. provenant des ventricules latéraux avec celui formé dans le troisième ventricule.

Le tout s'écoule par l'aqueduc de Sylvius vers le quatrième ventricule.

Là, le L.C.R. quitte les cavités épendymaires pour passer dans les espaces sous-arachnoïdiens, par le trou de Magendie au milieu de la valvule de Tarin, et les orifices latéraux de Luschka.

Il n'y a pas de liquide dans le canal de l'épendyme spinal pratiquement virtuel.

Dans les espaces sous arachnoïdiens, le L.C.R. emplit les citernes, les lacs et la circulation a pour effet d'entourer les hémisphères et de ruisseler ensuite vers les rivi, lacs et citernes.

Le LAC SYLVIEN et le LAC CALLEUX se déversent dans la CITERNE BASALE ou optochiasmatique qui entoure la base du diencéphale et le chiasma ; c'est un des sièges de prédilection des arachnoïdes, dites alors optochiasmatiques.

Les lacs cérébelleux de la citerne basale se rejoignent dans la GRANDE CITERNE autour du bulbe, lieu de la ponction sous-occipitale.

LIQUIDE CEPHALO-RACHIDIEN

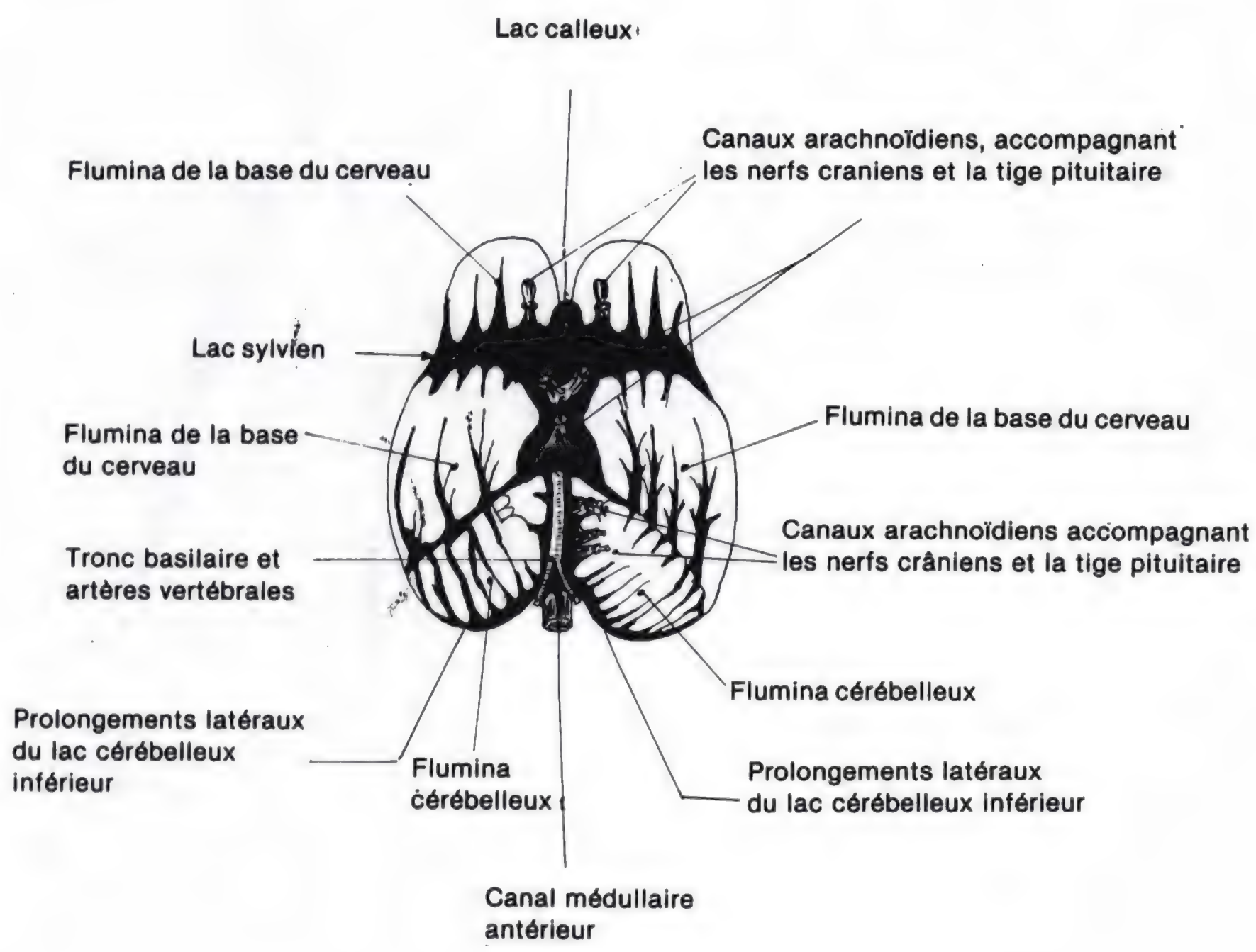

LACS ET FLUMINA DE LA BASE DU CERVEAU (Testut-Latarjet)

CIRCULATION DU LIQUIDE CEPHALO-RACHIDIEN

(Bourret et Louis)

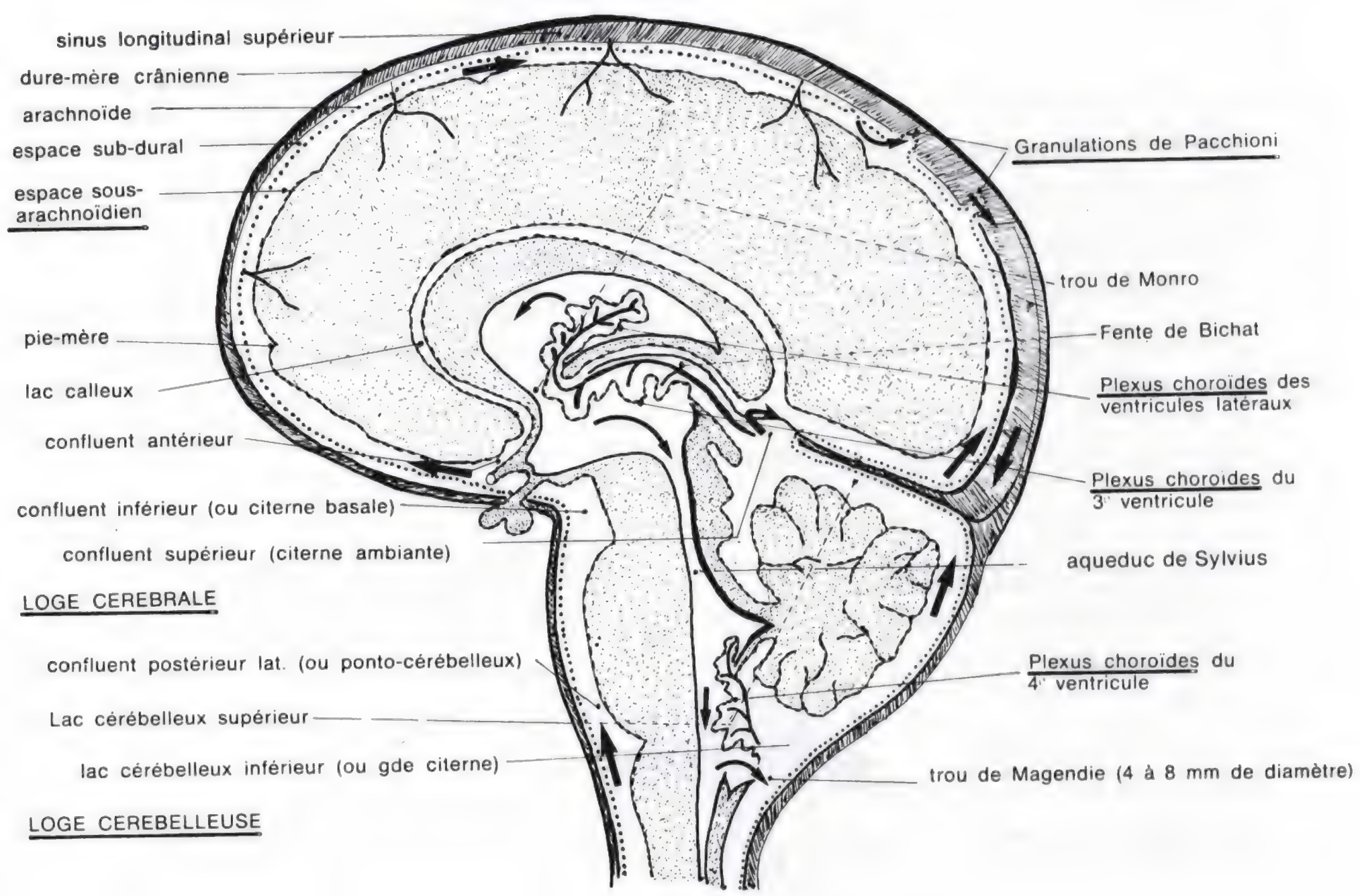

VUE EXTERNE DES VENTRICULES CEREBRAUX

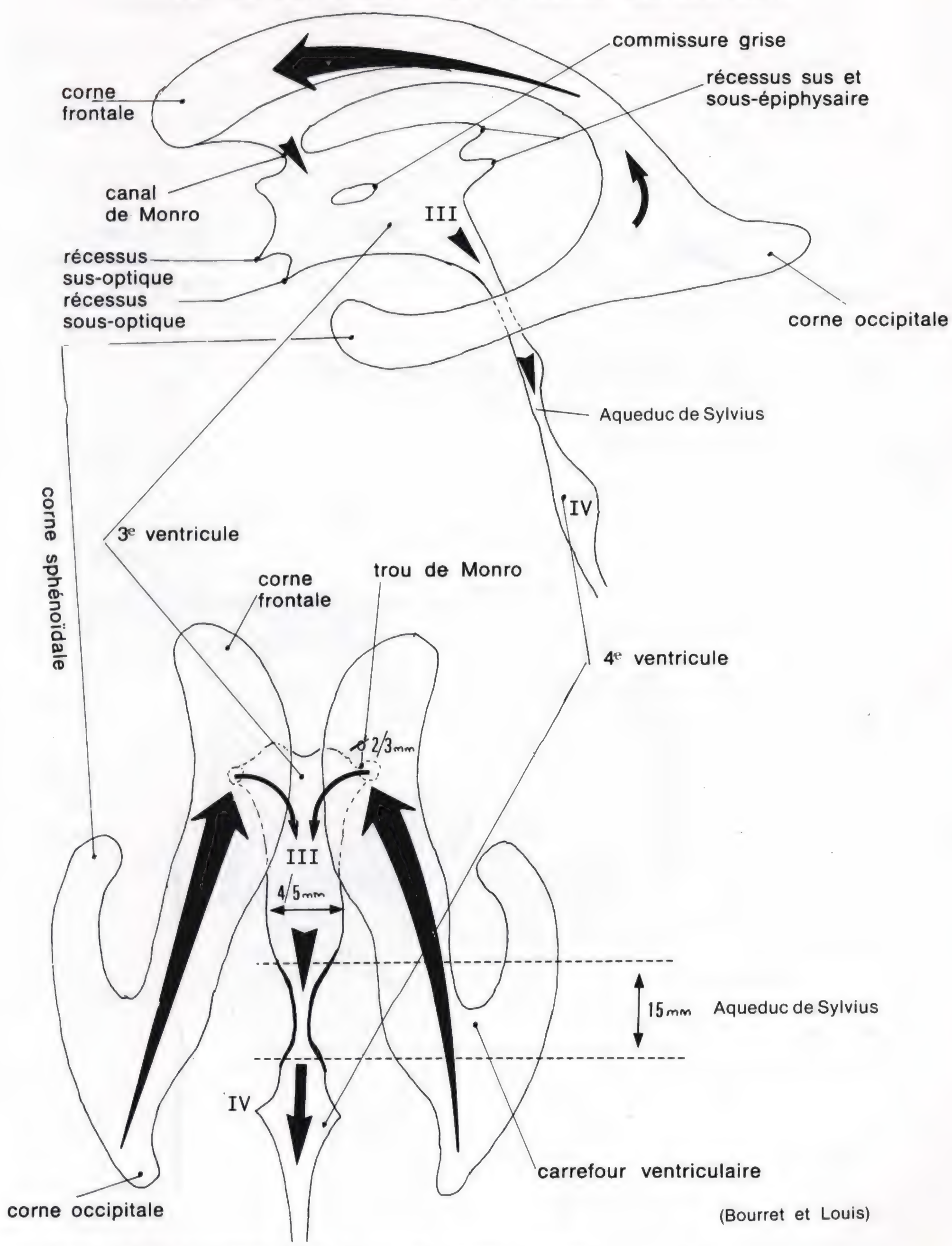

(Bourret et Louis)

DANS LE MOUVEMENT DE FLEXION INSPIRATOIRE

— Les plexus choroïdes s'exsudent ;
— Les ventricules se remplissent.

W. G. SUTHERLAND :

« ...Les Fascias prolongent anatomiquement et fonctionnellement les membranes crâniennes et spinales et constituent un vaste réseau de tubules, transportant jusqu'aux confins du corps le liquide céphalo-rachidien... ».

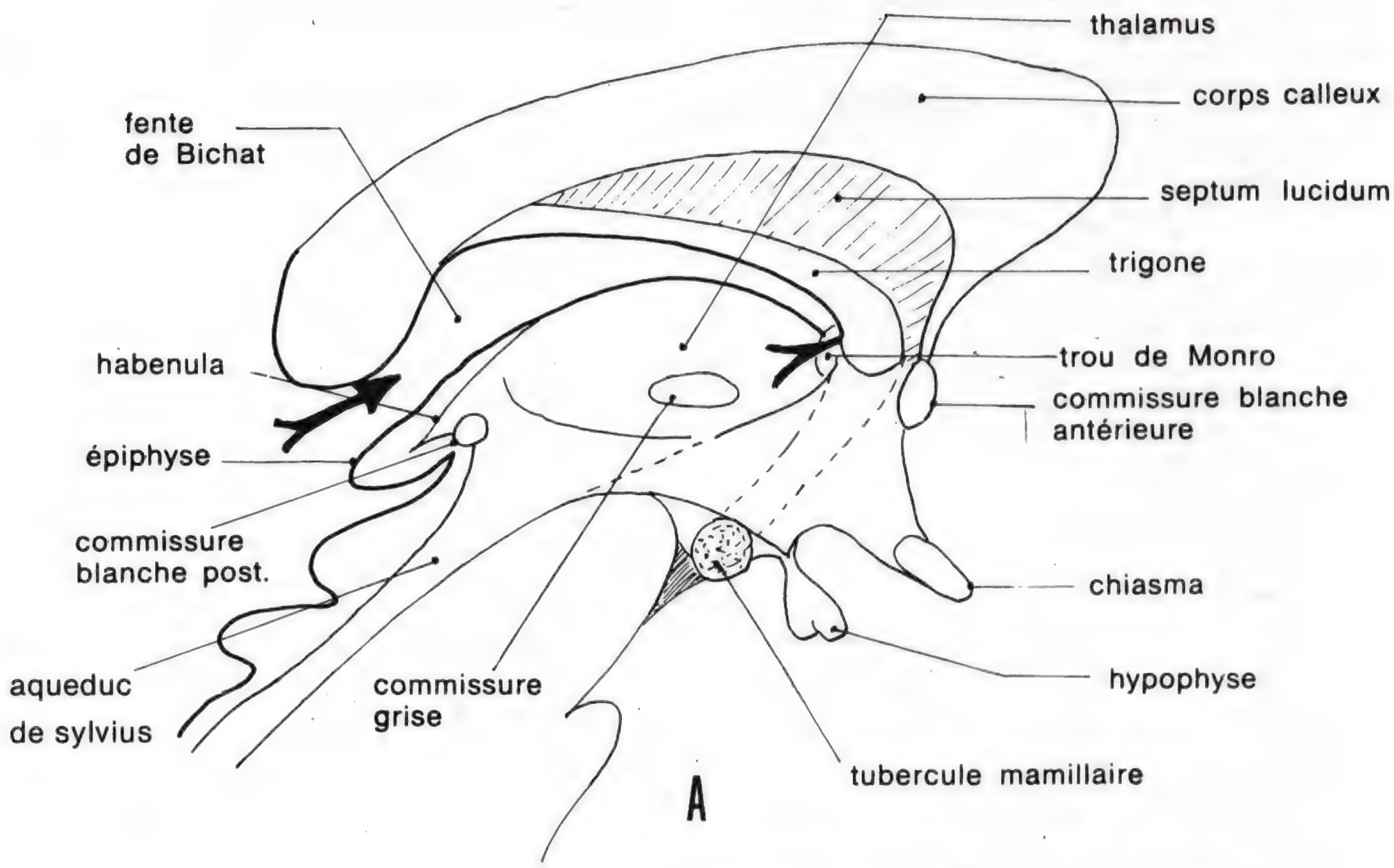

LE TROISIÈME VENTRICULE

(Bourret et Louis)

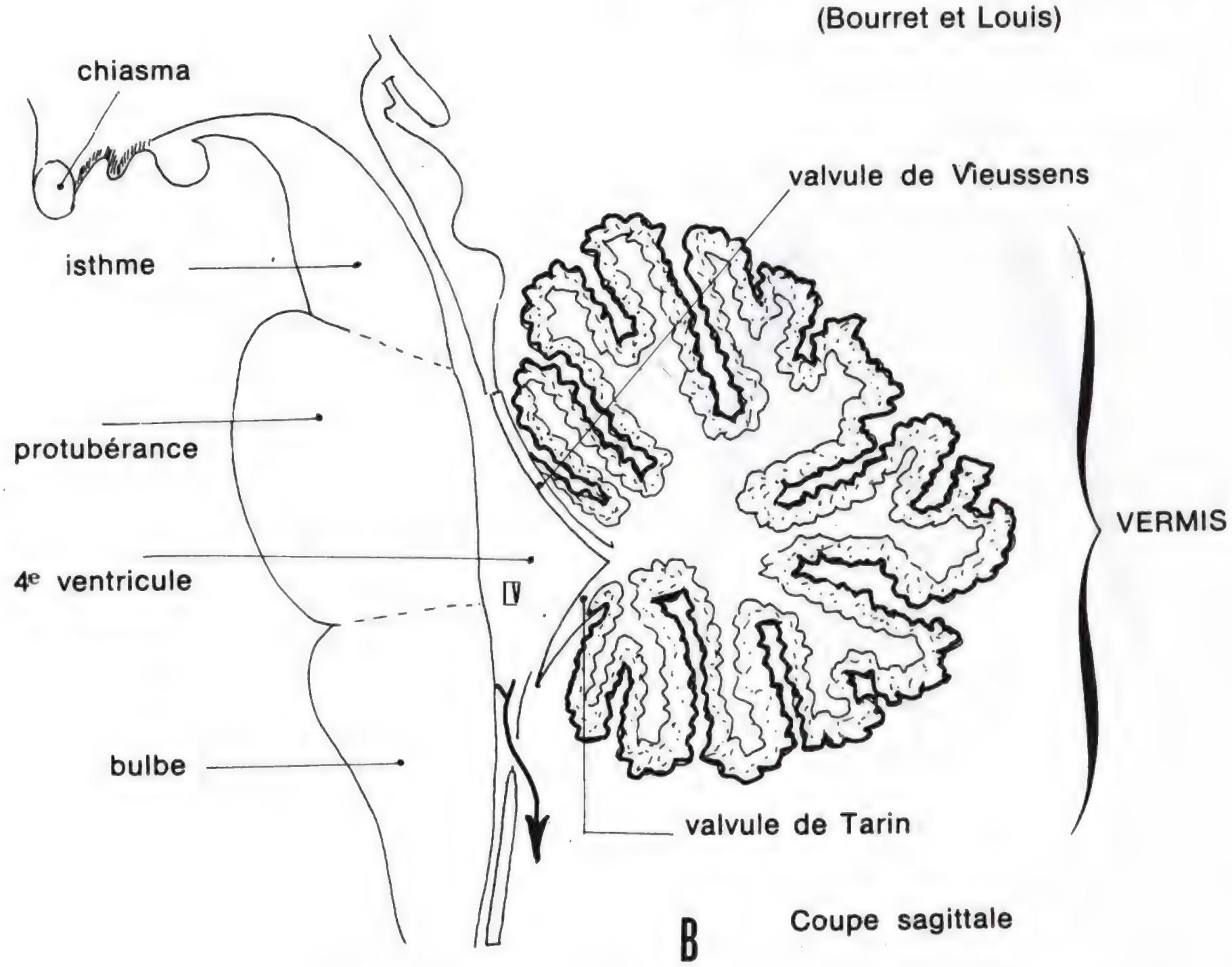

LE QUATRIÈME VENTRICULE ET LE CERVELET

(Bourret et Louis)

DISPOSITION GÉNÉRALE DES MÉNINGES
(Bourret et Louis)

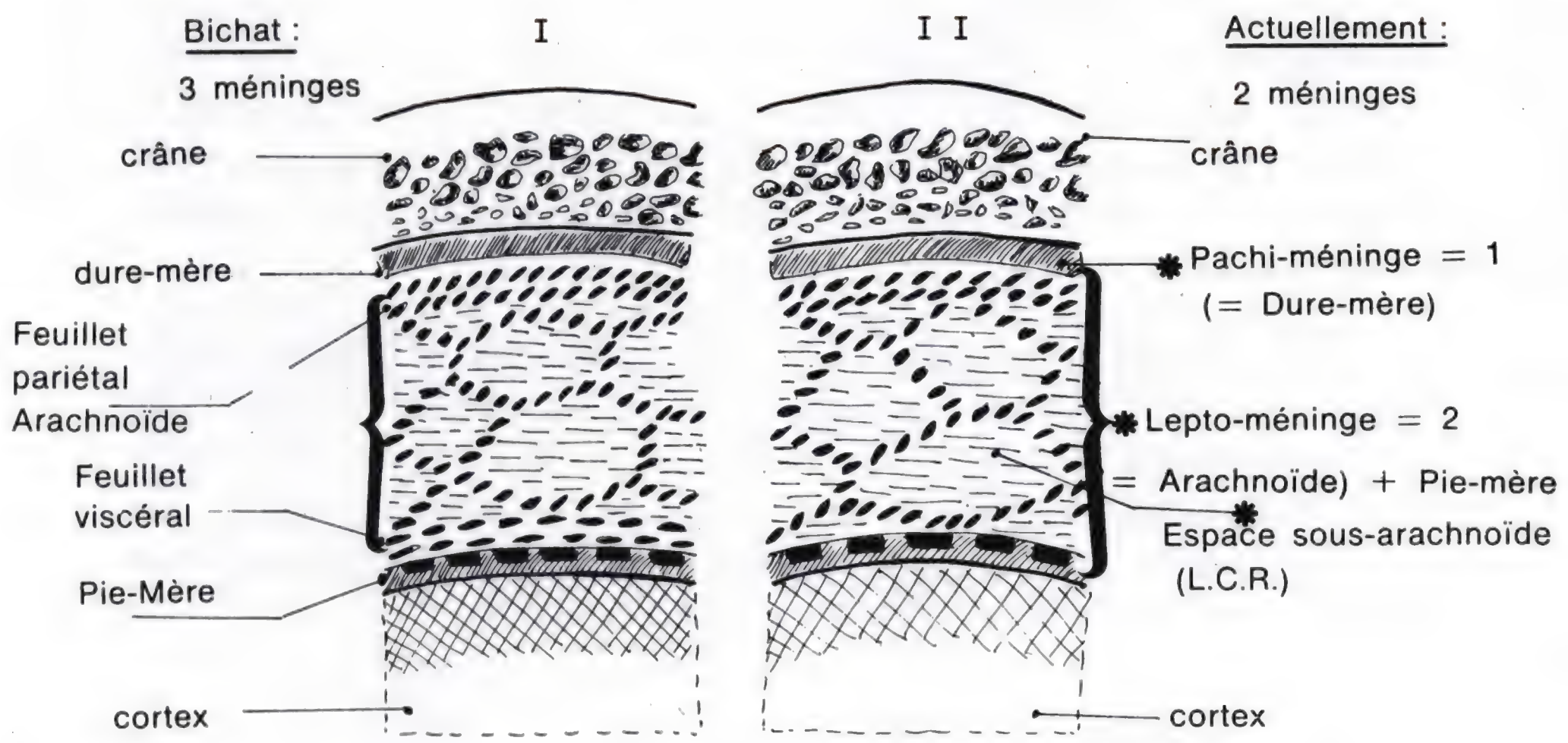

La résorption du L.C.R. se fait par évacuation LYMPHATIQUE et VEINEUSE. Cette dernière voie est la plus importante. Le L.C.R. passe dans les sinus de la dure-mère par les granulations de PACCHIONI ou par les villosités arachnoïdiennes.

La présence du L.C.R. est essentielle comme moyen de suspension du névraxe qui « flotte » abrité ainsi des traumatismes et surtout des contrecoups de la systole artérielle. Il joue également un rôle certain dans l'évacuation des déchets provenant de la vie biologique du tissu nerveux. « Ce liquide devient ainsi le vrai milieu intérieur au sein duquel le système nerveux se nourrit et fonctionne » (L. TESTUT).

D'après L. TESTUT, du côté des centres nerveux, les espaces sous-arachnoïdiens se continuent avec les gaines lymphatiques des vaisseaux. Du côté du système nerveux périphérique, ils se prolongent le long des cordons nerveux jusqu'à leur terminaison au sein des organes (espace séreux des nerfs). La périlymphe de l'oreille interne, au même titre que les espaces lymphatiques de la lamina fusca, communiquent avec les espaces sous arachnoïdiens par l'intermédiaire du nerf auditif et du nerf optique (SCHWALBE).

Les cavités ventriculaires sont remplies par le liquide ventriculaire. A l'état normal, cette quantité est relativement faible. Elle s'exagère dans certains états pathologiques et on la voit, dans l'hydrocéphalie, atteindre des proportions considérables. Le liquide ventriculaire se confond, tant par sa composition chimique que par ses caractères extérieurs, avec le L.C.R.

B — LES GRANULATIONS DE PACCHIONI

PACCHIONI considère les granulations méningiennes qui portent son nom comme des glandes conglobées, destinées à secréter de la lymphe. Comme le précise L. TESTUT, ces granulations de PACCHIONI sont de simples végétations conjonctives qui prennent naissance dans les espaces sous-arachnoïdiens et se développent ensuite au dehors, en soulevant peu à peu les deux membranes qui les recouvrent, l'arachnoïde et la dure-mère. Dans ce mouvement d'expansion excentrique, les granulations se dirigent presque toujours vers les sinus ou vers les lacs de dérivation, dans l'épaisseur de la dure-mère. Arrivées au contact de la paroi inférieure ou plancher de la cavité veineuse, elles la refoulent

GRANULATIONS MENINGIENNES DE PACCHIONI

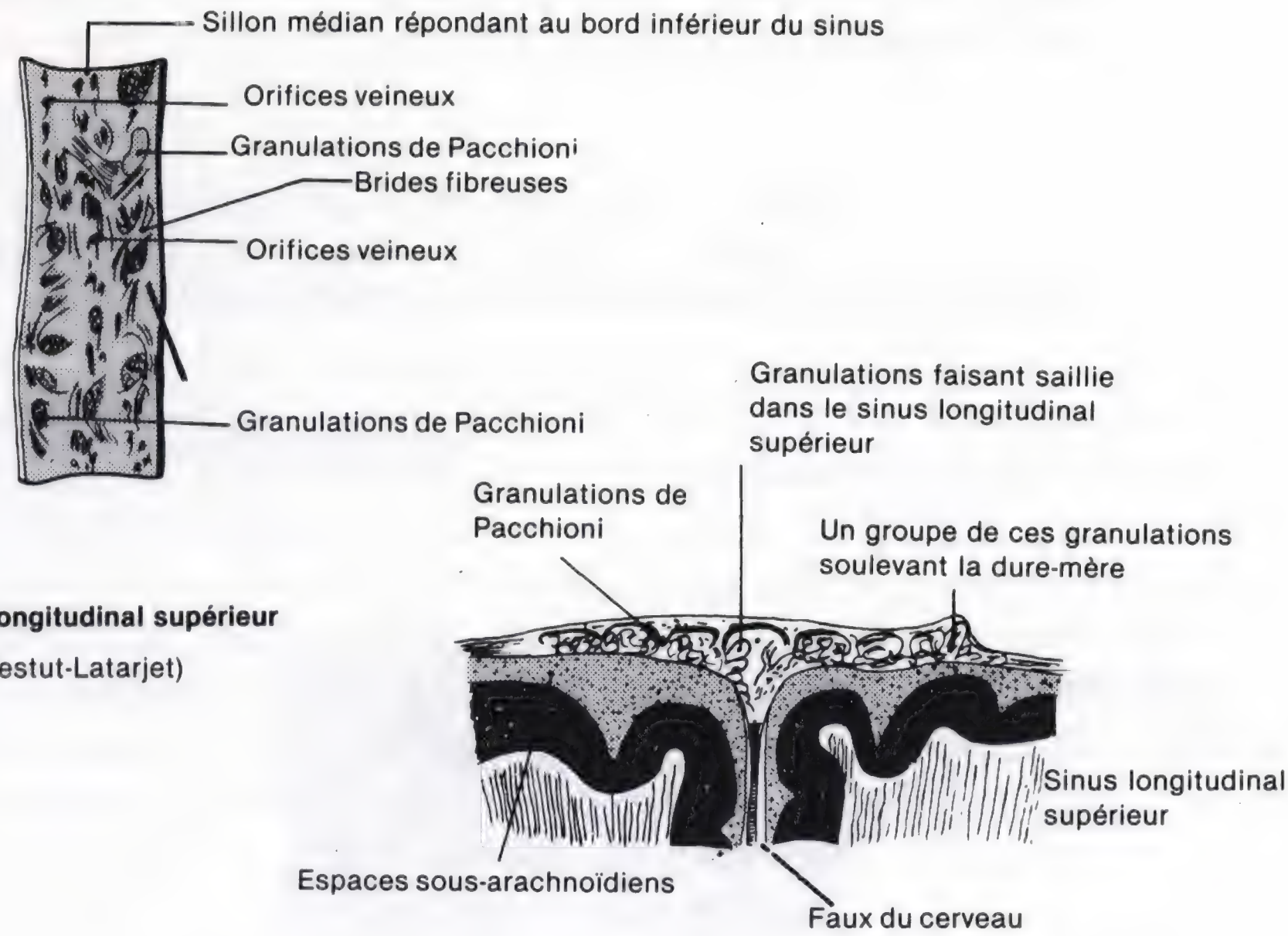

COUPE FRONTALE DE LA PARTIE SUPÉRIEURE DU CERVEAU ET DE SES ENVELOPPES POUR MONTRER LES RAPPORTS DES GRANULATIONS DE PACCHIONI (A. Key et Retzius)

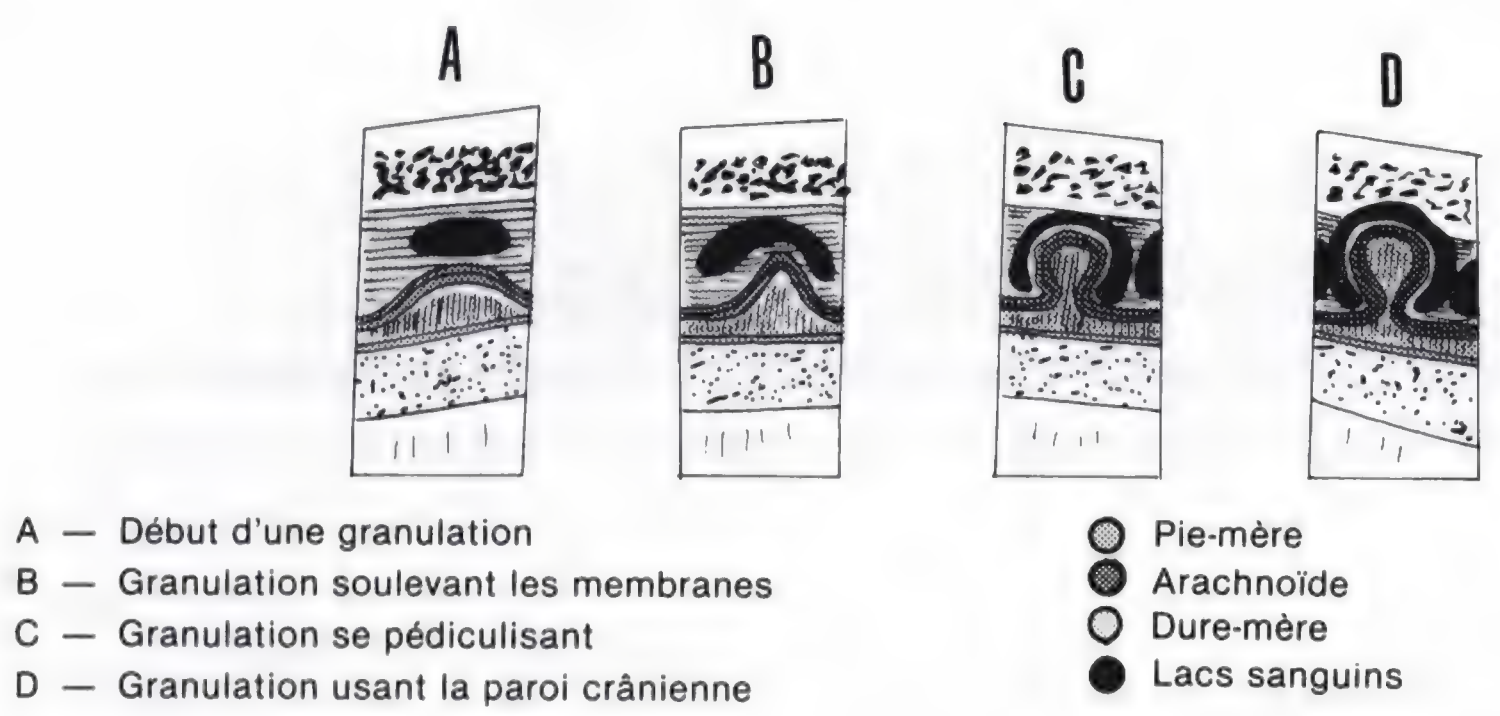

LES QUATRE STADES SUCCESSIFS DU DÉVELOPPEMENT D'UNE GRANULATION DE PACCHIONI (Testut-Latarjet)

GRANULATIONS MENINGIENNES DE PACCHIONI

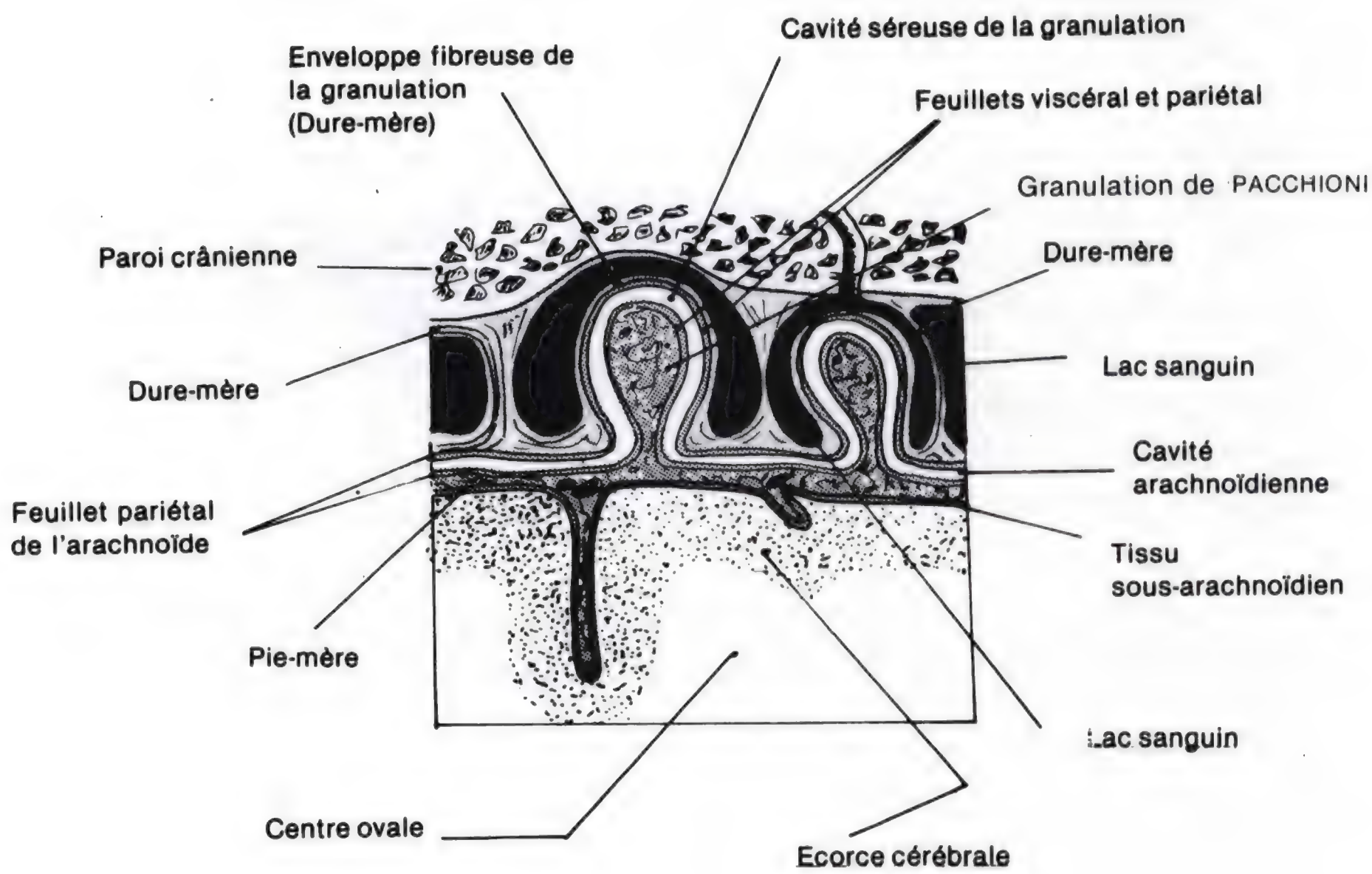

SCHÉMA REPRÉSENTANT DEUX GRANULATIONS DE PACCHIONI DANS LEURS RAPPORTS AVEC LES MÉNINGES ET LES LACS SANGUINS (Testut-Latarjet)

- Pie-mère et tissu sous-arachnoïdien
- Feuillet pariétal de l'arachnoïde
- Dure-mère
- Lacs sanguins

devant elles, l'amincissent, s'en coiffent et paraissent alors baigner dans le courant sanguin. Il n'est pas rare de rencontrer des portions de sinus ou des lacs sanguins comblés par ces productions.

Les granulations méningiennes de PACCHIONI peuvent être comparées à une espèce d'éponge imbibée de L.C.R.

Lorsque l'on pratique une injection dans les espaces sous-arachnoïdiens (A.KEY et RETZIUS), le liquide injecté remplit les aréoles des granulations de PACCHIONI. On le voit pénétrer ensuite dans la petite cavité séreuse qui les entoure et, de là, dans la cavité veineuse sus-jacente, que cette cavité veineuse soit une veine, un lac ou un sinus. Quelques anatomistes en ont conclu qu'à l'état physiologique le L.C.R. suit exactement le même trajet et se déverse lui aussi dans les sinus, toutes les fois que la pression vient à s'accroître dans les espaces sous-arachnoïdiens ou à diminuer dans la cavité veineuse.

Ces différents réservoirs appelés « lacs du L.C.R. » communiquent largement entre eux. Ces lacs renferment en général les granulations de PACCHIONI, évaginations dans la dure-mère de l'arachnoïde et dont le rôle est vraisemblablement destiné, comme le précisent les professeurs P. BOURRET et R. LOUIS, à l'évacuation du L.C.R.

C — LA CAVITÉ ARACHNOÏDIENNE OU ESPACE SUBDURAL

La cavité arachnoïdiene ou espace subdural contient le liquide arachnoïdien. SCHWALBE, A. KEY et RETZIUS ont montré que des injections colorées, pratiquées dans l'espace arachnoïden, pénétraient :

1) Dans les vaisseaux et les ganglions lymphatiques profonds du cou ;

2) Dans les espaces subduraux des racines nerveuses, notamment des trois nerfs sensoriels, l'olfactif, l'optique et l'auditif ;

3) Dans les vaisseaux veineux et dans les canaux de la dure-mère.

Les résultats de ces injections montrent que le liquide injecté passe de la cavité arachnoïdienne dans les voies veineuses et lymphatiques précitées.

D — LA PIE-MÈRE RACHIDIENNE

La pie-mère rachidienne se compose de deux couches superposées : l'une interne et l'autre externe. La couche interne ou « intima pia » d'AXEL, KEY et RETZIUS, est constituée, à sa partie moyenne, par des fibres conjonctives affectant une disposition circulaire et circonscrivant entre elles un système de lacunes remplies de lymphe.

Entre les deux couches de la pie-mère rachidienne se trouve un espace lymphatique en forme de fente : c'est l'espace intrapial. Il communique d'une part, avec les espaces sous-arachnoïdiens et, d'autre part, avec les lacunes de l'intima pia et les gaines lymphatiques des vaisseaux médullaires.

Le mode de circulation de la lymphe dans l'épaisseur de la pie-mère ne nous est pas encore connu. Cependant, MASCAGNI a décrit dans la pie-mère, des lymphatiques d'une grande ténuité cheminant parallèlement aux artères et aux veines : les uns supérieurs, se dirigeant vers le sinus longitudinal supérieur ; les autres inférieurs, sortant du crâne par le trou occipital, le canal carotidien et le trou déchiré postérieur. De son côté, FOHMANN a vu apparaître, à la suite d'insufflations pratiquées au-dessous de l'arachnoïde, un réseau lymphatique situé dans l'épaisseur de la pie-mère.

E — LA DURE-MÈRE

Les lacs sanguins de la dure-mère sont de simples diverticulums du système veineux dans lesquels se déverse le trop-plein des sinus ou des veines encéphaliques. Ils peuvent ainsi, dans certaines circonstances, favorisant le dégorgement des veines cérébrales, s'opposer à la compression des centres nerveux d'où les noms de « lacs de dérivation », de « lacs de sûreté », donnés par certains anatomistes comme TILLAUX et Ch. LABBE.

La dure-mère présente dans son épaisseur, entre les faisceaux conjonctifs qui la constituent, un système de fentes et de

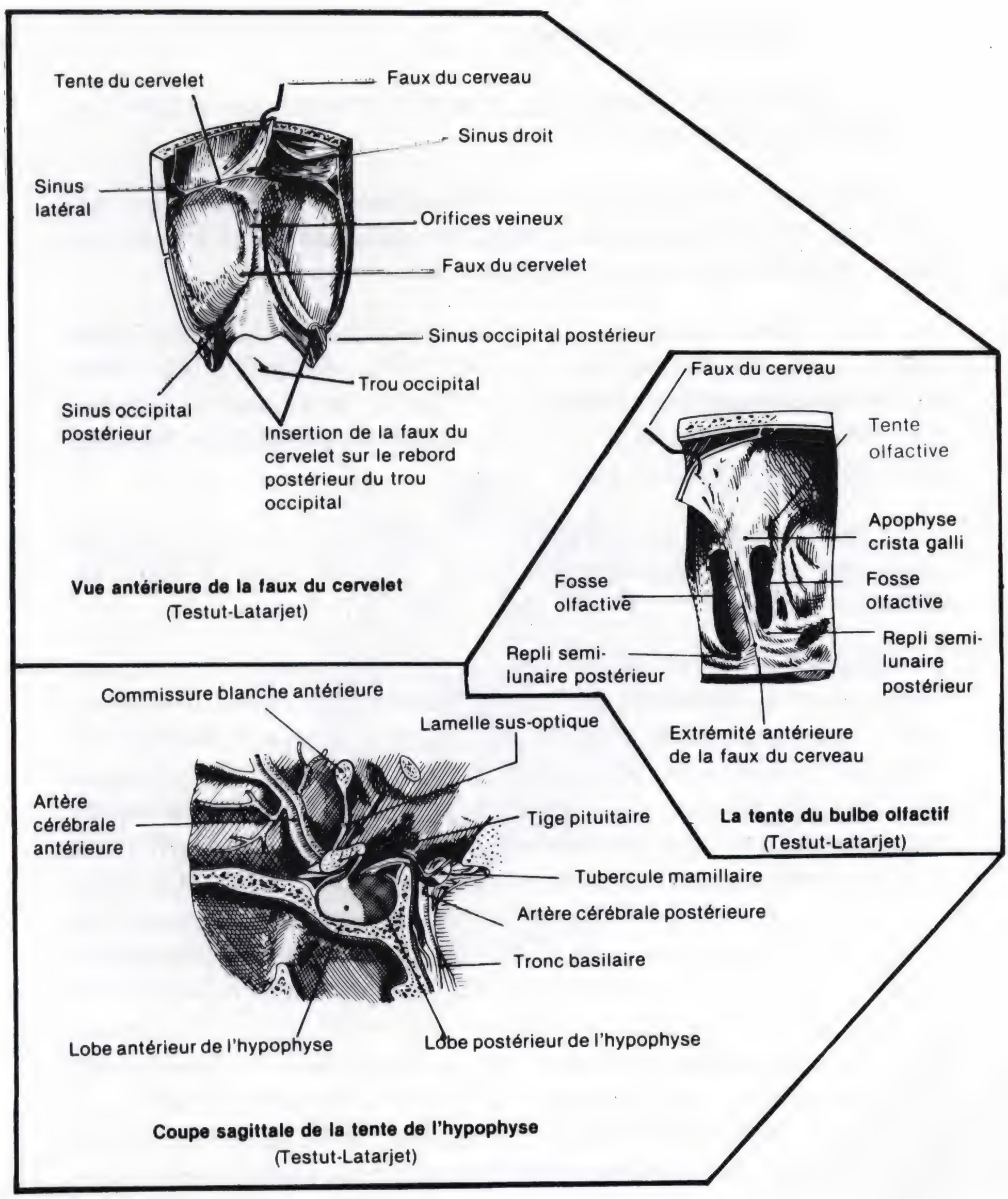

Vue antérieure de la faux du cervelet
(Testut-Latarjet)

La tente du bulbe olfactif
(Testut-Latarjet)

Coupe sagittale de la tente de l'hypophyse
(Testut-Latarjet)

canaux dits plasmatiques qui communiquent tous entre eux et qui sont tapissés par endroits de cellules aplaties, de nature épithéliale ou épithélioïde. C'est dans ces cavités que chemine la lymphe. L'observation démontre qu'elles communiquent avec l'espace épidural et l'espace sous-dural ou cavité arachnoïdienne.

F — PLEXUS CHOROÏDES

Les plexus choroïdes et la toile choroïdienne constituent les formations choroïdiennes.

Les plexus choroïdes sont essentiellement constitués par des artérioles, des veinules et des lacis de capillaires de différents calibres, irrégulièrement pelotonnés sur eux-mêmes.

Les artères destinées aux plexus choroïdes des ventricules latéraux proviennent de deux sources : pour leur partie inférieure, **de l'artère choroïdienne antérieure**, branche de la carotide interne ; pour leur partie supérieure, **de la choroïdienne postérieure latérale**, branche de la cérébrale postérieure.

Les veines aboutissent pour la plupart à une veine spéciale, **la veine des plexus choroïdes**, laquelle se jette dans la veine de GALIEN.

FAIVRE affirmait que les plexus choroïdes avaient un rapport intime avec la sécrétion du liquide céphalo-rachidien. Cette opinion a été successivement adoptée par LUSCHKA, KINGSBURY, FINDLAY, GALEOTTI, STUDNICKA. Pour PETTIT et GIRARD, les cellules épithéliales qui revêtent ces formations vasculaires seraient des cellules sécrétoires chargées de la production du liquide cérébro-spinal (liquide ventriculaire ou L.C.R.). Histologiquement, ils ont constaté dans ces cellules un certain nombre de caractères rappelant ceux des cellules glandulaires. Expérimentalement, ils ont pu faire varier leur activité par l'administration de substances douées de propriétés hyper-secrétantes. Les plexus choroïdes pourraient être assimilés à des appareils glandulaires d'un type spécial, intermédiaire à la glande à sécrétion externe et à la glande à sécrétion interne : ils pourraient être, de ce fait, considérés comme « des glandes à sécrétion externe mais à destination interne ».

Les artères choroïdiennes sont au nombre de trois :

ARTÈRES DE LA BASE DU CERVEAU

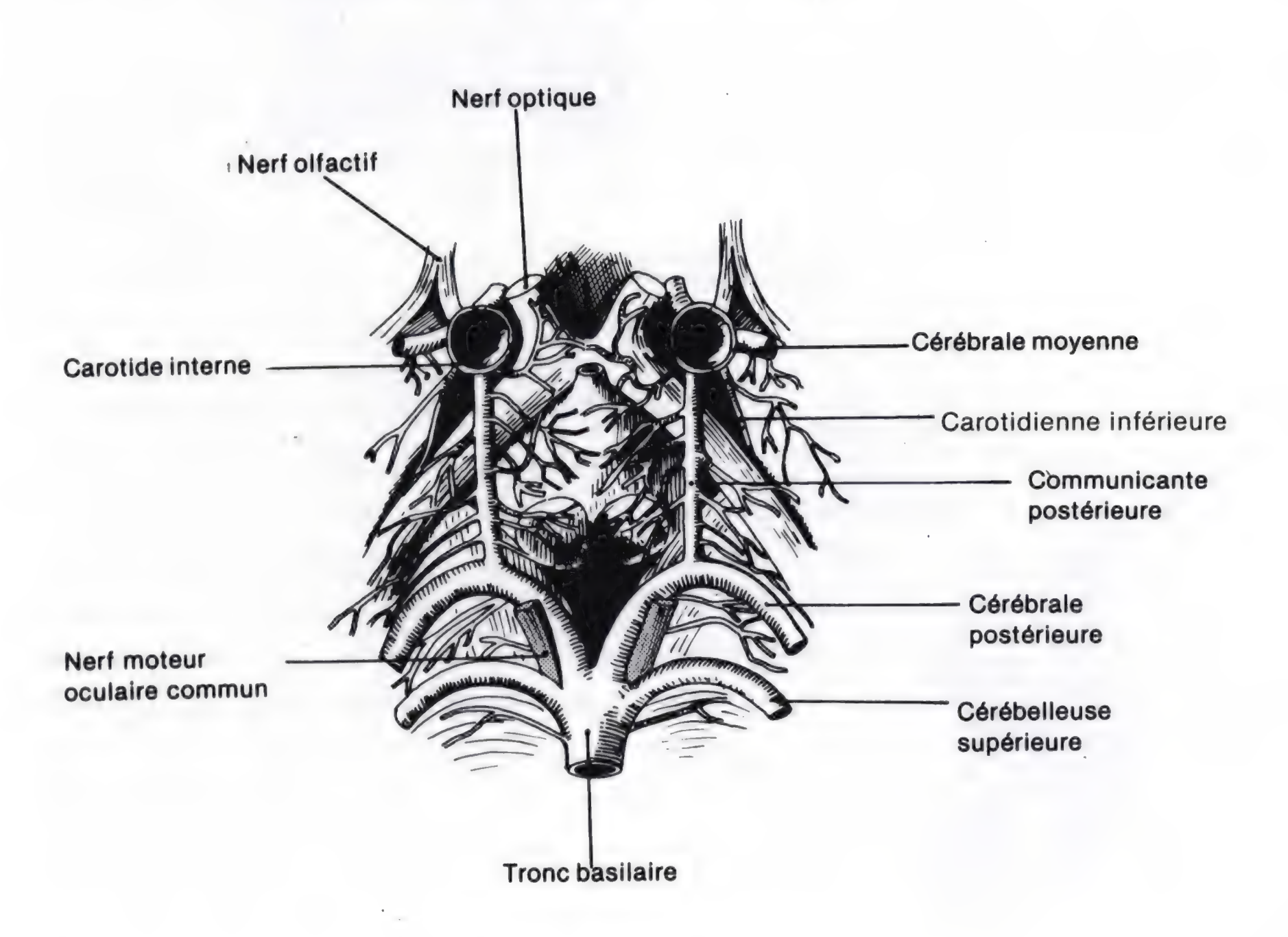

ARTÈRES DE LA BASE (Testut-Latarjet)

FORMATIONS CHOROIDIENNES DU CERVEAU

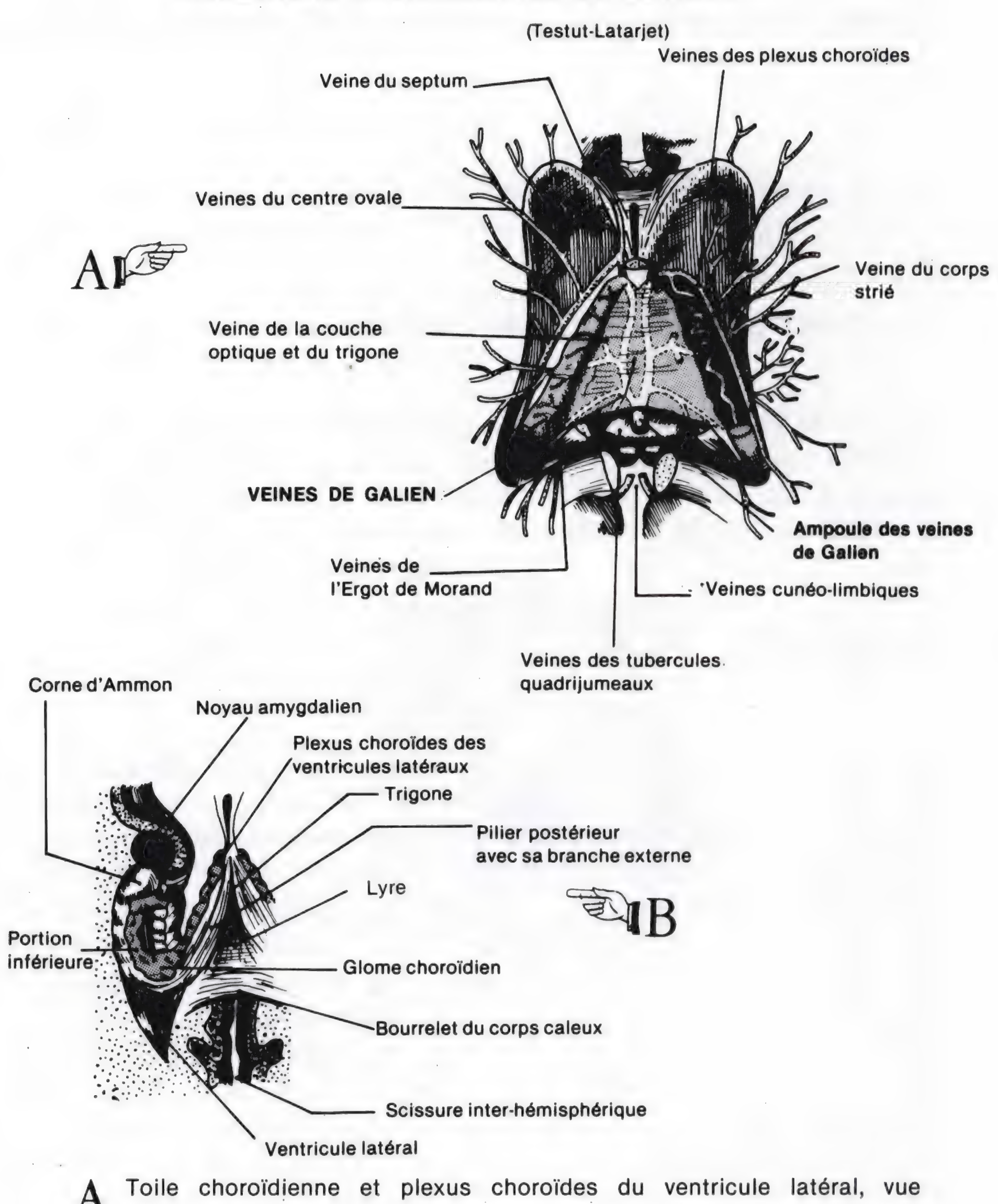

A Toile choroïdienne et plexus choroïdes du ventricule latéral, vue supérieure

B Vue d'ensemble des plexus choroïdes des ventricules latéraux

— L'artère choroïdienne antérieure qui émane de la carotide interne ;

— L'artère choroïdienne postérieure et latérale qui se détache de la cérébrale postérieure ;

— L'artère chroroïdienne postérieure et moyenne qui naît de la cérébrale postérieure.

G — VEINES DE GALIEN

Les veines de GALIEN naissent au sommet de la toile choroïdienne par la réunion des trois veines suivantes :

— La veine du septum-lucidum qui provient de la portion réfléchie du corps calleux et de l'extrémité antérieure du ventricule latéral ;

— La veine du corps strié ;

— La veine des plexus choroïdes.

Arrivées au niveau de la base de la toile choroïdienne, les deux veines de GALIEN, jusque-là indépendantes, s'unissent l'une à l'autre pour former un tronc commun, impair et médian, qui vient se jeter dans l'extrémité antérieure du sinus droit. Ce mode de terminaison n'est pas constant et il n'est pas rare de voir les deux veines de GALIEN se jeter isolément dans le sinus. TESTUT : « Dans un cas qui peut être unique, j'ai vu ces deux veines s'écarter l'une de l'autre au niveau du bourrelet du corps calleux, gagner alors la face interne des hémisphères et venir se perdre isolément dans le sinus longitudinal supérieur.

H — LYMPHATIQUES

Les lymphatiques sont, comme les veines, des canaux membraneux chargés de recueillir et d'apporter au système veineux deux importants liquides de l'organisme : la lymphe et le chyle.

Les chylifères ne sont que les vaisseaux lymphatiques du tube intestinal.

1 — Généralités sur les vaisseaux lymphatiques

Ils se dirigent tous vers deux gros troncs collecteurs : le canal thoracique et la grande veine lymphatique qui s'ouvrent dans les veines sous-clavières.

Les vaisseaux lymphatiques possèdent des valvules. En maintenant la lymphe en amont des ganglions, elles lui permettent de s'y accumuler jusqu'au moment où elle atteint la pression nécessaire pour les traverser.

On retrouve ces vaisseaux lymphatiques dans le tissu conjonctif lâche et dans le tissu modelé (aponévroses, tendons). Ils revêtent parfois la forme de « fentes lymphatiques » comme dans le centre phrénique du diaphragme.

La paroi de ces vaisseaux nous présente trois tuniques :

— La tunique interne ;

— La tunique moyenne ;

— La tunique externe ;

Dans le canal thoracique, on rencontre fréquemment trois assises de fibres musculaires affectant une disposition plexiforme. Cette constatation a permis à RANVIER de comparer cette disposition à une sorte de poche contractile, destinée à chasser la lymphe accumulée au-dessus de la valvule.

Au sujet de l'origine des lymphatiques, deux grandes théories se sont affrontées dans le passé : l'une qui veut que les capillaires lymphatiques présentent des orifices à travers lesquels passent les éléments de la lymphe : « théorie du réseau ouvert » ; l'autre, qui rejette toute sorte d'orifice sur les radicules lymphatiques : « théorie du réseau fermé ».

2) Théorie du réseau ouvert

a) Orifices faisant communiquer les lymphatiques avec les séreuses :

C'est surtout sur le centre phrénique du diaphragme que ces orifices ont été décrits.

RECKINGHAUSEN, en déposant du lait ou une émulsion de graisse sur la face abdominale du centre phrénique, vit les

éléments figurés du lait ou les globules adipeux pénétrer peu à peu dans les lymphatiques du centre phrénique. Il observa le même fait avec les liquides tenant en suspension des particules solides (cinabre, bleu de cobalt, encre de Chine) : quelques temps après les avoir placées sur le centre phrénique, il les retrouvait dans les lymphatiques sous-jacents. Ces expériences furent ultérieurement reprises et confirmées par de nombreux histologistes (LUDWIG, SCHWEIGGER-SEIDEL).

b) Orifices faisant communiquer les vaisseaux lymphatiques avec le tissu conjonctif :

Si l'on injecte dans le tissu cellulaire sous-cutané ou si l'on dépose sur une incision de la peau un liquide tenant en suspension des particules solides, on constate que ce liquide passe peu à peu dans les lymphatiques de la région. On pourrait objecter que la piqûre ou l'incision faite aux téguments pour introduire le liquide dans le tissu conjonctif a par elle-même ouvert un grand nombre de lymphatiques et qu'il est dès lors très naturel de voir le liquide injecté pénétrer, grâce à ces ouvertures artificielles, dans le système lymphatique. Cependant, on peut objecter avec autant de raison que l'existence de ces orifices, qui établiraient une communication directe entre les vaisseaux lymphatiques et les espaces conjonctifs, n'a jamais été constaté de visu, mais simplement supposée.

3) Vaisseaux et nerfs

Les vaisseaux lymphatiques qui font suite aux capillaires possèdent deux tuniques et de propres vaisseaux sanguins (véritables vasa-vasorum) qui se ramifient dans ces deux tuniques.

Ils possèdent également un certain nombre de filets nerveux.

4) Les ganglions lymphatiques

Ils se situent toujours sur le trajet des canaux vecteurs de la lymphe ou du chyle. Le ganglion reçoit un groupe de vaisseaux appelés afférents et émet un deuxième groupe appelés vaisseaux efférents. Les vaisseaux afférents sont toujours plus nombreux que les vaisseaux efférents, mais ces derniers sont plus volumineux.

Comme le précise TESTUT, les ganglions lymphatiques sont des lieux de production de lymphocytes. Ceux-ci, grâce à leur amiboïsme, pénètrent dans l'épaisseur même de la substance folliculaire. Là, sous l'action vivifiante d'un oxygène que leur apporte un sang sans cesse renouvelé, ceux-ci voient renaître leurs propriétés amiboïdes et leur aptitude à la multiplication. Ces cellules jeunes, grâce à leurs

VAISSEAUX ET GANGLIONS LYMPHATIQUES

(Testut-Latarjet)

A Un vaisseau lymphatique, avec ses renflements et ses étranglements successifs.

B Le même, coupé suivant sa longueur, pour montrer la disposition de ses valvules.

Les flèches indiquent le cours de la lymphe.

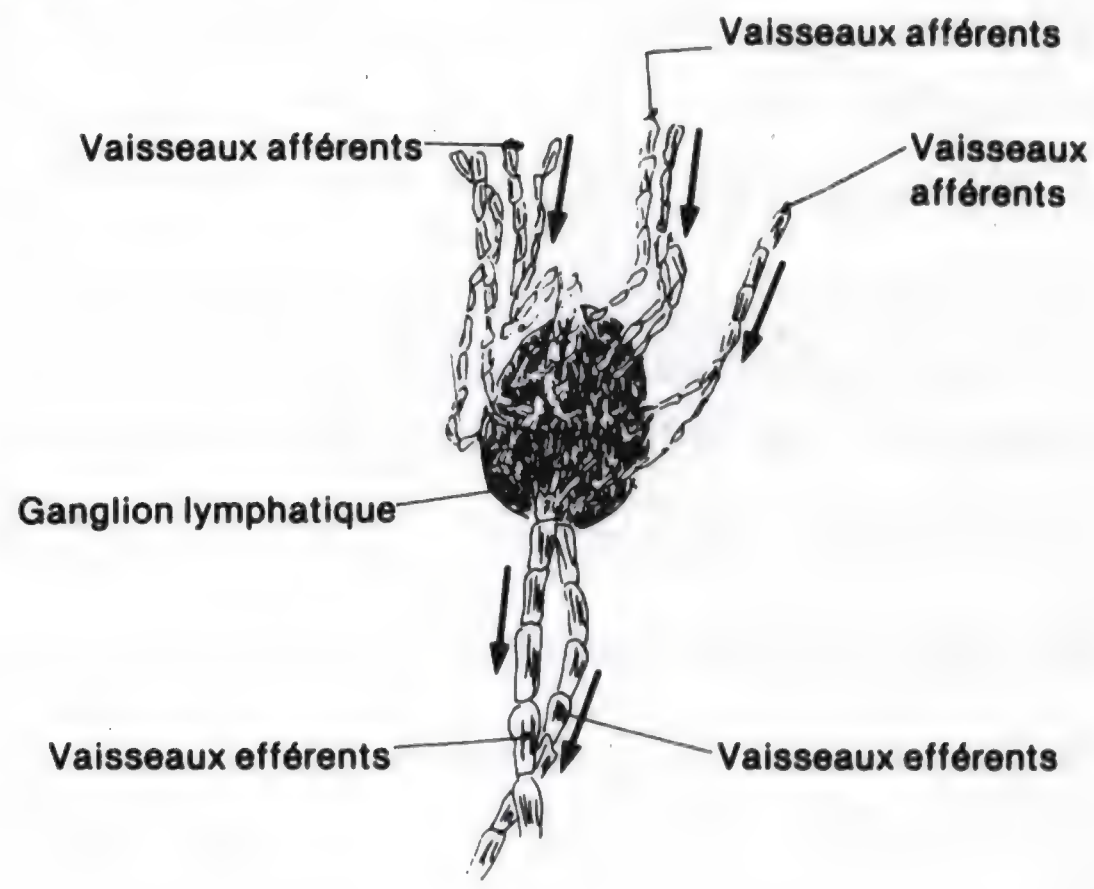

UN GANGLION LYMPHATIQUE AVEC SES VAISSEAUX AFFÉRENTS ET ÉFFÉRENTS

mouvements amiboïdes, repassent ensuite dans les voies lymphatiques intra-ganglionnaires qui les amènent finalement dans les lymphatiques efférents. Ceux-ci ne se contentent pas de se multiplier mais ils se débarrassent aussi des parties étrangères, des globules de graisse, voire même de certains microbes pathogènes qu'ils ont recueillis au cours de leurs pérégrinations et qu'ils charient avec eux.

« Le ganglion n'est pas seulement un lieu de multiplication mais un lieu d'épuration et de rénovation. La lymphe qui sort du ganglion est beaucoup plus riche en lymphocytes que celle qui y arrive et ceux-ci, revivifiés à leur passage dans les follicules par une sorte d'hématose, s'en vont alors plus jeunes, plus actifs, plus aptes à remplir au sein des tissus et des organes les importantes fonctions qui leur sont dévolues. » (RENAUT et TESTUT).

5) Les canaux collecteurs lymphatiques

Tous les vaisseaux lymphatiques de l'économie aboutissent chez l'homme à deux canaux collecteurs : le canal thoracique et la grande veine lymphatique qui s'abouchent dans le système veineux.

a) Le canal thoracique

Il occupe le thorax et s'étend le long de la colonne vertébrale de L 2/L 3 (citerne de PECQUET) à la base du cou. Au sortir de la citerne de PECQUET, le canal thoracique se dirige verticalement en haut et pénètre dans le thorax par l'orifice aortique du diaphragme. Il chemine en avant de la colonne vertébrale jusqu'à D 4 et s'infléchit alors en haut à gauche pour se diriger vers l'apophyse transverse de C 7 où il repose sur le muscle long du cou. Il s'infléchit à nouveau et s'ouvre dans la veine sous-clavière gauche, à la jonction de la veine jugulaire interne gauche.

La longueur du canal thoracique est d'environ 30 centimètres.

TESTUT fait remarquer, avec juste raison, que le canal thoracique contrairement à ce que l'on observe pour les veines, n'augmente nullement de volume en raison directe des affluents qu'il reçoit. Il mesure 5 à 6 millimètres de largeur au niveau de la citerne de PECQUET et ne mesure plus que 2 ou 3 millimètres plus haut. Ce fait est tout en faveur de la théorie qui veut que le système lymphatique présente avec le système veineux des communications autres que celles qui sont établies par le canal thoracique et la grande veine lymphatique.

CANAUX COLLECTEURS LYMPHATIQUES

(Testut-Latarjet)

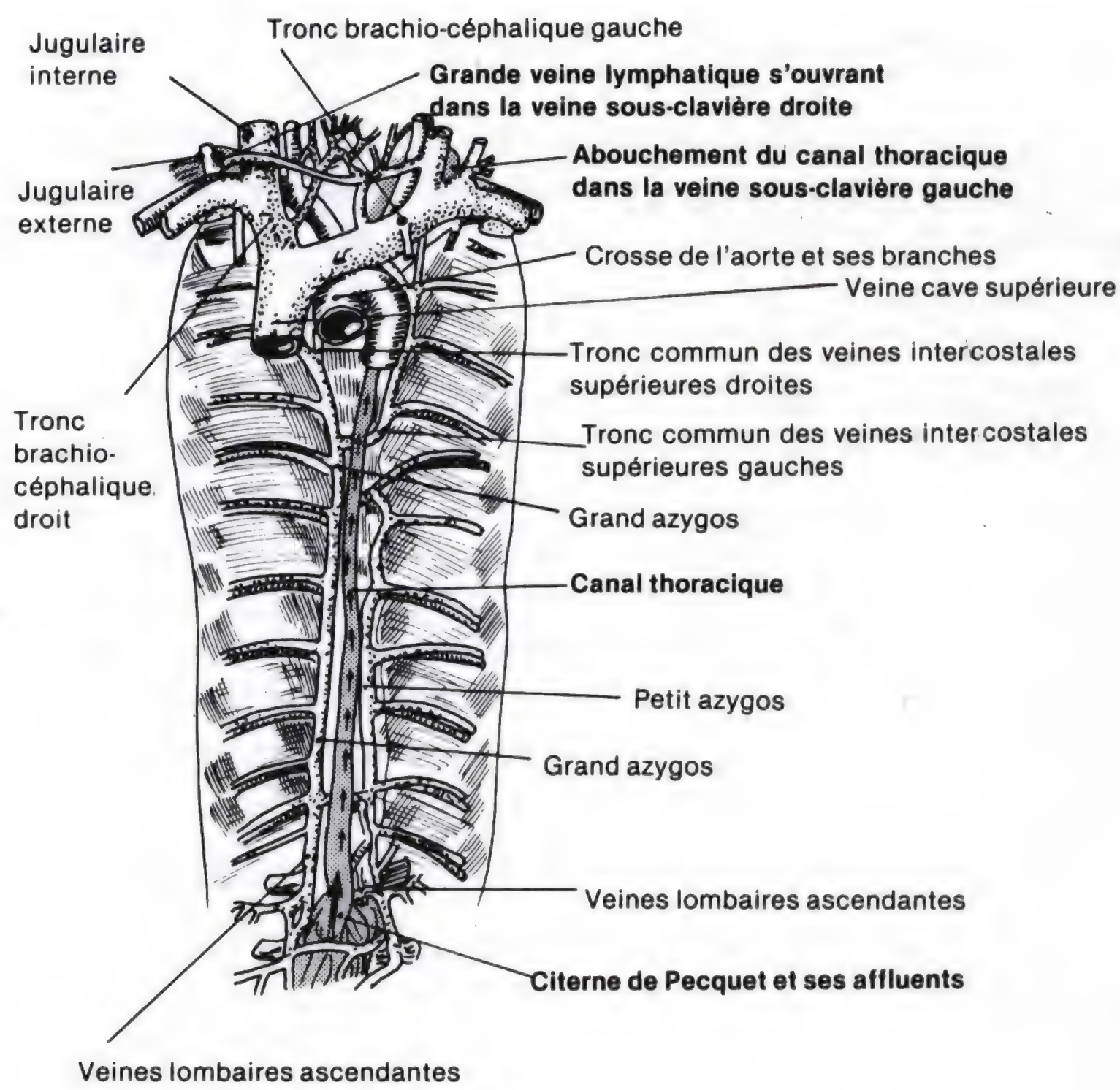

CANAL THORACIQUE ET GRANDE VEINE LYMPHATIQUE

Le canal thoracique, différent des autres troncs lymphatiques, ne présente que des valvules fort rares et presque toujours incomplètes. Il en existe constamment deux au niveau de son abouchement dans la sous-clavière. Celles-ci s'ouvrent dans le sens de la direction suivie par la lymphe et s'opposent à tout reflux du sang veineux de la sous-clavière dans le canal thoracique.

Cinq troncs lymphatiques se donnent rendez-vous au-devant des premières vertèbres lombaires pour former, par leur réunion, le canal thoracique et s'ouvrent dans la citerne de PECQUET ou dans son voisinage :

— Deux troncs ascendants, l'un droit, l'autre gauche, qui correspondent à la circulation lymphatique des membres inférieurs, du bassin, des testicules, des reins et du gros intestin;

— Deux troncs descendants, l'un droit, l'autre gauche, qui résument la circulation lymphatique des huit ou neuf derniers espaces intercostaux et de la partie postérieure du diaphragme ;

— Un tronc antérieur qui correspond à la circulation lymphatique de l'intestin grêle, de l'estomac, du foie et de la rate.

Au-dessus de la citerne de PECQUET, le canal thoracique reçoit encore un certain nombre d'affluents collatéraux provenant du foie, des premiers espaces intercostaux, des ganglions du médiastin postérieur, de la moitié gauche de la tête et du cou, du membre supérieur gauche, du poumon gauche et du cœur, de la moitié gauche des parois thoraciques.

b) La grande veine lymphatique

La grande veine lymphatique, située du côté droit, est le rendez-vous de tous les vaisseaux lymphatiques qui ne sont pas tributaires du canal thoracique. Elle vient s'ouvrir dans l'angle de réunion de la veine jugulaire interne droite et de la veine sous-clavière droite. Sa longueur est d'environ 8 à 15 millimètres.

Elle résume la circulation lymphatique du membre supérieur droit, de la moitié droite de la tête et du cou, des différents viscères thoraciques et des premiers espaces intercostaux du côté droit.

6) Ganglions lymphatiques sacrés et lymphatiques du crâne

Ganglions sacrés

Ils s'échelonnent, de chaque côté du rectum, sur la face antérieure du sacrum. On en rencontre toujours quelques-uns sur la ligne médiane, le long de l'artère sacrée moyenne.

LA GRANDE VEINE LYMPHATIQUE
(Testut-Latarjet)

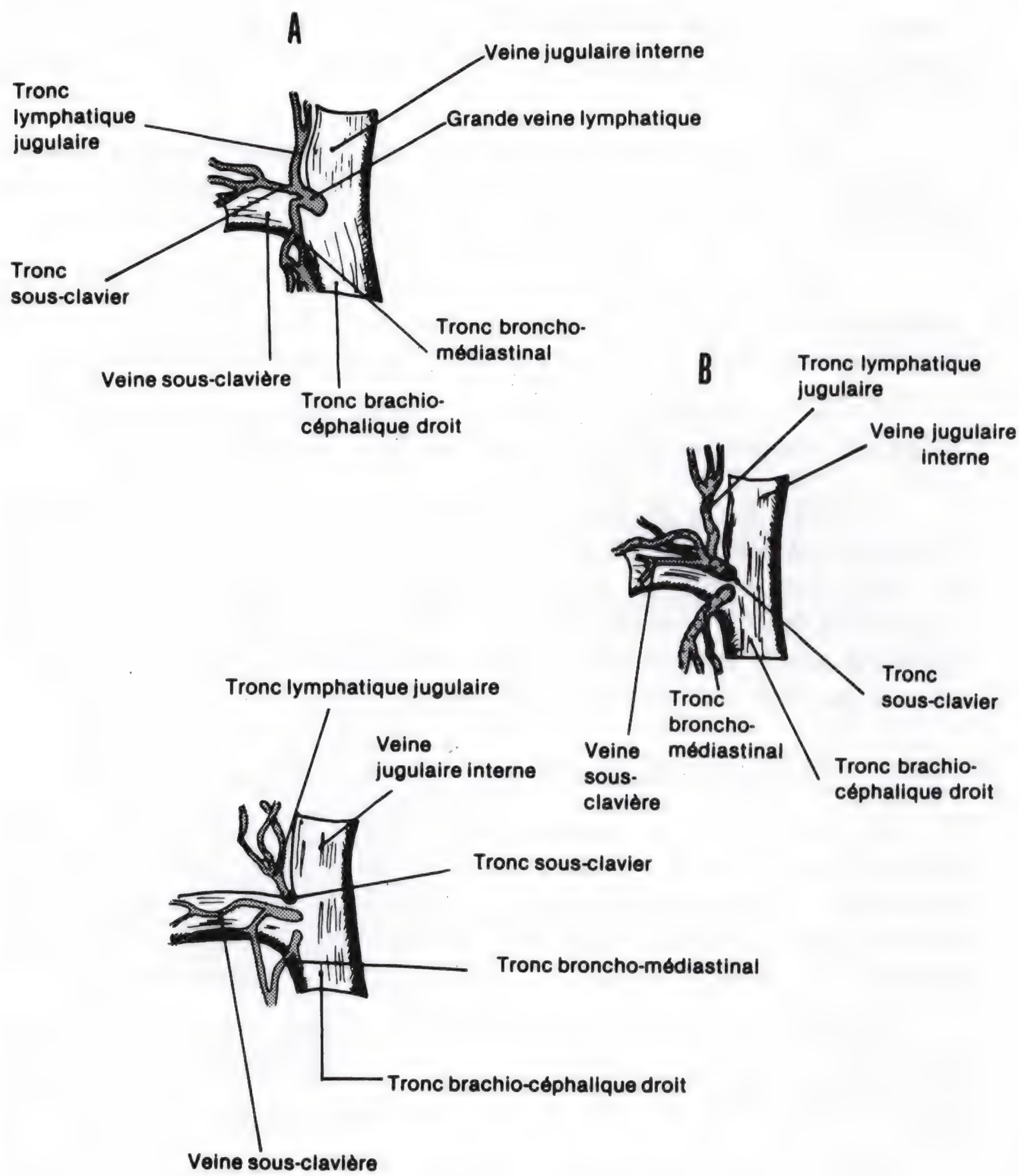

QUELQUES VARIÉTÉS D'ABOUCHEMENT DE LA VEINE LYMPHATIQUE

Lymphatiques du crâne

Les vaisseaux lymphatiques du crâne se divisent, d'après leur situation et leur origine, en lymphatiques extra-crâniens et lymphatiques intra-crâniens :

— Les lymphatiques extra-crâniens prennent naissance dans les parties molles qui recouvrent la voûte du crâne. Ils descendent ensuite vers l'origine du cou et se divisent, comme les veines extra-crâniennes, en trois groupes : un groupe frontal, un groupe pariétal et un groupe occipital.

Les lymphatiques frontaux se dirigent obliquement en bas et en dehors, descendent au-devant de l'oreille, croisent l'arcade zygomatique et viennent se jeter dans les ganglions parotidiens.

Les lymphatiques pariétaux cheminent de haut en bas sur la face latérale du crâne et aboutissent aux ganglions parotidiens et aux ganglions mastoïdiens.

Les lymphatiques occipitaux occupent la région postérieure de la tête et se rendent aux ganglions de même nom.

— Les lymphatiques intra-crâniens proviennent des centres nerveux et de leurs enveloppes.

Au niveau des centres nerveux, la lymphe circule dans les espaces inter-organiques et dans les gaines qui entourent les vaisseaux : les gaines lymphatiques.

La caractéristique des vaisseaux sanguins des centres nerveux est qu'ils sont entourés par une gaine à signification spéciale se rattachant à la circulation lymphatique.

a) Espaces inter-organiques

Ceux-ci sont situés entre les éléments nerveux et leurs éléments de soutien.

TESTUT rencontra, autour des cellules nerveuses, des corpuscules lymphatiques doués de mouvements amiboïdes.

Sous l'influence d'un processus inflammatoire ou à la suite d'un simple œdème, ces corpuscules lymphatiques se multiplient au point de former de véritables traînées plus ou moins continues.

Il existe donc, tout autour des éléments nerveux, des espaces lymphatiques qui séparent ces derniers des éléments voisins.

VOIES LYMPHATIQUES DU SYSTÈME NERVEUX CENTRAL
(Testut-Latarjet)

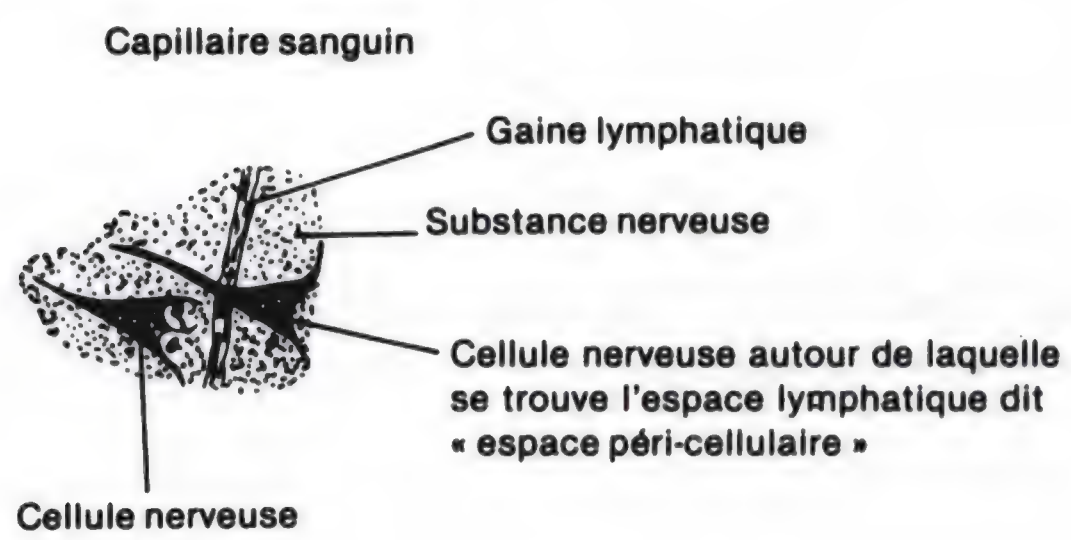

ESPACES LYMPHATIQUES DES CENTRES NERVEUX : UNE PORTION DE LA CORNE D'AMMON

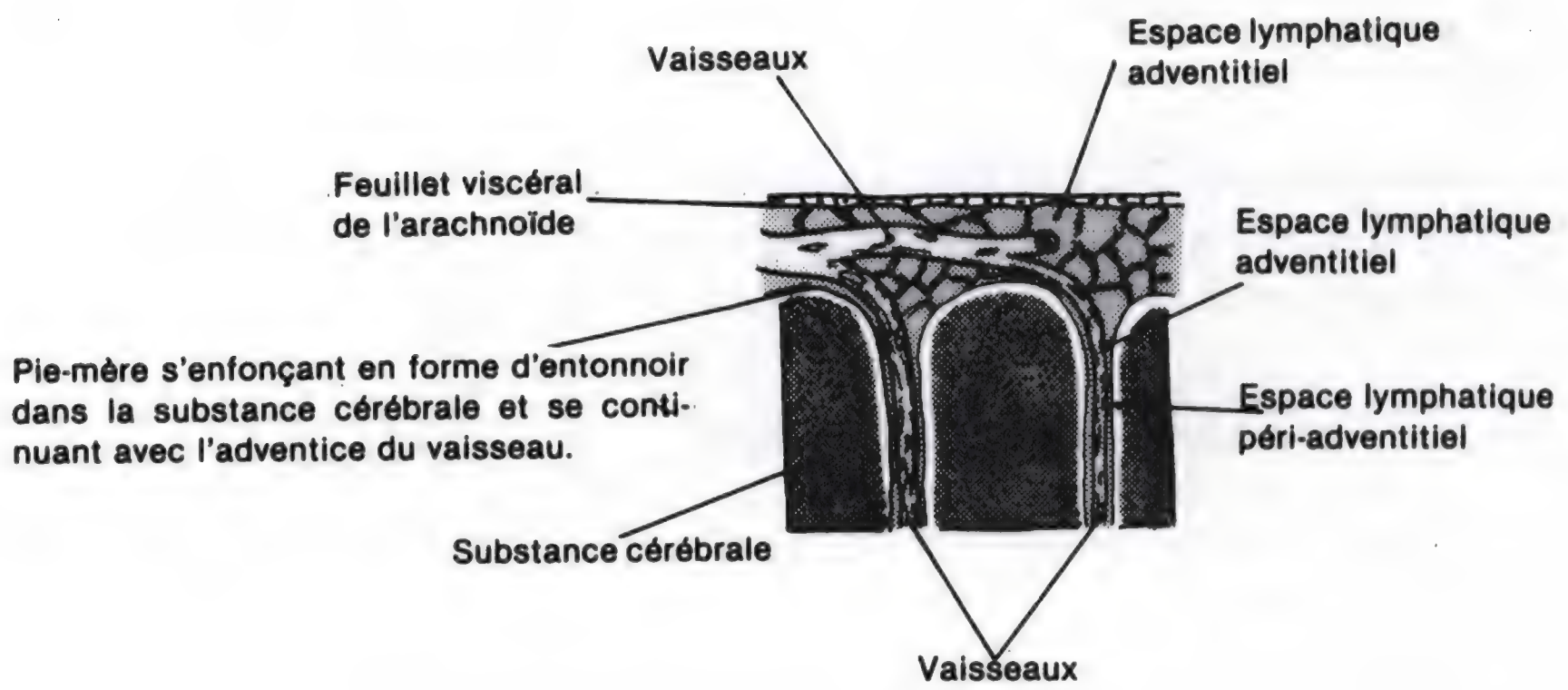

COUPE TRANSVERSALE D'UNE CIRCONVOLUTION CÉRÉBRALE ET DE SES ENVELOPPES : GAINE ADVENTITIELLE ET PÉRI-ADVENTITIELLE

b) Gaines lymphatiques

En 1958, ROBIN constata tout autour des vaisseaux des centres nerveux, l'existence d'une membrane les enveloppant à la manière d'un cylindre creux ou d'un manchon, en laissant un intervalle entre elle et le vaisseau : c'est, si l'on veut, un tube membraneux d'un diamètre plus grand, dans lequel se trouve inclus, libre et flottant, le vaisseau sanguin. Telle est la gaine lymphatique.

Cet intervalle est comblé par un liquide clair et transparent qui doit être considéré comme de la lymphe.

Les gaines lymphatiques s'observent à la fois sur les veinules et sur les artérioles, mais elles sont toujours plus développées sur ce dernier ordre de vaisseau que sur le premier.

Du côté périphérique, les gaines lymphatiques s'étendent jusqu'à la surface extérieure du névraxe et là, s'ouvrent dans les espaces sous-arachnoïdiens qui deviennent ainsi leur rendez-vous commun. Vice-versa, on peut dire que les gaines lymphatiques des vaisseaux des centres nerveux sont des prolongements intra-cérébraux et intra-spinaux des espaces sous-arachnoïdiens.

7) Lymphatiques de la moelle épinière

La moelle épinière, comme les autres segments du myélencéphale, est entièrement dépourvue de canaux lymphatiques vrais. La lymphe y chemine d'une part, dans les interstices qui séparent les uns des autres les différents éléments histologiques et d'autre part, dans un système de canaux spéciaux qui, sous le nom de gaines péri-vasculaires, se disposent tout autour des artères.

I — SCHEMA GENERAL DES COMMUNICATIONS ENTRE LE LIQUIDE CEPHALO-RACHIDIEN, LA LYMPHE ET LE SANG

Dans ce résumé, il nous faudra tenir compte du fait que nous ne sommes pas à jour de connaissances ainsi que des difficultés expérimentales.

Le liquide céphalo-rachidien est secrété dans les cavités ventriculaires au niveau des plexus choroïdes (artères choroïdiennes et veines de GALIEN). Il passe ensuite dans les espaces sous-arachnoïdiens. La résorption du L.C.R. s'effectue au niveau des corpuscules de PACCHIONI dans le sang des sinus veineux. Cette résorption se fait par évacuation lymphatique et veineuse : cette dernière voie étant la plus importante. Le L.C.R. se dirige dans les sinus de la dure-mère, soit par les granulations de PACCHIONI, soit par les villosités arachnoïdiennes. Il se trouve alors mélangé au sang veineux. De là, il sera drainé :

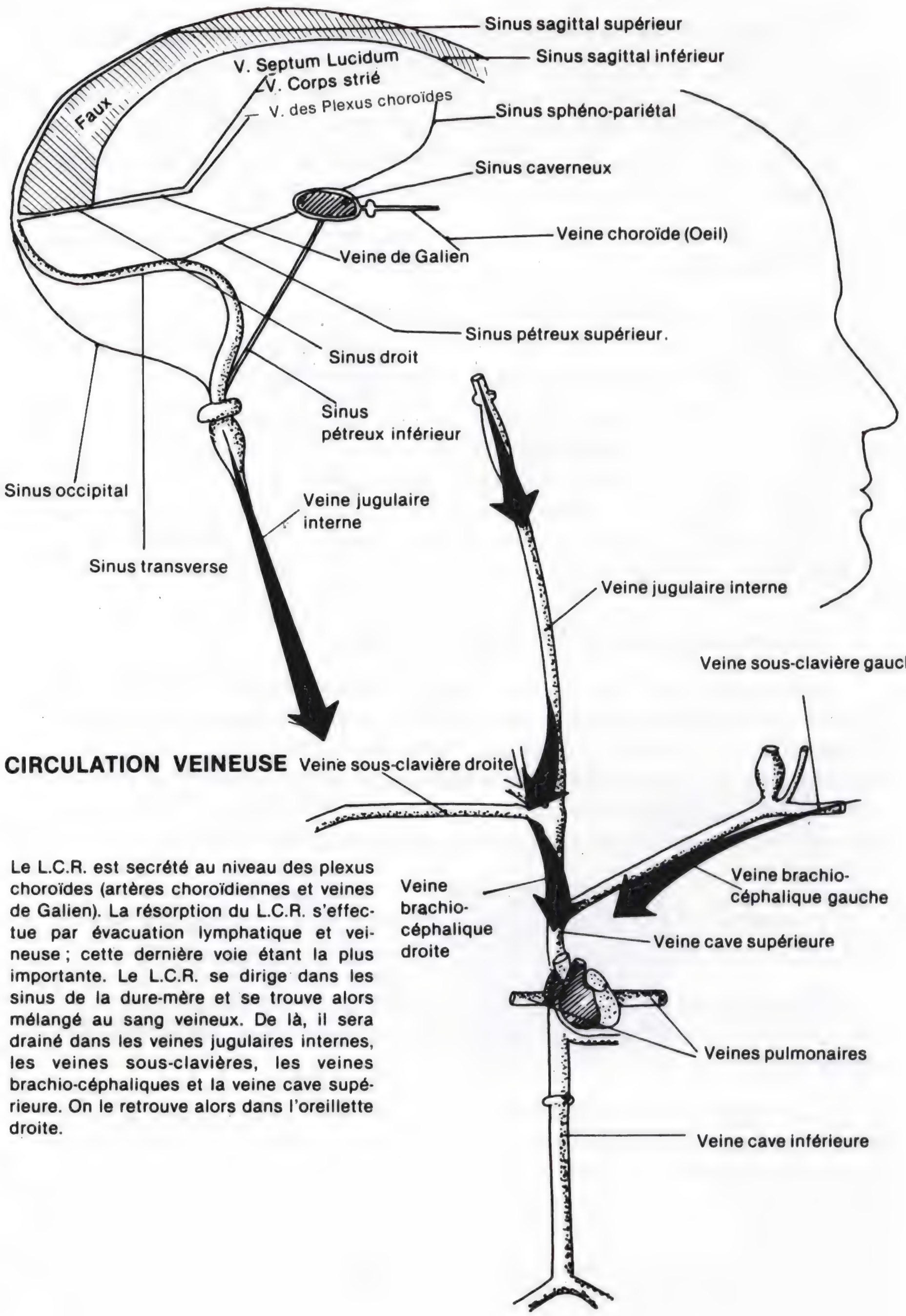

CIRCULATION VEINEUSE

Le L.C.R. est secrété au niveau des plexus choroïdes (artères choroïdiennes et veines de Galien). La résorption du L.C.R. s'effectue par évacuation lymphatique et veineuse ; cette dernière voie étant la plus importante. Le L.C.R. se dirige dans les sinus de la dure-mère et se trouve alors mélangé au sang veineux. De là, il sera drainé dans les veines jugulaires internes, les veines sous-clavières, les veines brachio-céphaliques et la veine cave supérieure. On le retrouve alors dans l'oreillette droite.

CANAUX COLLECTEURS LYMPHATIQUES ET RAPPORTS VERTEBRAUX

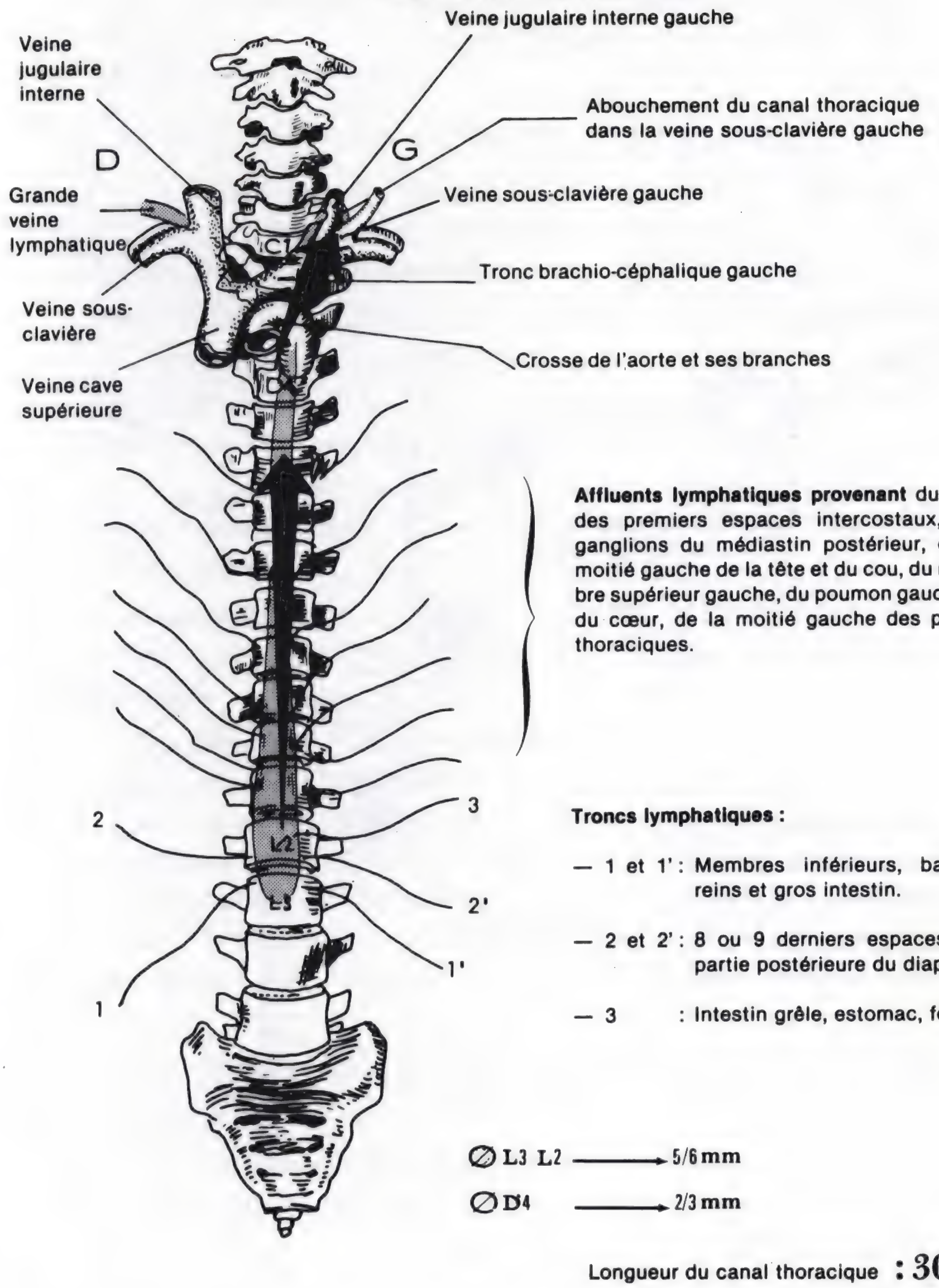

Affluents lymphatiques provenant du foie, des premiers espaces intercostaux, des ganglions du médiastin postérieur, de la moitié gauche de la tête et du cou, du membre supérieur gauche, du poumon gauche et du cœur, de la moitié gauche des parois thoraciques.

Troncs lymphatiques :

— 1 et 1' : Membres inférieurs, bassin, testicules, reins et gros intestin.

— 2 et 2' : 8 ou 9 derniers espaces intercostaux et partie postérieure du diaphragme.

— 3 : Intestin grêle, estomac, foie et rate.

Longueur du canal thoracique : 30cm

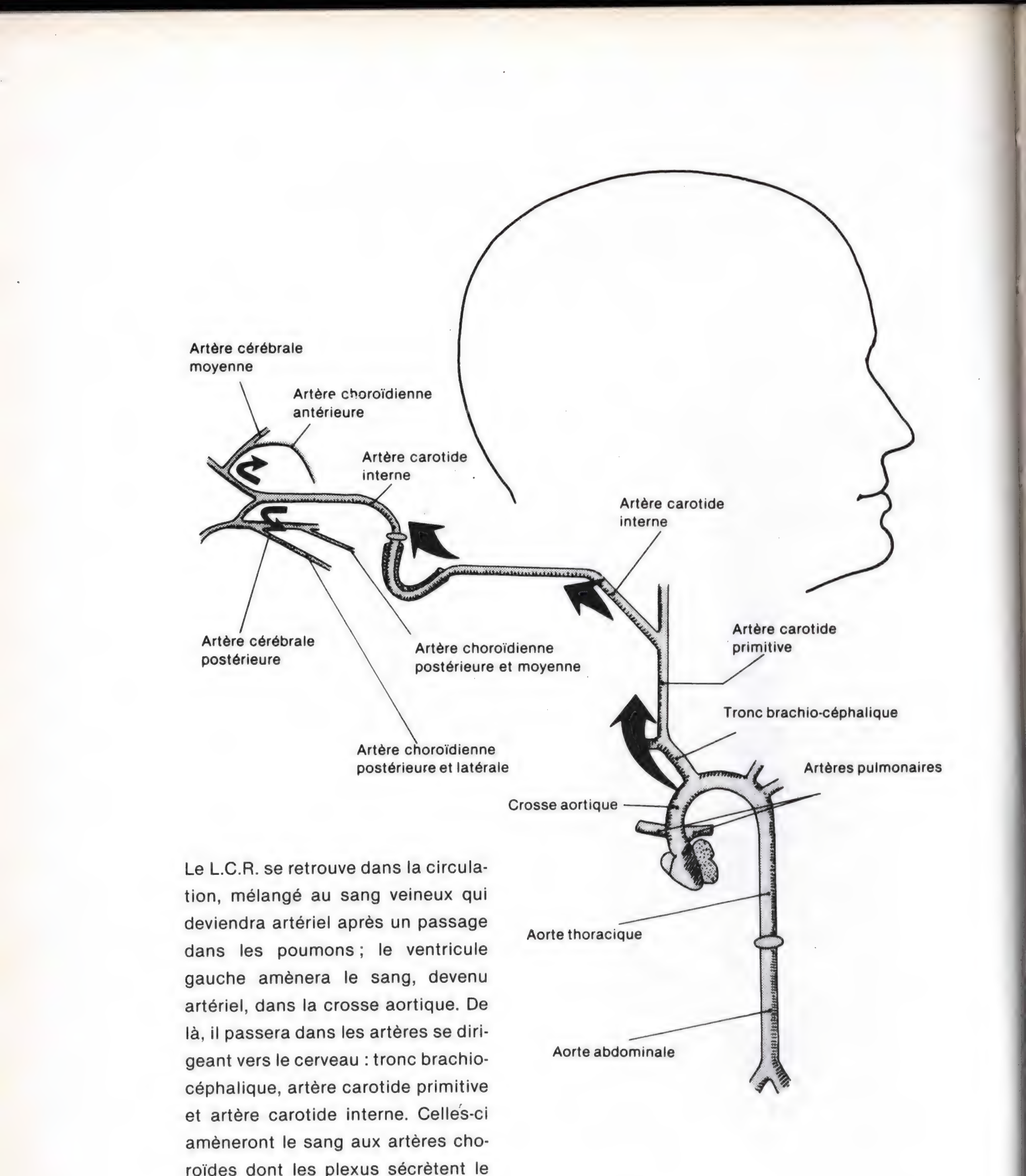

Le L.C.R. se retrouve dans la circulation, mélangé au sang veineux qui deviendra artériel après un passage dans les poumons ; le ventricule gauche amènera le sang, devenu artériel, dans la crosse aortique. De là, il passera dans les artères se dirigeant vers le cerveau : tronc brachio-céphalique, artère carotide primitive et artère carotide interne. Celles-ci amèneront le sang aux artères choroïdes dont les plexus sécrètent le L.C.R. ; le cycle est ainsi bouclé.

CIRCULATION ARTERIELLE

— **à droite :** dans la veine jugulaire interne droite, la veine sous-clavière droite, la veine brachio-céphalique droite et la veine cave supérieure.

— **à gauche** : dans la veine jugulaire interne gauche, la veine sous-clavière gauche, la veine brachio-céphalique gauche et la veine cave supérieure.

On le retrouvera alors dans l'oreillette droite.

Une autre partie de ce L.C.R. longe l'espace arachnoïdien périnerveux (canaux arachnoïdiens accompagnant les nerfs crâniens et la tige pituitaire). De cet espace, il s'immisce dans les espaces intercellulaires et se retrouve ensuite dilué dans la lymphe.

Le L.C.R. est ensuite drainé dans les canaux lymphatiques qui se jetteront dans la citerne de PECQUET, le canal thoracique, la grande veine lymphatique et se mélangera au sang veineux :

— **à droite** : de la grande veine lymphatique dans la veine sous-clavière droite, la veine brachio-céphalique droite et la veine cave supérieure.

— **à gauche** : du canal thoracique dans la veine sous-clavière gauche, la veine brachio-céphalique gauche et la veine cave supérieure.

Ainsi, le L.C.R. se retrouve dans la circulation, mélangé au sang veineux qui deviendra artériel après un passage dans les poumons ; le ventricule gauche amènera le sang, devenu artériel, dans la crosse aortique. De là, il passera dans les artères se dirigeant vers le cerveau : tronc brachio-céphalique, artère carotide primitive et artère carotide interne. Celles-ci amèneront le sang aux artères choroïdes dont les plexus secrètent le L.C.R. ; le cycle est ainsi bouclé.

— artère choroïdienne antérieure, émanant de la carotide interne ;

— artère choroïdienne postérieure et latérale s'échappant de la cérébrale postérieure ;

— artère choroïdienne postérieure et moyenne venant de la cérébrale postérieure.

III — TECHNIQUES DE DRAINAGE ET DE POMPAGE LYMPHATIQUE

1) Test de mobilité F.R.S. C 3 / C 4 et E.S.R. C 4 / C 5

Les nerfs phréniques commandent le diaphragme thoracique et sont issus de C 3, C 4 et C 5 :

C 3, origine accessoire ;

C 4, origine principale ;

C 5, origine accessoire.

Ce nerf est remarquable par la longueur de son trajet, tout autant que par l'importance de ses fonctions. Il se porte verticalement en bas, à la face antérieure du muscle scalène antérieur dont le rôle est important pour le mouvement en « bras de pompe » de la première côte.

Dans le thorax, le nerf phrénique droit passe entre l'artère et la veine sous-clavière, pendant que le nerf phrénique gauche descend derrière le tronc veineux brachio-céphalique, parallèlement à l'artère sous-clavière et en dehors de cette dernière.

Le nerf phrénique gauche est plus long que le nerf phrénique droit.

Le nerf phrénique s'anastomose avec :

- Le nerf sous-clavier,
- Le grand sympathique,
- Le nerf hypoglosse.

Il est par conséquent indispensable de tester la mobilité articulaire de C 3, C 4, C 5 et de restaurer, le cas échéant, le jeu articulaire.

Pour les tests et les techniques de normalisation, E.S.R. ou F.R.S., se reporter aux chapitres XXII et XXIII.

2) Technique de pompage diaphragmatique

— L'intégralité articulaire de C 3, C 4 et C 5 ayant été vérifiée (nerfs phréniques), la patiente est assise au bord de la table. Ses deux mains sont croisées sur sa tête ou entrelacées derrière la nuque.

— L'ostéopathe se tient debout, derrière le sujet. Ses mains saisissent les fausses côtes pendant que la patiente fléchit son buste en avant.

— Le praticien demande au sujet d'expirer afin de mieux saisir le rebord costal inférieur et produit un écartement latéral modéré ainsi qu'une traction de bas en haut.

La patiente expire profondément et les doigts de l'ostéopathe s'insinuent sous le bord inférieur des fausses côtes

— L'ostéopathe incite la patiente à majorer la flexion de son buste en avant, pendant que ses deux mains exagèrent l'écartement latéral et la traction de bas en haut. Il lui demande ensuite d'inspirer profondément pour faire descendre la coupole diaphragmatique.

— Un couple s'opère et cette manœuvre doit être répétée plusieurs fois.

— Cette technique demande au praticien une grande douceur d'exécution afin de ne pas créer, surtout chez l'individu d'un certain âge, une lésion inter-chondrale des 8e, 9e et 10e cartilages costaux.

La patiente fléchit son buste en avant pendant que les mains de l'ostéopathe exercent un écartement latéral, une traction de bas en haut et que ce dernier demande au sujet d'inspirer profondément

3) Drainage lymphatique claviculaire

Cette technique agit au niveau de l'abouchement du canal thoracique dans la veine sous-clavière gauche et de la grande veine lymphatique dans la veine sous-clavière droite.

Clavicule droite

— La patiente est assise au bord de la table. Sa main droite est croisée derrière la nuque.

— L'ostéopathe se tient debout derrière elle. Sa main droite passe sous l'aisselle droite du sujet pour saisir son poignet droit.

— La patiente relâche son coude droit et s'incline légèrement en avant. Son buste et sa tête sont en rotation vers la gauche.

— La main gauche du praticien contrôle l'extrémité sterno-claviculaire. L'ostéopathe demande au sujet de faire une rotation de son buste de gauche à droite, comme si elle voulait regarder le plafond à l'extrémité droite de la pièce, **en inspirant profondément**.

— Pendant ce temps, le praticien contrôle la rotation en ouvrant l'aisselle droite de la patiente et en réalisant un contre-appui sur l'omoplate avec son buste.

Clavicule gauche

— La manœuvre est identique.

Drainage lymphatique claviculaire

4) Test de mobilité en « bras de pompe » de la 1re côte à droite et à gauche

— Le passage de la veine sous-clavière à la face inférieure de la 1re côte rend ce test indispensable.

— Il faudra apprécier la mobilité articulaire du mouvement en « bras de pompe » de la 1re côte et supprimer toute restriction de mobilité, le cas échéant.

— Pour les tests et techniques de normalisation de la lésion en expiration de la 1re côte, se reporter aux chapitres XVIII et XIX (Tome II).

5) Test de mobilité L 3/D 4

— Ce test doit précéder le pompage lymphatique sternal car le canal thoracique chemine en avant de la colonne vertébrale de L 3 à D 4.

— Il est indispensable de tester la mobilité articulaire de L 3 à D 4 et de normaliser le jeu articulaire le cas échéant.

— Pour les tests et les techniques de normalisation de L 3, L 2, L 1, D 12, se reporter aux chapitres X et XI (Tome I).

— Pour les tests et techniques de normalisation de D 11 à D 4, se reporter aux chapitres XIV et XV (Tome I).

6) Pompage lymphatique sternal

Cette technique agit au niveau du canal thoracique qui épouse la face antérieure de la colonne vertébrale de L 2/L 3 à D 4, avant de s'infléchir vers la gauche pour se diriger vers l'apophyse transverse de C 7 où il repose sur le muscle long du cou.

— L'intégralité articulaire de L 3 à D 4 doit être vérifiée au préalable.

— La ligne centrale de gravité du corps passe par L 3.

— D 4 est le sommet des deux triangles, supérieur et inférieur.

— La patiente est couchée en décubitus dorsal.

— L'ostéopathe se place à la tête du sujet.

— Les deux bras de la patiente sont allongés dans le prolongement de sa tête et ses mains s'entrelacent dans le dos du praticien.

— Les deux mains superposées de l'ostéopathe épousent la région sternale du sujet :

Premier temps

— La patiente expire longuement et profondément par saccades successives pendant que les mains du praticien impriment à la région sternale une série de pressions brèves et rapides, entrecoupées de relâchements.

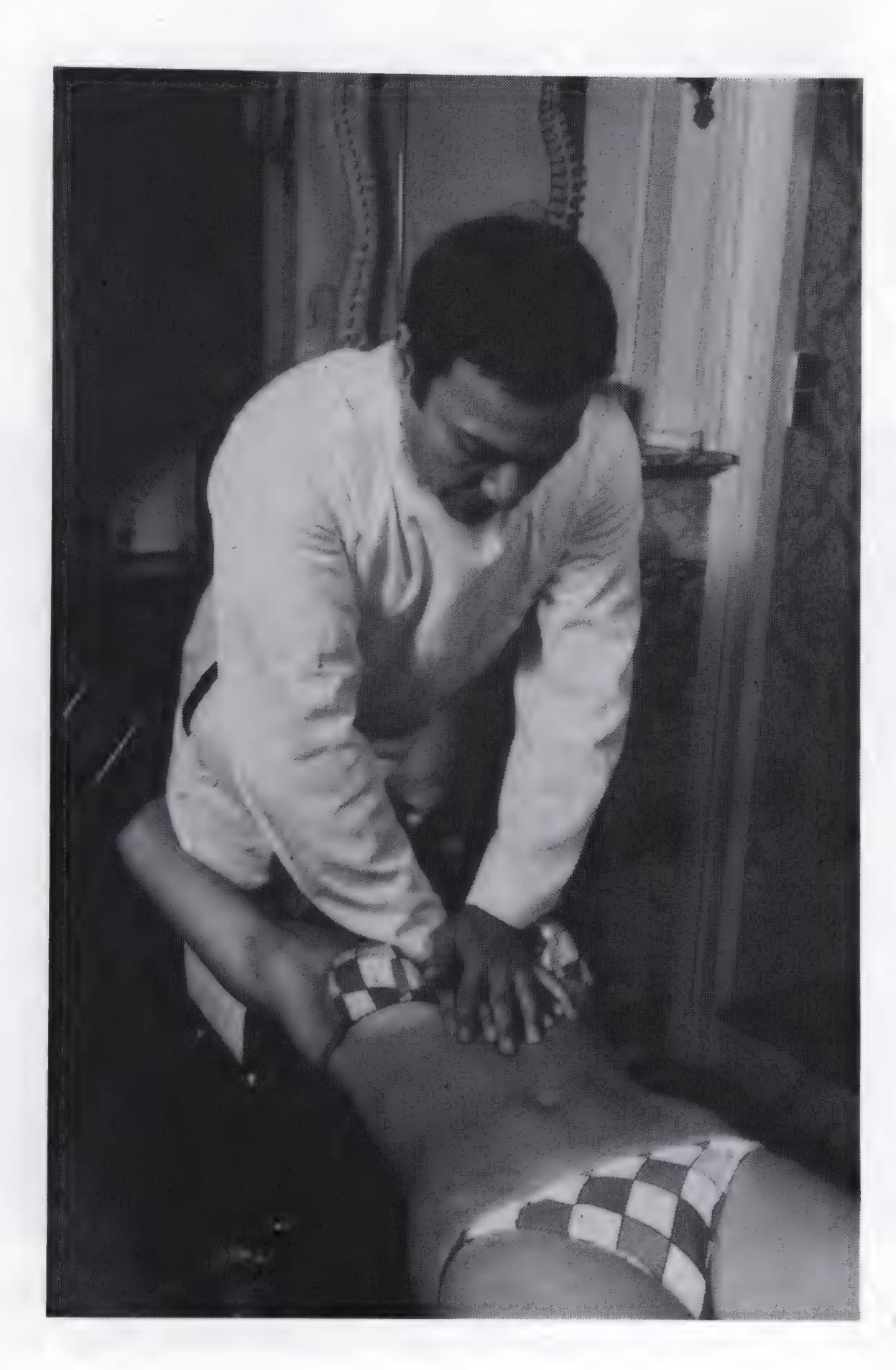

Pompage lymphatique sternal : 1er temps

Deuxième temps :

— L'ostéopathe saisit les bras du sujet et incline son propre buste en arrière, réalisant ainsi une traction douce et progressive pendant que la patiente inspire très lentement et profondément.

— Ces deux temps sont à répéter plusieurs fois.

Pompage lymphatique sternal : 2e temps

7) Pompage lymphatique sacré

Cette technique agit sur le liquide céphalo-rachidien, les membranes de tensions réciproques (dure-mère, faux de cerveau, tente du cervelet...), sur la symphyse sphéno-basiliaire et sur les diaphragmes crânien et pelvien (S 3 / S 4 / S 5).

— La patiente est couchée en procubitus.

— L'ostéopathe se place par exemple du côté droit, au niveau du bassin du sujet.

— Les deux mains du praticien sont orientées en sens inverse ou se superposent dans le même sens sur le sacrum.

— Pendant l'inspiration, les deux mains de l'ostéopathe majorent la flexion respiratoire du sacrum.

— Pendant l'expiration, les deux mains du praticien laissent revenir le sacrum en extension respiratoire.

— Cette technique est à répéter plusieurs fois.

Pompage lymphatique sacré, en expiration

Pompage lymphatique sacré, en inspiration

8) Compression du 4e ventricule

— La patiente est couchée en décubitus dorsal. Ses jambes sont allongées sur la table et ne doivent pas être croisées l'une sur l'autre.

— L'ostéopathe est assis à la tête du sujet. Ses deux mains entrelacées épousent l'occipital de la patiente. A ce sujet, il est indispensable de veiller à ce que les éminences thénars ne chevauchent pas les sutures occipito-mastoïdes.

— Cette technique agit sur les membranes de tensions réciproques (faux du cerveau et tente du cervelet), sur le liquide céphalo-rachidien, le remplissage des plexus choroïdes et la circulation des sinus. A ce sujet, il faut noter qu'il n'existe pas de sens de circulation au sein des sinus et que ceux-ci ne possèdent aucune valvule. La circulation peut s'effectuer en tous sens, de la zone de forte pression vers la zone de moindre pression.

Suture occipito-mastoïde

— Il est indispensable de tester la mobilité crânienne en général avant d'exécuter cette technique, afin de ne pas majorer un problème préexistant.

— Le praticien apprécie tout d'abord l'amplitude du mouvement de flexion-extension de la symphyse sphéno-basilaire.

— Les mains de l'ostéopathe suivent ensuite l'occipital dans son mouvement d'extension et réduisent l'amplitude du mouvement lorsque l'occipital se déplace en flexion.

— Le praticien recommence plusieurs fois en se laissant guider par le mouvement de la symphyse sphéno-basilaire, jusqu'à ce que l'amplitude devienne de plus en plus faible.

— Lorsque l'ostéopathe a trouvé le « point d'équilibre », l'occipital apparaît « de plus en plus mou » dans ses mains. Une sensation de chaleur se dégage. Le mouvement est calme et régulier, semblable à « un voilier glissant sur une mer d'huile ».

— Pour arriver plus rapidement au point d'équilibre, l'ostéopathe peut demander au sujet de faire une expiration prolongée. La flexion-extension des pieds de la patiente peut également être utilisée.

Compression du 4e ventricule

— Le résultat étant obtenu, le praticien retire très doucement ses mains de l'occipital de la patiente, afin de ne pas perturber son rythme.

— W.G. SUTHERLAND démontra que l'on pouvait réduire l'oedème des extrémités par la compression du 4e ventricule.

9) Le drainage poplité (W.G. Sutherland)

— La patiente est couchée en décubitus dorsal. Son genou droit est légèrement fléchi et son talon reste en contact avec la table.

— Le praticien se tient du côté droit de la table.

— **Premier temps :**

L'ostéopathe demande au sujet d'appuyer fortement son talon droit sur la table. Cet effort produit une flexion du genou homologue et une contraction des éléments tendino-musculaires bordant le creux poplité.

La patiente se relâche ensuite.

Drainage poplité (1er ternps)

— Deuxième temps :

A l'aide de ses deux mains, le praticien écarte latéralement les éléments tendino-musculaires bordant le creux poplité :

- A l'extérieur : le biceps crural
- A l'intérieur : le demi-tendineux.

Ces deux temps, répétés plusieurs fois, produisent « un effet de pompe » indéniable, à même de favoriser le drainage local.

Drainage poplité (2er temps)

CHAPITRE XXVIII

LES LIGNES MATHÉMATIQUES DU CORPS HUMAIN

La connaissance des lignes mathématiques du corps humain permet de comprendre les effets glandulaires du traitement ostéopathique. Ces effets se manifestent notamment sur la glande pinéale par une libération de prostaglandines équilibrant la sérotonine. Ce mécanisme semble cliniquement bien établi.

Toute lésion ostéopathique articulaire qui persiste plus de vingt-quatre heures engendre un trouble fonctionnel glandulaire.

L'existence d'une lésion ostéopathique articulaire perturbe inévitablement les lignes mathématiques du corps humain, entraîne, comme l'indique Denis BROOKES, une libération de prostaglandines qui persiste tant que dure le « blocage » et qui cède instantanément dès la suppression de la lésion. Cette libération de prostaglandines produit un hyperfonctionnement des glandes surrénales qui aboutit à un état hypertrophique chronique corticosurrénal. Dès que la lésion ostéopathique est supprimée et que les lignes mathématiques du corps humain sont normalisées, la libération des prostaglandines et le bombardement surrénal cessent et retournent à la normale sous l'influence de l'hypothalamus et de la glande pinéale.

En physiologie, l'étirement des fascias produit une libération de prostaglandines agissant par un double bio-feedback sur la glande pinéale. Le contrôle est dû à la glande pinéale et à la mélatonine. Lorsque l'action est physiologique, l'équilibre se réalise par la libération d'un facteur inhibiteur : la sérotonine.

En pathologie, la libération des prostaglandines entraîne parfois l'apparition de manifestations allergiques telles que l'asthme ..., ce qui permet de comprendre que le travail des fascias peut influencer la peau.

STILL, à son époque, utilisait déjà avec succès les techniques des fascias et les systèmes de pompage et de drainage lymphatique.

La connaissance des lignes mathématiques du corps humain permet :

1) De savoir si la lésion primaire vient du haut ou du bas ;

2) De mieux comprendre que les lésions ostéopathiques vertébrales, en dehors des cas traumatiques, sont le plus souvent secondaires à une lésion primaire venant du haut ou du bas et imputables à la perturbation d'une ou de plusieurs lignes mathématiques du corps humain.

L'exemple le plus typique et le plus fréquemment rencontré nous est fourni par la zone D 3, D 4, D 5. Lorsque cette région souffre, l'ostéopathe ne doit pas oublier :

- Qu'elle représente un centre de gravité qui correspond à L 3 ;
- Que la ligne centrale de gravité du corps passe par L 3 ;
- Que les trois lignes mathématiques du corps humain, antéro-postérieure et postéro-antérieures, se coupent à D 4 ;
- Que D 4, carrefour vasculo-nerveux d'importance, figure le sommet des triangles inférieur et supérieur ;
- Que la troisième côte, lieu de passage de la ligne centrale de gravité du corps, fait partie de sa contexture anatomique attenante ;
- Qu'au niveau de la face antérieure de D 4 s'attache un fascia d'origine occipito-temporale.

Dans la majorité des cas, le praticien qui traite directement cette zone s'attaque inévitablement à une lésion secondaire.

Par contre, réajuster l'ensemble des composantes des lignes antéro-postérieure, postéro-antérieures et centrale de gravité, en recherchant l'origine pelvienne ou crânienne de ces restrictions de mobilité articulaire vertébrale, permet de redonner à D 4 toute son intégralité physiologique et représente une démarche à la fois plus étiologique et adéquate.

3) De rendre le traitement ostéopathique étiologique :

Lorsqu'une des composantes d'une ligne mathématique du corps humain fait l'objet d'une restriction de mobilité articulaire, accompagnée d'une symptômatologie en rapport, l'ostéopathe devra, compte-tenu de leur interdépendance fonctionnelle, systématiquement investiguer les autres composantes de cette ligne même en l'absence de symptômatologie, ainsi que la ligne mathématique du corps humain avec laquelle elle fonctionne plus particulièrement.

Premier exemple : lésion ostéopathique de D 11/D12

Cette lésion ostéopathique intéressant une composante de la ligne antéro-postérieure, le praticien devra investiguer systématiquement les autres composantes : C 1 - D 4 - L 4 - L 5 -Sacrum, ainsi que les composantes des deux lignes postéro-antérieures, avec lesquelles fonctionne plus particulièrement la ligne antéro-

postérieure : occipital - D 2 - 2e côte - D 4 - L 2 - L 3 - articulations coxo-fémorales.

Deuxième exemple : subluxation pubienne supérieure ou inférieure

La symphyse pubienne étant une composante de la ligne antérieure, l'ostéopathe devra systématiquement investiguer l'autre composante représentée par la mandibule. La mandibule, sphère d'influence indirecte de l'occipital, incitera le praticien à tester la symphyse sphéno-basilaire et à vérifier les composantes de la ligne centrale de gravité qui lui est parallèle et avec laquelle elle fonctionne plus particulièrement : symphyse sphéno-basilaire - C 3 - C 4 - C 5 - C 6 - 3e côte - L 3 - cuboïdes et scaphoïdes.

Troisième exemple : coxarthrose

Les articulations coxo-fémorales s'inscrivant dans les lignes postéro-antérieures, l'ostéopathe devra systématiquement investiguer les autres composantes de ces 2 lignes : l'occipital - D 2 - la 2e côte - D 4 - L 2 - L 3, ainsi que les composantes de la ligne antéro-postérieure avec laquelle fonctionnent plus particulièrement les lignes postéro-antérieures : C 1 -D 4 - D 11 - D 12 - L 4 - L 5 - Sacrum.

Très souvent, le patient atteint de coxarthrose se plaint d'une irradiation crurale pouvant s'étendre au genou. La colonne lombaire et notamment L 3 tentent de compenser la restriction de mobilité coxo-fémorale dans les mouvements de tous les jours et aboutissent à un surmenage fonctionnel irritant le nerf crural. Toutes les lésions ostéopathiques des membres inférieurs se répercutent sur L 3 et inversement. L 3 est donc concernée et, faisant partie de la ligne centrale de gravité, le praticien devra également investiguer les composantes de cette ligne : symphyse sphéno-basilaire -C 3 - C 4 - C 5 - C 6 - la 3e côte - L 3 - cuboïdes - scaphoïdes.

Il ne faut pas oublier que la colonne vertébrale est, comme le précisait Martin LITTLEJOHN, une structure mouvante et que les lignes mathématiques du corps humain sont mobiles.

Rappelons que la notion « d'équilibre instable » dans le mouvement volontaire correspond au « point de balance de SUTHERLAND » dans le mouvement involontaire. Toute perturbation du point d'équilibre ou « fulcrum » de SUTHERLAND est à même de se répercuter sur l'organisme tout entier et inversement.

Comme le soulignaient J. WERNHAM et T.E. HALL dans « Mechanics of the spine » : les lignes mathématiques du corps humain sont au nombre de six :

- Ligne n° 1 : Ligne centrale de gravité du corps
- Ligne n° 2 : Ligne antérieure du corps
- Ligne n° 3 : Ligne transverse pubienne
- Ligne n° 4 : Ligne antéro-postérieure
- Lignes n° 5 et 6 : Lignes postéro-antérieures du corps.
- et les lignes 4, 5 et 6 déterminent deux triangles supérieur et inférieur.

H.H. FRYETTE :

« One of the important factors which impedes circulation is gravity. Gravity kills your patient. Gravity is the inexorable factor. It is the factor which places a constant load on the supporting structure ».

Je profite de l'occasion qui m'est offerte pour remercier personnellement et chaleureusement T.E. HALL à titre posthume et J. WERNHAM D.O.M.R.O. (U.K.), diplômé de la British School of osteopathy, pour leur contribution majeure à l'élaboration de ce chapitre, leur expérience et leurs travaux, consignés ultérieurement dans le year book 1956 de « the osteopathic Institute of Applied Technique ».

I — LIGNE CENTRALE DE GRAVITÉ DU CORPS

En position debout, tous les mouvements du corps s'effectuent autour de cette ligne.

Les perturbations des composantes de cette ligne centrale de gravité peuvent se répercuter sur l'ensemble de la mécanique articulaire ainsi que sur la suspension viscérale, jusqu'au niveau utéro-ovarien.

Plus précisément, toute lésion de l'articulation sphéno-basilaire modifiera la position du trou occipital et les tensions aponévrotiques perturbant, par voie de conséquence la ligne centrale de gravité du corps.

Deux lignes partent approximativement du tiers postérieur du crâne au niveau de la selle turcique, 1 cm en arrière des apophyses clinoïdes postérieures et se projettent à 2 cm en avant des cavités glénoïdes de l'atlas. Elles passent par le centre des apophyses transverses de C 3, C 4, C 5 et C 6, puis se situent en avant de la colonne vertébrale au niveau de D 4, à proximité de l'extrémité inférieure de la troisième côte et de son articulation costo-vertébrale. Des articulations des côtes de D 2 à D 10, ces deux lignes descendent à l'intérieur de la cavité thoracique. Elles convergent au centre du corps vertébral de L 3 et divergent ensuite pour se terminer aux arches centrales des pieds.

1) Tiers postérieur du crâne

- Symphyse sphéno-basilaire ;
- Suture occipito-mastoïde ;
- 9e, 10e et 11e nerfs crâniens ;
- Fascias occipito-temporaux, à destination :
  - — Vertébrale (D 3/D 4) ;
  - — Diaphragmatique (tendon central du corps) ;
  - — Sternale et claviculaire.
- Fonction pinéale (l'arginine et la vasotocine ont été mises en évidence par CHEESMAN).
- Pression du liquide céphalo-rachidien.

2) C 3, C 4, C 5, C 6

- Lésions du type F.R.S de C 3 et C 4 ;

LIGNE CENTRALE DE GRAVITÉ DU CORPS

(I.A. Kapandji)

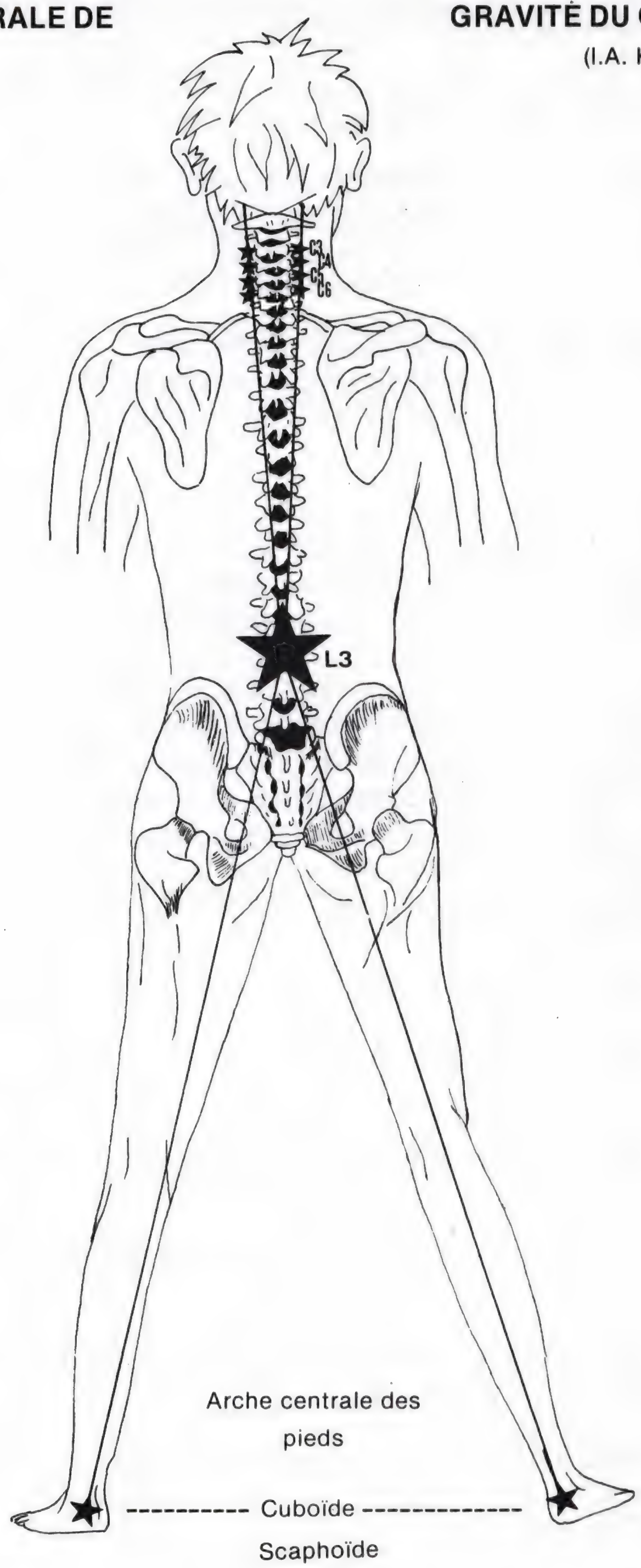

- Lésions du type E.S.R. de C 5 et C 6 ;
- Lésions des ganglions cervicaux, moyen et supérieur ;
- Lésions du nerf phrénique, C 3, C 4, C 5.

3) D 4

Le pivot de la mobilité thoracique, tributaire de la pesanteur, se situe dans les articulations qui unissent D 3 et D 4 : aire anatomique dans laquelle il faut inclure les disques, côtes et contexture anatomique attenante :

- D 4 est le centre de torsion de la colonne vertébrale ;

STILL : « La torsion du tronc, au même titre qu'une circulation anormale dans les cavités abdomino-thoraciques, et se réfléchissent sur D 4 et la tête de la 3e côte.

- D 4 est le centre de la vaso-motricité comme L 3 est le centre de la viscéro-motricité.
- D 4 et L 3 représentent deux centres de gravité.
- D 4 figure le sommet des triangles supérieur et inférieur.
- Tous les déséquilibres de la tête et toutes les lésions pelviennes intéressent D 4.
- D 4 / D 5 : contrôle de la circulation superficielle :

STILL : « D 4 représente la porte principale d'accès sur le cœur, les poumons, les organes vitaux. Elle est la clé physique de la circulation superficielle et conditionne ainsi la vigueur et la vitalité de la circulation périphérique. De cette circulation périphérique dépendraient un grand nombre de troubles fonctionnels cardiaques :

— C 7 : tachycardie ;
— D 4 : bradycardie ;

- D 3 / D 4 : contrôle du pouls ;
- Les 3e et 4e côtes sont des points physiologiques d'importance ;
- 5e côte et asthme ;
- Deux articulations costo-vertébrales sont fondamentales :
  — D 4 / D 5 d'un côté,
  — D 3 / D 4 de l'autre.

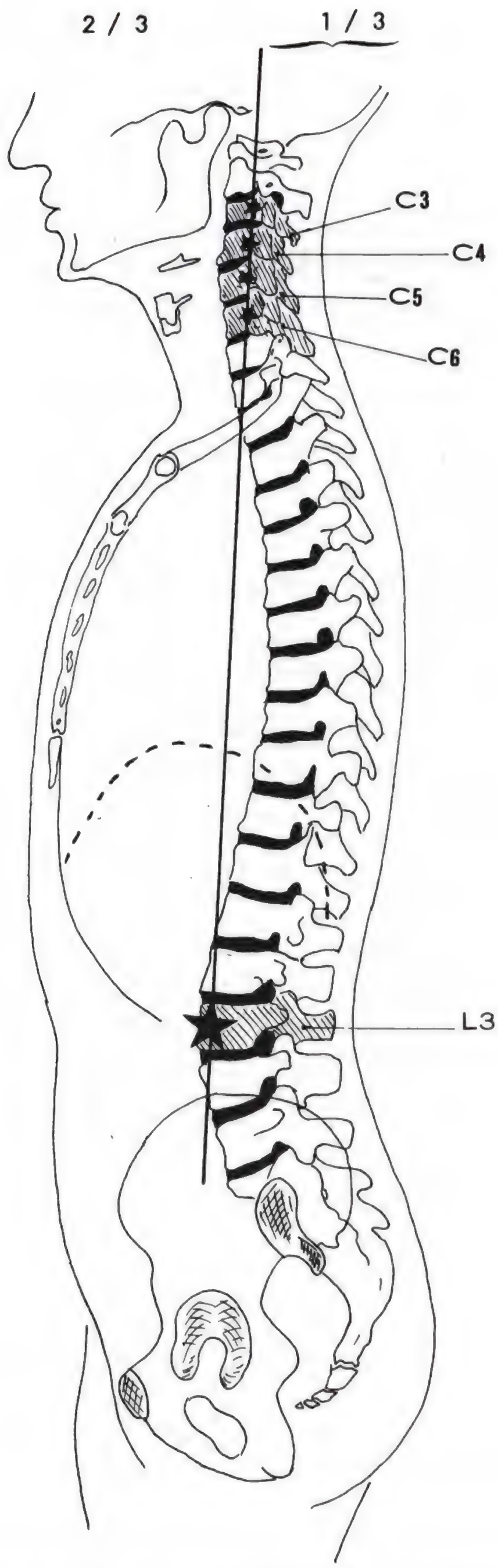

LIGNE CENTRALE DE GRAVITÉ DU CORPS (I.A. Kapandji)

• « La clé est à la serrure ce que D 6 est à D 3 / D 4 » ;

• Plexus cardiaque et pulmonaire (carrefour vasculo-nerveux) ;

• Correspondance avec l'aorte thoracique ;

• Le canal thoracique bifurque à D 4 pour se diriger ensuite vers C 7 et la veine sous-clavière gauche ;

• D 4 : fascia occipito-temporal ;

• D 4 : congestion veineuse de la tête.

4) Entre D 2 et D 10 :

• D 6 représente le support articulaire de la courbure thoracique physiologique. La lésion ostéopathique de D 6 intéresse la 5e côte : origine de certaines formes d'asthme.

• D 9 est à la fois un point de faiblesse et d'importance (lemniscate).

• D 9 est un centre hémorragique (métrorragie). C'est aussi le point de balance du fascia occipito-temporal appelé « tendon central du corps ».

5) L 3 :

• Si L 3 fait l'objet d'une lésion ostéopathique, l'ensemble spinal se trouve en recherche d'équilibre. STILL : « L 3 figure le pivot du mécanisme vertébral ».

• L 3 est à la fois un point de faiblesse vertébrale et une zone physiologique d'importance ;

• L 3 est la clé des lignes postéro-antérieures, antéro-postérieure et centrale de gravité ;

• L 3 est le centre de gravité qui correspond à D 4 ;

• L 3 est le centre de la viscéro-motricité comme D 4 est le centre de la vaso-motricité ;

• L 3 correspond à l'aorte abdominale comme D 4 à l'aorte thoracique ;

• L 3 et L 2 : citerne de PECQUET et canal thoracique ;

- L 3 possède les apophyses transverses les plus longues ;
- L 3 se situe au milieu de la lordose physiologique ;
- L 3 est la vertèbre la moins haubannée ;
- L 3 figure le support du poids du corps et de la mécanique vertébrale ;
- L 3 représente un point électif d'effort et de tension ;
- Toutes les lésions ostéopathiques de L 3 se répercutent sur les membres inférieurs et inversement.
- Les lésions de L 4 / L 5 affectent toujours L 3 :
- Le pelvis est contrôlé par D 6 et L 3. C'est L 3 qu'il faut tester dès que la posture debout devient défectueuse.
- L 3 : plexus aortique et hypogastrique ;
- L 3 : nerf crural, moteur du psoas

6) Arche centrale des pieds :

- Scaphoïde en rotation externe
- Cuboïde en rotation interne

II — LIGNE ANTÉRIEURE DU CORPS

Elle est représentée par la droite qui réunit la symphyse mentonnière à la symphyse pubienne.

A la naissance, la mandibule se compose encore de deux moitiés indépendantes, l'une gauche, l'autre droite, unies l'une à l'autre sur la ligne médiane par du tissu conjonctif.

Selon MAGOUN, la soudure médiane des deux moitiés de la mandibule, d'où résulte la symphyse mentonnière, s'effectue peu de temps après la naissance, vers le deuxième ou le troisième mois.

Comme le précise L. TESTUT, après la soudure des deux pièces mandibulaires apparaissent, sur la face postérieure de la symphyse, deux petits tubercules osseux qui, en se développant, constitueront les tubercules géni, similitude des tubercules pubiens.

Cette ligne antérieure du corps est parallèle à la ligne centrale de gravité du corps et perpendiculaire à la ligne transverse pubienne avec laquelle elle est en relation.

Les trois diaphragmes intéressent la ligne antérieure du corps.

La ligne antérieure du corps et la ligne centrale de gravité doivent fonctionner en harmonie afin de maintenir le schéma corporel normal représenté par l'équilibre du tronc par rapport à la tête, aux bras et aux jambes.

La ligne antérieure du corps contrôle les forces de pressions thoraciques et abdominales et, que ce soit en physiologie ou en pathologie, cette ligne et la ligne centrale de gravité sont interdépendantes.

Le port des talons hauts a pour effet de déplacer la ligne antérieure du corps.

Pour souligner l'interdépendance entre la ligne centrale de gravité du corps et la ligne antérieure du corps, il est intéressant de noter :

- Que la mandibule fait partie de la sphère d'influence indirecte de l'occipital et, par conséquent, de la fonction

LIGNE ANTÉRIEURE DU CORPS ET LIGNE TRANSVERSE PUBIENNE

(I.A. Kapandji)

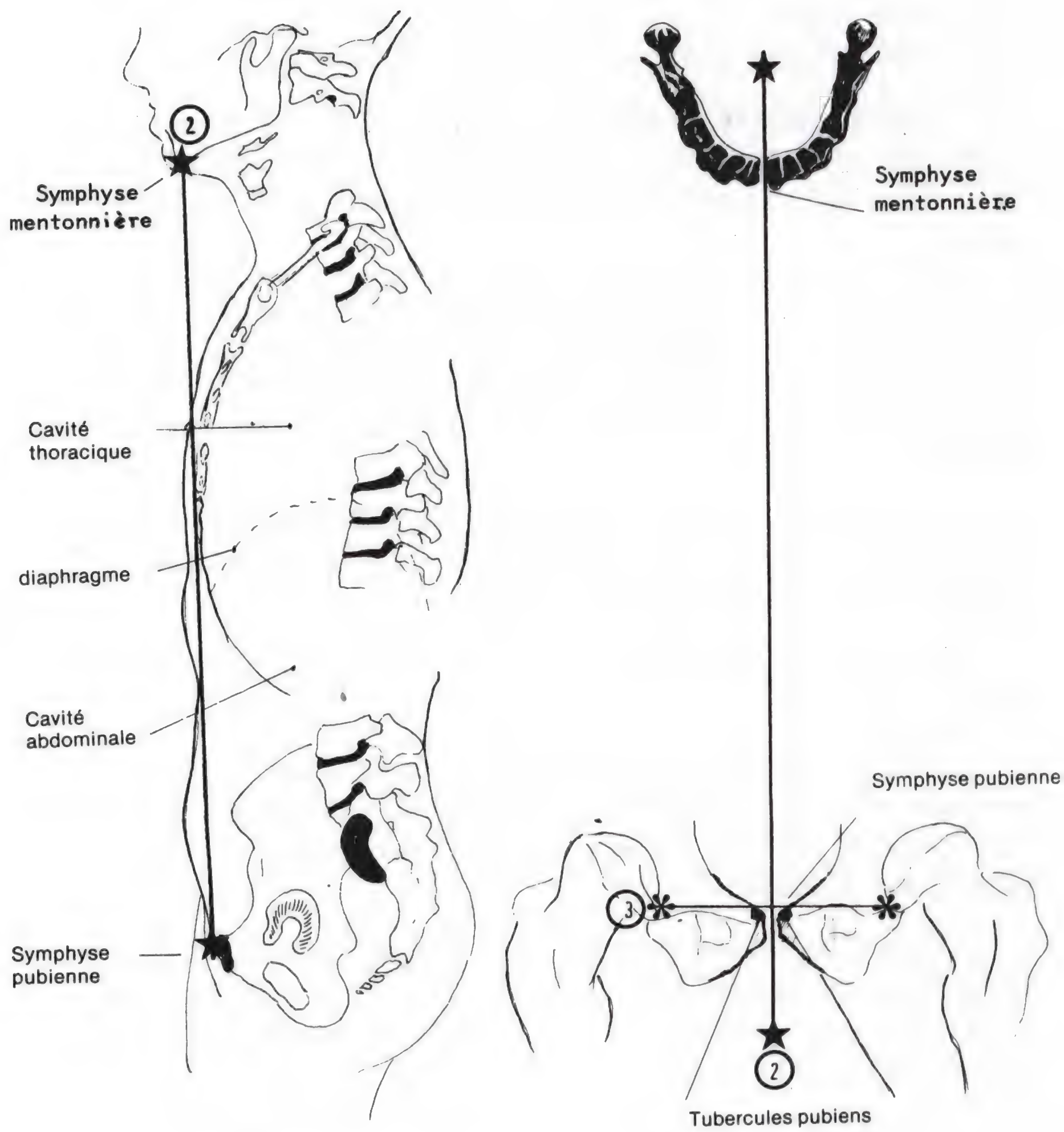

(2) — Ligne antérieure du corps, verticale.

(3) — Ligne transverse pubienne, horizontale.

sphéno-basilaire, composante de la ligne centrale de gravité du corps.

• Qu'une subluxation pubienne, supérieure ou inférieure, fait intervenir une tension musculaire excessive des abdominaux et des adducteurs, notamment du droit interne, et que ces muscles sont innervés par le plexus lombaire. Le nerf crural est issu de la 3e vertèbre lombaire, composante de la ligne centrale de gravité du corps.

1) Si la ligne antérieure du corps est bien ajustée, nous constaterons :

• Qu'elle est parallèle à la ligne centrale de gravité du corps ;

• Qu'elle est perpendiculaire à la ligne transverse pubienne ;

• Que les pressions thoraciques et abdominales sont normales ;

• Que les arches plantaires supportent correctement le poids du corps.

2) Si la ligne antérieure du corps se projette en avant de la ligne transverse pubienne, nous aurons plus volontiers :

• Une ascension de la symphyse mentonnière ;

• Une majoration de la flexion cervicale ;

• Une réduction de la mobilité de la charnière cervico-dorsale ;

• Un état spasmodique du diaphragme thoracique ;

• Une tension quadricipitale ;

• Une augmentation des pressions sur la paroi abdominale ;

• Une tension des ligaments inguinaux et notamment du ligament de POUPART ;

• Des zones de tension D 11 / D 12 et lombo-sacrées ;

DÉPLACEMENTS ANTÉRO-POSTÉRIEURS DE LA LIGNE ANTÉRIEURE DU CORPS (T.E. Hall)

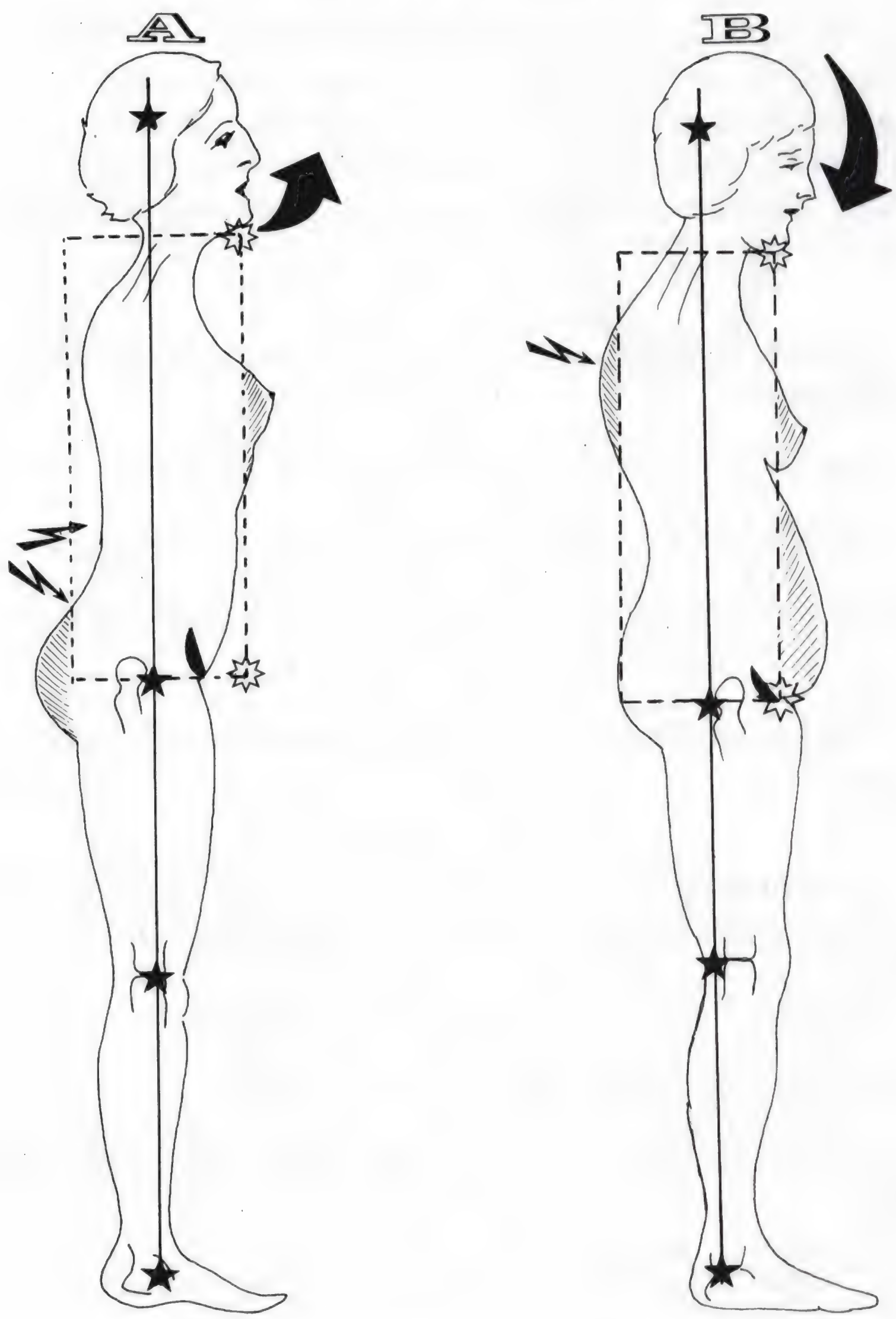

A La ligne antérieure du corps se projette en avant de la ligne transverse pubienne.

B La ligne antérieure du corps se projette en arrière de la ligne transverse pubienne

★ La ligne centrale de gravité du corps

✡ Ligne antérieure du corps

- Une hyperextension des genoux ;
- Une modification des pressions sur les triangles d'appui plantaire.

3) Si la ligne antérieure du corps se projette en arrière de la ligne transverse pubienne, nous assisterons plus volontiers à :

- Une attitude de « menton rentré » ;
- Une extension cervicale ;
- Une tension cervico-dorsale ;
- Une exagération de la cyphose thoracique ;
- Un thorax déprimé et affaissé ;
- Des épaules tombantes ;
- Une majoration de l'ensellure lombaire ;
- Une ptose abdominale ;
- Une modification des pressions abdominales et thoraciques ;
- Une perturbation de la circulation aortique et iliaque ;
- D'éventuelles manifestations asthmatiformes ou neurasthéniques ;
- Des tensions sacro-iliaques ;
- Rectocèle, constipation, hémorroïdes, congestion utéro-ovarienne, prolapsus utérin, rétroflexion et rétroversion utérine ;
- Un flexum des genoux ;
- Une tension des ischio-jambiers ;
- Le poids du corps s'appuie sur les talons ;
- Une modification des pressions sur les triangles d'appui plantaire ;
- Une posture générale affaissée ;
- Une démarche lourde et pesante ;
- Un affaissement plantaire.

III — LIGNE TRANSVERSE PUBIENNE

Cette ligne est horizontale et passe par les deux branches pubiennes, au niveau des tubercules pubiens.

Elle est perpendiculaire à la ligne centrale de gravité du corps et à la ligne antérieure du corps.

La ligne antérieure du corps et la ligne transverse pubienne contrôlent les forces de pressions thoraciques et abdominales.

Cette ligne joue un rôle important dans la compression des viscères abdominaux, ainsi que dans la répartition des pressions du poids du corps.

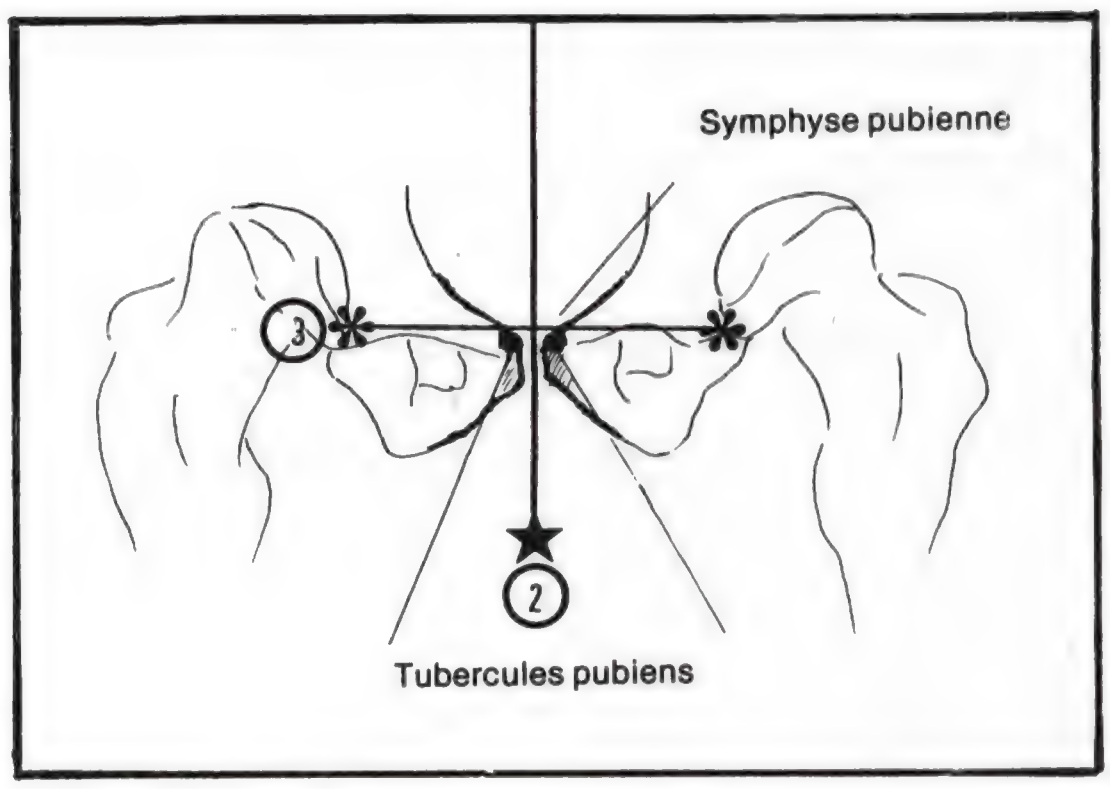

IV — LA LIGNE ANTERO-POSTERIEURE DU CORPS

Cette ligne part du bord antérieur du trou occipital, se projette au niveau du tubercule antérieur de l'atlas, traverse les corps vertébraux de D 11 et D 12, passe au niveau de la jonction postérieure de L 4 / L 5, croise S 1 et se termine à la pointe du coccyx.

D 11 et D 12 représentent le support de la ligne antéro-postérieure, le pivot articulaire du segment abdomino-thoracique, pour les mouvements de torsion et de rotation du tronc.

D 11 et D 12 figurent la clé des mouvements de torsion du corps, ce qui explique son importance dans les scolioses. D 11 et D 12 jouent un rôle important dans les courbures spinales et dans les états circulatoires (nerf splanchnique). Elles conditionnent l'apport sanguin à la cavité abdominale (centre hémorragique).

STILL : « La 11e et la 12e vertèbres dorsales sont toujours en cause dans les troubles circulatoires de la cavité abdominale ».

D 11 et D 12 se situent dans une zone où la flexion et la rotation sont les plus libres. C'est une zone de résistance importante s'opposant à la modification ou à la disparition des courbures physiologiques du rachis.

D 11 et D 12 reflètent un intérêt thérapeutique certain dans le cadre des désordres menstruels (inhibition, stimulation). Cependant, les résultats sont parfois limités lorsque l'intégralité de la ligne centrale de gravité est rompue, perturbant par voie de conséquence les lignes postéro-antérieures et antéro-postérieure dont font partie D 11 / D 12.

D 11 et D 12 sont en relation avec une partie du plexus rénal, le ganglion aortico-rénal et le nerf splanchnique inférieur.

D 12 est tout spécialement intéressée dans les lésions du psoas et du carré des lombes.

En présence d'une inversion vertébrale, la jonction D 11 / D 12 est très souvent ankylosée.

La normalisation de D 11 / D 12 améliore la symptomatologie de la spondylarthrite ankylosante. A ce sujet, rappelons qu'il existe deux types de pelvi-spondylite rhumatismale :

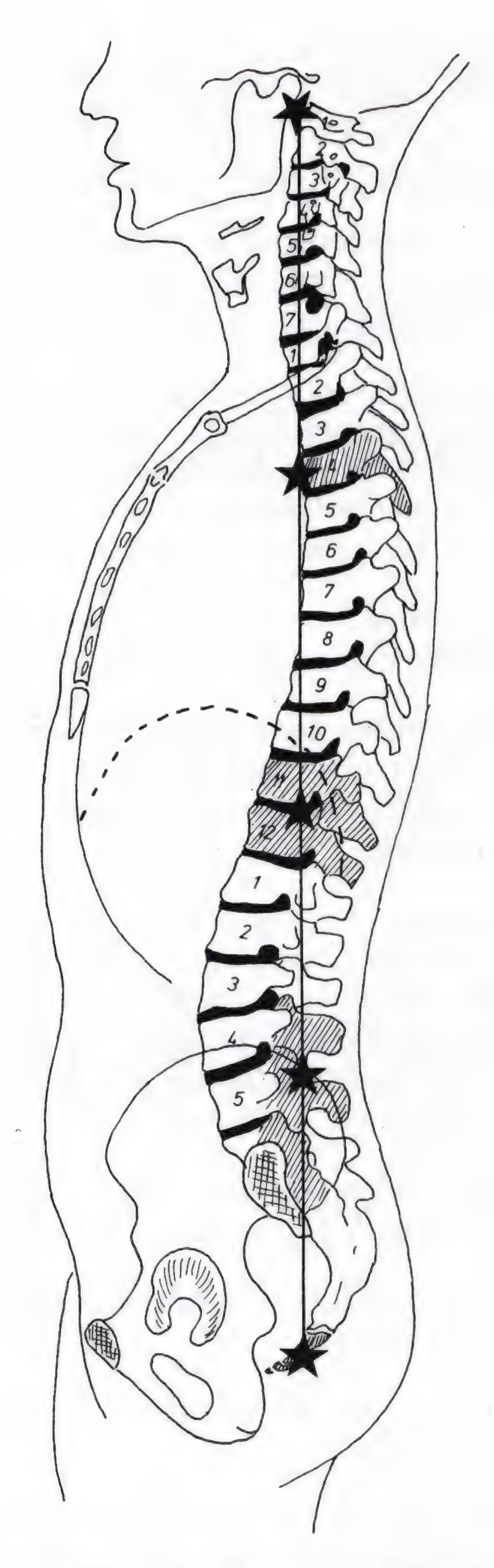

LIGNE ANTÉRO—POSTÉRIEURE DU CORPS N° 4

Premier type :

Le patient est rigide et l'affection apparait dans les suites d'une typhoïde atteignant la ligne antéro-postérieure du corps. Le circuit thoracique lymphatique et veineux est perturbé, nécessitant la mise en œuvre des techniques de pompage et de drainage lymphatique afin de diminuer le phénomène de stase ;

Deuxième type :

Le sujet est courbé. La normalisation de D 11 / D 12 donne de meilleurs résultats dans ce deuxième type que dans le premier, en diminuant les effets de la dégénérescence. La normalisation de la jonction occipito-atloïdienne et sacrée (dure-mère spinale) contribue également à l'amélioration de la symptomatologie de cette affection.

La ligne antéro-postérieure du corps peut être perturbée par une lésion occipito-atloïdienne ou sphéno-basilaire, venant du haut ou par une lésion sacrée (axe transverse moyen, axes obliques) venant du bas.

Tout ceci permet de comprendre pourquoi les normalisations occipito-atloïdiennes modifient la position de fonction de la ligne antéro-postérieure du corps et donnent de bons résultats à distance.

Dans tous les cas, le praticien devra investiguer systématiquement l'ensemble des composantes de la ligne antéro-postérieure du corps, ainsi que celles des lignes postéro-antérieures et de la résultante de ces trois lignes représentée par la ligne centrale de gravité du corps, compte-tenu de leur interdépendance fonctionnelle.

V et VI — LIGNES POSTERO-ANTERIEURES DU CORPS

Les lignes postéro-antérieures sont au nombre de deux. Elles sont complémentaires de la ligne antéro-postérieure et équilibrent la résultante représentée par la ligne centrale de gravité du corps.

Chaque ligne part du bord postérieur du trou occipital, croise D 4, le bord antérieur de L 2 / L 3 et se termine à l'articulation coxo-fémorale.

Les lignes postéro-antérieures relient les articulations occipito-atloïdiennes à D 2 et à la deuxième côte, afin de maintenir l'équilibre tensionnel du cou.

Ces lignes dirigent et répartissent les pressions au niveau des têtes fémorales dans la position debout et au niveau des tubérosités ischiatiques dans la position assise.

Ces lignes maintiennent l'état de tension idéale du cou, du tronc et des jambes et harmonisent les pressions abdominales et thoraciques.

Les lignes antéro-postérieure et postéro-antérieures, considérées ensemble, figurent les triangles inférieur et supérieur.

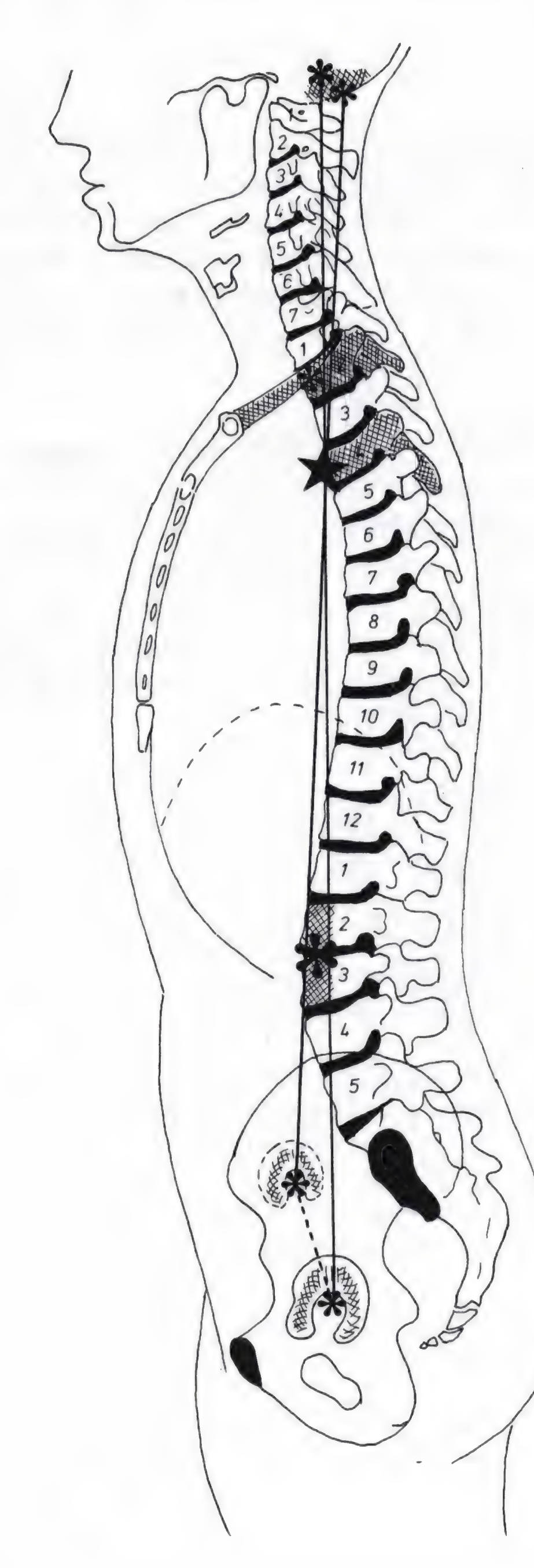

LIGNES POSTÉRO—ANTÉRIEURES DU CORPS N° 5 et 6

VII — TRIANGLES SUPERIEUR ET INFERIEUR DU CORPS HUMAIN

La ligne antéro-postérieure équilibre les deux lignes postéro-antérieures. Elles se croisent ensemble au niveau de D 4, en regard de l'articulation de la 3e côte et de D 3 / D 4. La résultante des lignes antéro-postérieure et postéro-antérieures traverse le corps de L 3. D 4 et L 3 représentent les points de l'intégralité verticale. Ces lignes contribuent à former des triangles opposés par leur sommet à D 4.

Le triangle inférieur a une base solide. Le triangle supérieur a une base fragile. La base du triangle inférieur est fémorale et iliaque. La base du triangle supérieur est représentée par le trou occipital. Toutes les lésions pelviennes et toutes les lésions cervico-occipitales se répercutent sur D 4, modifiant l'équilibre entre le crâne et le bassin. C'est la raison majeure pour laquelle les restrictions de mobilité et les tensions douloureuses de la zone D 3, D 4 / D 5 sont si fréquentes.

La lésion ostéopathique de D 4 doit être considérée comme une lésion secondaire et ne doit pas faire l'objet d'une réduction locale intempestive. L'ostéopathe devra au préalable :

- Normaliser la lésion primaire pelvienne ou cervico-crânienne avant d'investiguer D 4 et sa contexture anatomique attenante représentée par la 3e côte.

- Et investiguer ensuite l'ensemble des composantes des lignes antéro-postérieure, postéro-antérieures et centrale de gravité du corps.

D 4 représente le sommet des triangles supérieur et inférieur construits par les lignes antéro-postérieure et postéro-antérieures.

L 3 figure le passage de la ligne centrale de gravité du corps, résultante des lignes antéro-postérieure et postéro-antérieures.

Il découle de ce qui précède une notion d'interdépendance entre D 4 et L 3 qui doivent être considérées comme deux centres de gravité.

Dans la physiologie de la marche, les deux triangles, supérieur et inférieur, tournent en sens opposé l'un par rapport à l'autre, sur un axe représenté par la ligne centrale de gravité du corps.

TRIANGLES SUPÉRIEUR ET INFÉRIEUR FORMÉS PAR LES LIGNES ANTÉRO - POSTÉRIEURE ET POSTÉRO - ANTÉRIEURES

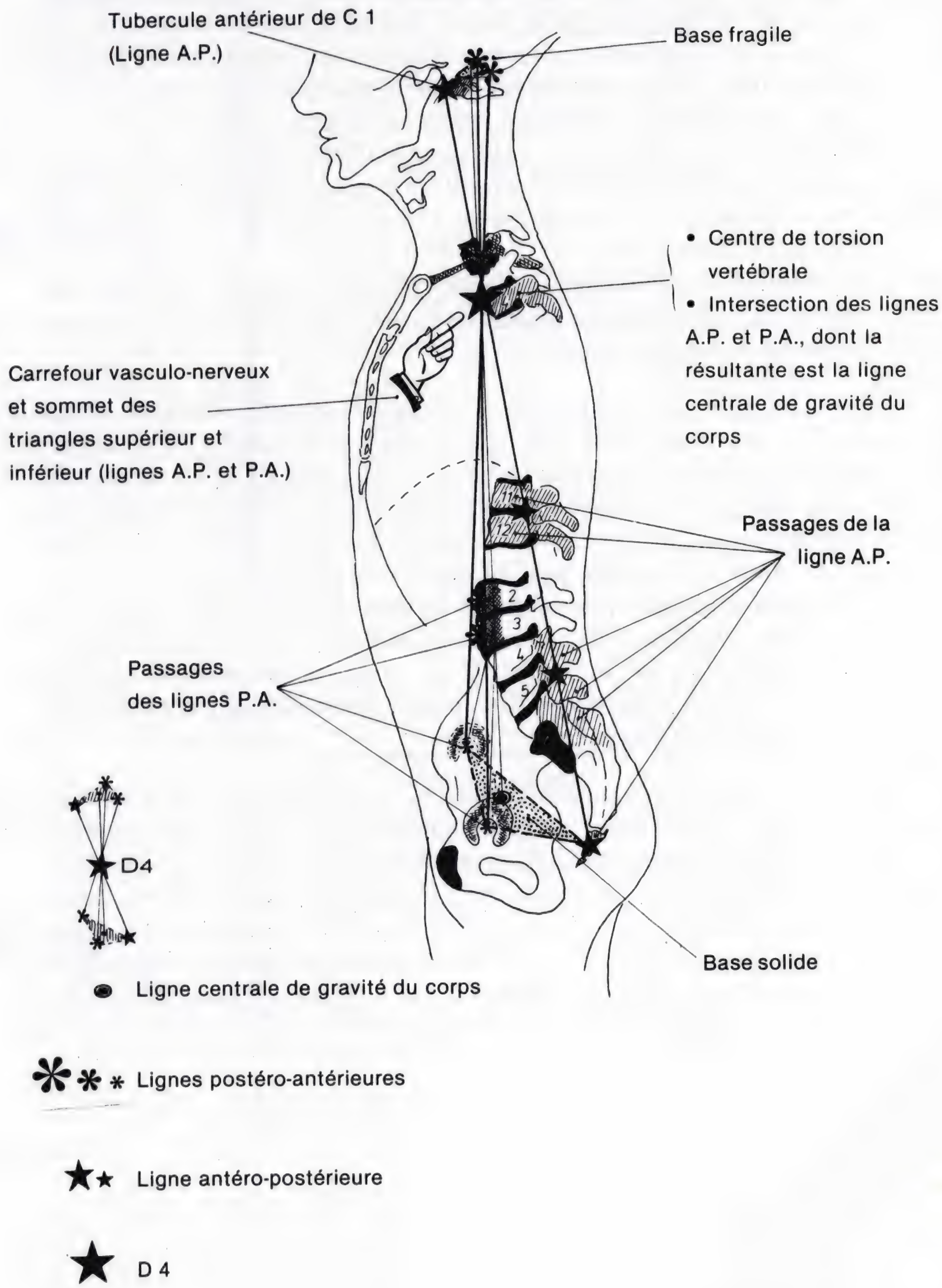

Lorsque le sujet est en appui sur la jambe gauche, son bassin s'incline latéralement à droite. Le poids de son corps s'applique au pôle supérieur de l'auricule sacré gauche, déclenchant un mouvement de torsion sacrée gauche-gauche sur l'axe oblique gauche. La base sacrée, du côté droit, apparaît antéro-inférieure. La colonne lombaire est convexe à droite et les corps vertébraux ont effectué un mouvement du type F.S.R., dans la convexité ainsi formée. Les vertèbres lombaires ont tourné de gauche à droite.
Le sujet étant toujours en appui sur la jambe gauche, nous assistons également à un mouvement du type F.S.R. des corps vertébraux thoraciques. Les vertèbres thoraciques sont en rotation de droite à gauche.
On peut, par conséquent, s'apercevoir que L 3 et D 4 réalisent une rotation en sens inverse, tantôt dans un sens, tantôt dans l'autre si l'individu change d'appui.

Le point de croisement des lignes mathématiques du corps humain forme toujours des lemniscates et le point d'intersection des lemniscates a toujours plus de valeur que le point de lésion. C'est pourquoi la normalisation, par exemple, d'une lésion pelvienne entrainant des douleurs locales n'apporte pas forcément un soulagement ou n'évite pas les récidives, si les lignes du corps ne sont par réajustées et si la lésion primaire est occipito-atloïdienne ou sphéno-basilaire. Cette notion de lemniscate se retrouve également au niveau de la structure du système nerveux central, du cœur, du tractus optique, du système trabéculaire vertébral, des disques intervertébraux...

En résumé et comme le précisent Martin LITTLEJOHN, T.E. HALL et J. WERNHAM, la mécanique appliquée au corps humain est un sujet vaste, difficile, mais fondamental dans le concept ostéopathique car les structures gouvernent les fonctions. Cette affirmation nous incite plus particulièrement en tant qu'ostéopathe à nous consacrer au « modus operandi » des perturbations mécaniques des lignes mathématiques du corps humain, responsables de nombreux troubles fonctionnels.

D4

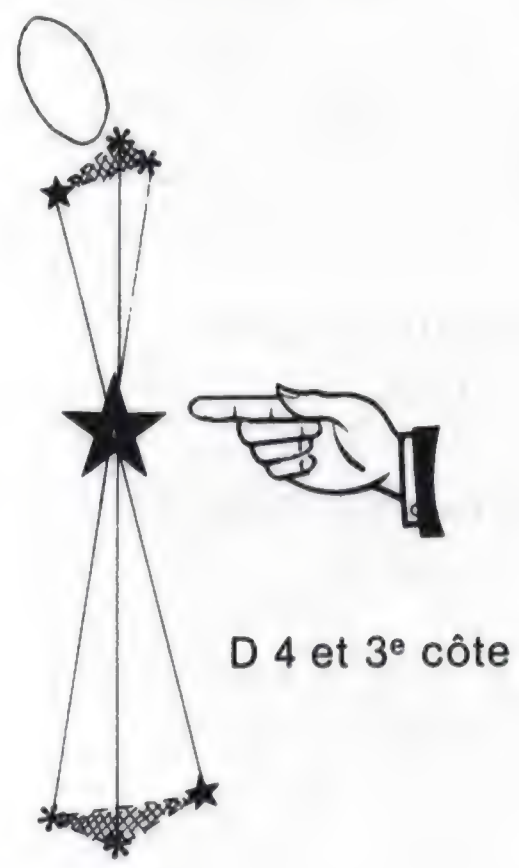

- D 4 aorte thoracique
- L 3 aorte abdominale

- D 4 et L 3 représentent les points de l'intégralité verticale.
- D 4 centre de torsion vertébrale.
- D 4 sommet des triangles inférieur et supérieur.
- Toutes les lésions pelviennes et cervico-occipitales se répercutent sur D 4.

- D 4 point d'équilibre ou de « tension idéale ».
- D 4 point le plus faible et le plus sensible aux stress.
- D 4 et la 3e côte : point pivot
- D 4 vaso-motricité.
- L 3 viscéro-motricité.

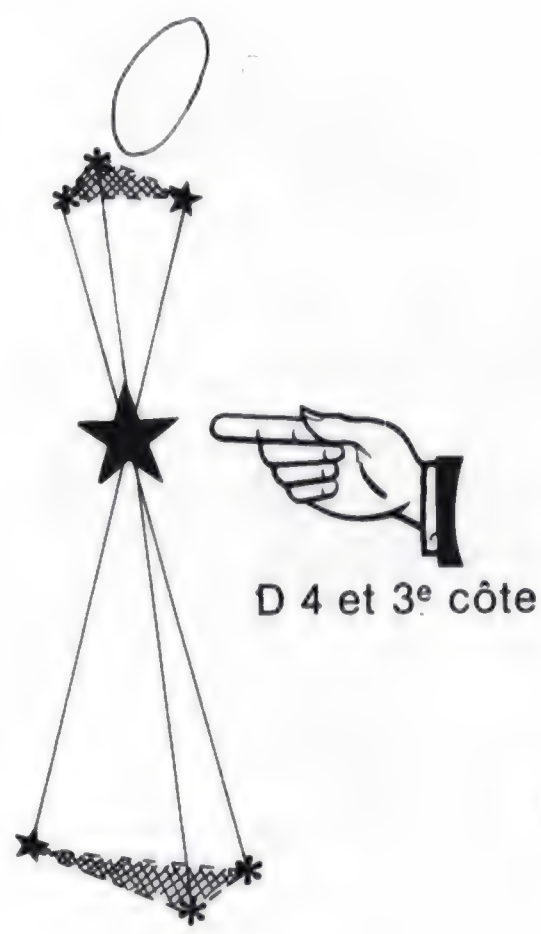

- D 4 mobilité vertébrale.
- L 3 solidité vertébrale.
- D 4 carrefour vasculo-nerveux.
- D 4 réceptacle des tensions vertébrales.
- D 4 zone du cœur.
- D 4 zone des poumons.

- D 4 zone de l'estomac.
- D 4 circulation superficielle.
- D 4 fascia occipito-temporal.
- D 4 insertion basse du grand complexius.
- D 4 nerf pneumogastrique.
- D 4 coussin de la tête.

VIII — LES LIGNES COURBES

Les lignes courbes de la colonne vertébrale sont représentées par deux arcs fondamentaux :

- L'arc supérieur, cervico-dorsal, qui s'étend de C 7 à D 8 ;
- et l'arc inférieur, dorso-lombaire, qui va de D 10 au sacrum.

L'arc supérieur se situe en arrière de la ligne centrale de gravité du corps et son point culminant se localise à D 4 / D 5.

L'arc inférieur est dirigé en avant et sa « pierre angulaire » se trouve à L 2 / L 3, support du corps.

Du point de vue mécanique, la solidité de deux arcs, à courbures inversées, est due à l'équilibre alterné de tension et de compression.

L'équilibre dynamique du corps est fonction de l'harmonie indispensable existant entre « les points forts » et « les points faibles » de la colonne vertébrale.

1) Les points forts :

Ils sont représentés par les articulations D 3 / D 4, 3e côte, D 4 / D 5, L 2 / L 3 et L 3 / L 4.

2) Les points faibles :

Ils se localisent à : C 7, la 5e côte, D 9, D 11 / D 12, L 2 / L 3.

C 7 et D 9 représentent deux points faibles avec une contrainte intermédiaire lorsque la tension menace d'inverser l'équilibre. Là encore, l'ostéopathe ne devra pas intervenir à ces niveaux ponctuels, mais redonner aux lignes mathématiques du corps humain et, par conséquent, aux triangles supérieur et inférieur, leur harmonie physiologique.

La forte résistance de la zone comprise entre D 5 et L 2 dépendra de l'intégralité des articulations D 8 / D 9 et D 9 / D 10 dont la clé se situe à D 9.

D 11 et D 12 : cette articulation est considérée par FRYETTE, comme une « articulation accident » et par LITTLEJOHN comme un « point de croisement ».

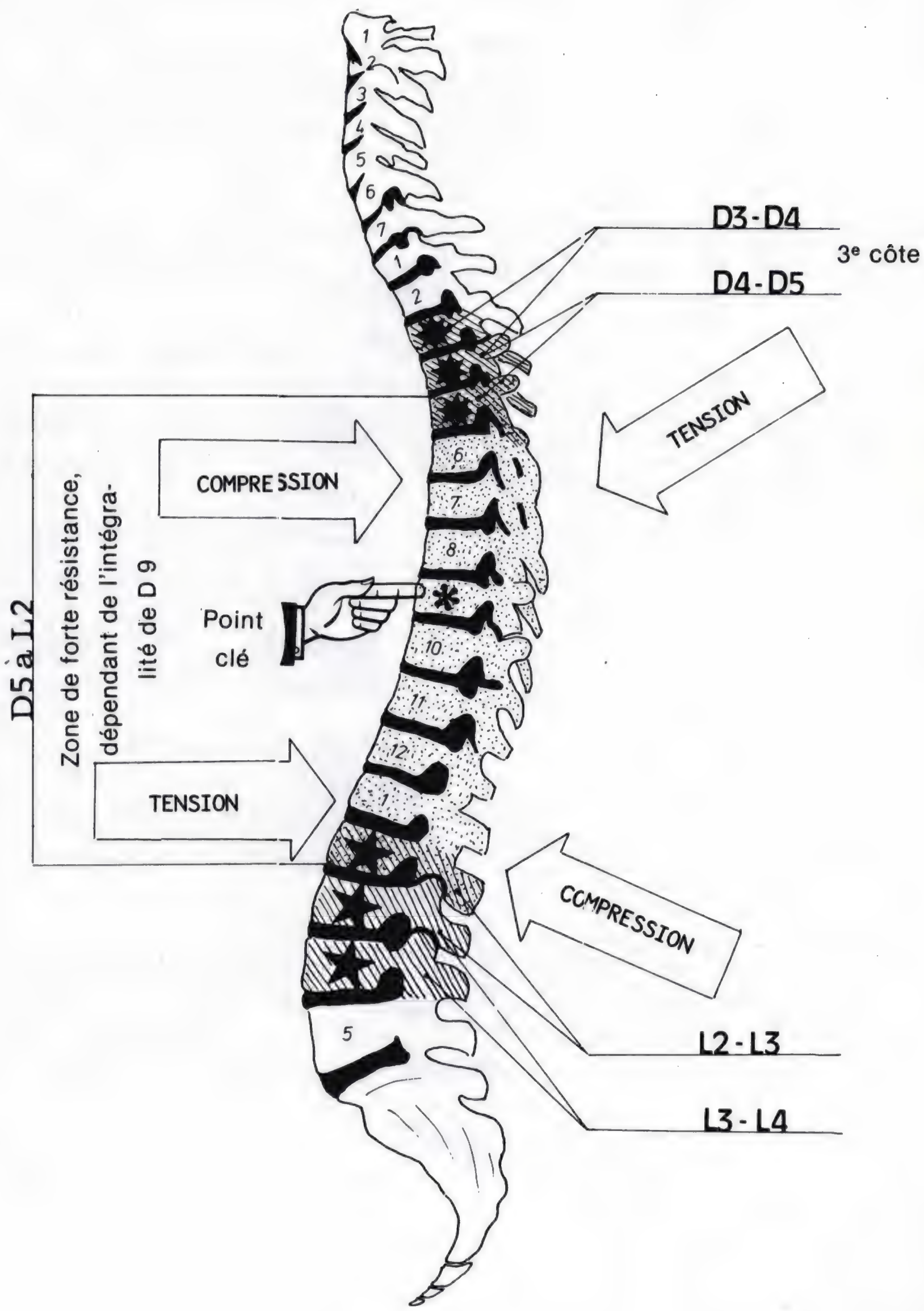

ARCS VERTÉBRAUX ET POINTS FORTS (T.E. Hall)

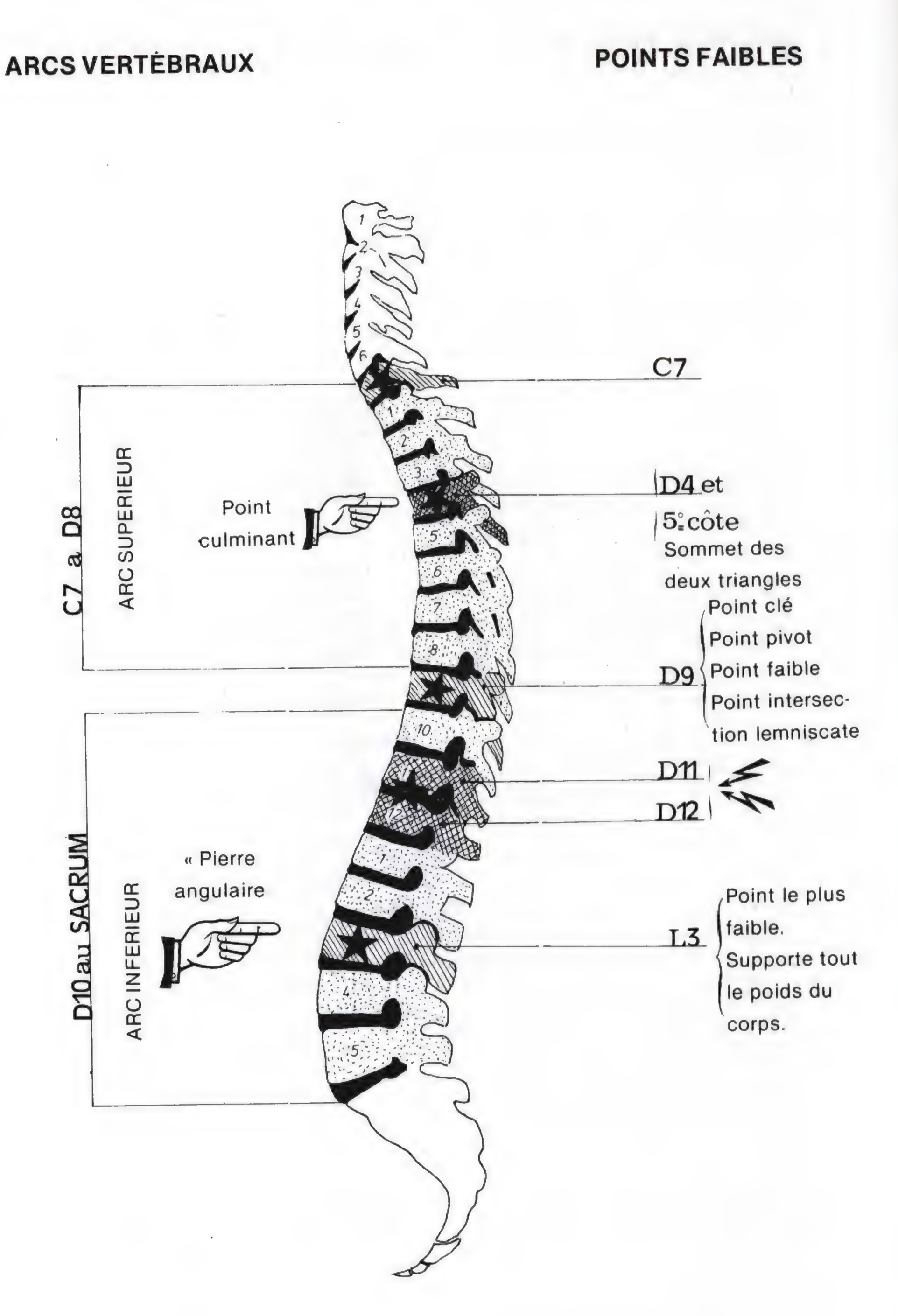

ARCS VERTEBRAUX ET POINTS FAIBLES (T.E. Hall)

La 5e côte : La région thoracique incluant à la fois des côtes mobiles et des côtes semi-mobiles, tout excès de tension aura tendance à se concentrer sur les six dernières côtes, expliquant ainsi la fréquence des lésions de la 5e côte notamment dans les cas d'asthme.

L 2 et L 3 : Cette articulation représente le point le plus faible de la colonne vertébrale car elle supporte la totalité du poids du corps.

Dans les cas de déséquilibres, les compensations s'organiseront plus volontiers au niveau de ces points faibles.

3) Les points pivots :

C 4 / C 5, D 3 / D 4, D 8 / D 9 et L 4 / L 5 sont des zones de lésions fréquentes.

Les points pivots C 4 / C 5, D 8 / D 9 et L 4 / L 5 sont représentés par la vertèbre inférieure des arcs suivants :

- C 1 — C 4
- C 6 — D 8
- D 10 — L 4

D 3 / D 4 est considérée comme un point pivot dans la mesure où elle représente le sommet des deux triangles supérieur et inférieur.

Il est à remarquer que D 9 est à la fois un point pivot, un point de faiblesse, un point d'intersection lemniscate et un point clé vis à vis du segment D 5 - L 2. C'est la raison pour laquelle Martin LITTLEJOHN disait que « D 9 ne dépendait que d'elle-même ».

Nous pouvons conclure en disant que la colonne vertébrale est supportée par trois jonctions :

- D 4 / D 5 et les côtes attenantes
- D 9
- L 2 / L 3

LES TROIS ARCS VERTÉBRAUX

LES QUATRE POINTS PIVOTS

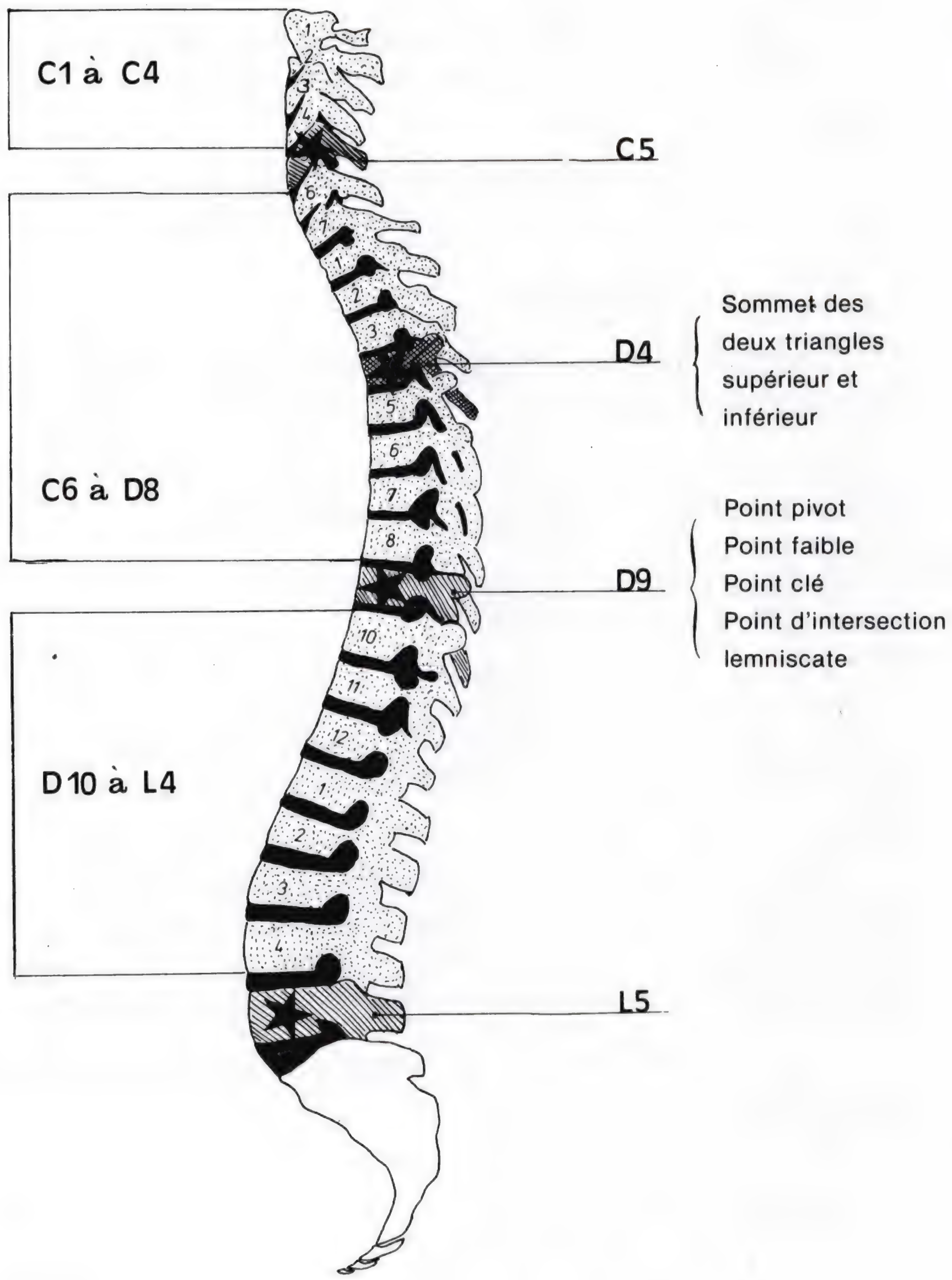

ARCS VERTÉBRAUX ET POINTS PIVOTS (T.E. Hall)

BIBLIOGRAPHIE

ANTONI N.
« Pressure curves from the cerebrospinal fluid in animals ». Acta Medicus Scandinavia. 170 : 439-462, Supplément 1946.

AREY L.B.
« Developmental anatomy, a textbook and laboratory manual of embryology » Sixth edition. W.B. Saunders Company, Philadelphia 1954.

ASBOE-HANSEN G.
« Connective tissue in health and disease ». Ejnar Munksgaard, Copenhagen 1954.

AVERY M.E. and CHERWICK V. and YOUNG M.J.
« Foetal respiratory movements in response to rapid changes of CO_2 in the carotid artery ». Journal of App. PHys. 20/2 : 225-227, 1965.

BALLANTYNE
« The spinal column in the enfant »

BERING E.A. Jr.
« Choroid plexus and arterial pulsation of cerebrospinal fluid ». Archives of Neurology and psychiatry 73 : 165-172, February 1955.

BICHAT - BROCA - CHASSAIGNAC - GREGOIRE - OBERLIN - HENLE -HOVELAQUE - LATARJET - PATURET - POIRIER - RATHKE - ROUVIERE -SAPPEY - TROLARD - WEBER - WINCKLER
« Traités d'anatomie humaine ».

BLACKETT N.M.
« On the organization of collagen fibrils in bone ». 16 : 161-2, January 1955.

BOULAND
« Recherches anatomiques sur les courbures du rachis chez l'homme », 1872.

BRIERLEY J.B.
« The penetration of particulate matter from the cerebrospinal fluids into the spinal ganglia, peripheral nerves and the perivascular spaces of the central nervous system ». Journal of Neurology and Psychiatry 13 : 203-215, August 1950.

BRIERLEY J.B. and FIELD E.J.
« The connections of the spinal subarachnoid space with the lymphatic system » Journal of Anatomy. London 82 : 153-166, July 1948.

BROCK L.G. and COOMBS J.S. and ECCLES J.C.
« The recording of potentials from motoneurones with an intracellular electrode ». Journal of physiology, 117, p. 431-460, 1952.

BURGER-WAGNER A.
« La rééducation des scolioses ». Encyclopédie médico-chirurgicale. Ed. Techniques.

BROOKES D.
« Acceleration et inhibition actives » « Stimulation et inhibition », nov. 1976.
« Système endocrine et système nerveux autonome », avril 1978.

BUSCALIONI
« La curva dorsale nella colonna vertebrale dell'uomo e degli animali », 1891.

CASTAING J. et SANTINI J.J.
« Le rachis ». Ed. Vigot, 1960.

CHAITOW L.K.
« Neuro-muscular technique ». Thorsons Publishers Limited, 1980.

CHAPMAN F.
« Symptoms of viscerals diseases ».

CHARPY
« De la courbure lombaire et de l'inclinaison du bassin », 1885. « Les courbures latérales normales du rachis humain », 1901.

CHUSED G. and Mc DONALD J.J.
« Correlative neuro-anatomy and functional neurology » Lange médical publications, Los Altos, California, 1962.

CLARK L.C. Jr.
« Discussion (page 668) of evidence for the participation of serotonin in mental processes » by D.W. Woolley and E.N. Shaw, Op. cit., ref. 14, page 668.

CORDIER G. and DELMAS A.
« Anatomie humaine » Vol. II Masson, Paris 1962.

CUSHING H.
« The third circulation and its channels ». Lancet 2 : 851-857, October 1925.

DANDY W.E. and BLACKFAN K.D.
« An experimental and clinical study of internal hydrocephalus ». Journal of the American Medical Association 61 : 2216, 1913.

DAWSON H.
« Physiology of the ocular and cerebrospinal fluids ». Little Brown and Company, Boston 1956.

DOWNING C.H.
« Osteopathic principles in diseases », 1955.

DRINKER C.K. and YOFFEY J.M.
« Lymphatics, lymph and lymphoid tissue ». Harvard University Press 1941, page 87.

DRUCKER D.E.
« Referred pain and the osteopathic lesion ». J. Am. Osteop. A.47 : 623-629, Aug. 1948.

EBLE John Nelson
« Patterns of response of the paravertebral musculature to visceral stimuli ». Am. J. Physiol. 198, 429-433, 1960

ELMAN R.
« Spinal arachnoid granulations with especial reference to the cerebrospinal fluid ». Johns Hopkins Hospital Bulletin 34 : 99-104 March 1923.

ERLINGHEUSER R.
« The circulation of the cerebro-spinal fluid through the connective tissue system ». Y.B. 1959, A.A.O.

EXPERTA MEDICA Section 1, 1965
« Morphology of the phrenic nerve of the human foetus during the second half of intrauterine development — Russian.

FABER W.M.
« The nasal mucosa and the subarachnoïd space ». American journal of Anatomy 62 : 121-148, November 15, 1937.

FOWLER F.D., GAMMILL J.C., MARTIN J.
« Distribution of radioactive colloidal gold in cats ». Journal of neuropathology and experimental neurology 13 : 435-447, July 1954.

FRYETTE H.H.
« Principles of osteopathic technic ». Sd Ed. A.A.O. 1966.

FRYMANN V.M.
« The core-link and the three diaphragms. Unit for respiratory function ». Y.B. 1968, A.A.O.
« Relation of disturbances of craniosacral mechanisms to symptomatology of the newborn ». J.A.O.A. 65 : 1059-1075, June 1966.

GOETHE
« Traité sur les couleurs ». 1973, La triade.

GOLDENSOHN E. - WHITEHEAD R.W. - PARRY T.M. - SPENCER J.N. -GROVER F.F. - DRAPER W.B.
« Studies on diffusion respiration : IX. Effect of diffusion respiration and high concentration of Carbon Dioxyde on cerebrospinal fluid pressure of anesthetized dogs ». American Journal of Physiology 165 : 334-340, May 1951.

GOLDTHWAIT J.E. et AL
« Essentials of body mechanics in health an disease ». J.B. Lippincott Company, fourth edition. Philadelphia, 1945.

GROSS J.
« Structural and chemical studies on connective tissue. In Research and education in rheumatic diseases ». Transactions of the 1st National Conference at the National Institute of Health, Bethesda, Maryland, Joseph J. Bunim, Editor. November 19, 1953. Pages 23-38.

GROSS J. and SCHMITT F.O.
« The structure of human skin collagen as studied with the electron microscope ». Journal of Experimental medicine 88 : 555-568, November 1948.

HALLIBURTON W.D.
« Presidential address : The possible functions of the cerebrospinal fluid » Proceedings of the Royal Society of Medicine 10 : (Section of Neurology) 1-12 November 1916.

HAM A.W.
« Histology ». Third edition J.B. Lippincott Company, Philadelphia 1957.

HASSIN G.B.
« The cerebrospinal fluid pathways ». Journal of Neuropathology and Experimental Neurology 6 : 172-176, April 1947.

HAYCOCK W.
« Stimulation and Inhibition ». Y.B. 1954, A.A.O.

HEAD H.
« On distrubances of sensation with especial reference of the pain of visceral disease ». Brain 16 : 1-33, 1893 or 17 : 339-480, 1894.

HINSEY J.C. and PHILLIPS R.A.
« Observations upon diaphragmatic sensation ». J. Neurophysiol. 3 : 175-181, March 1940.

HIX Elliott Lee
« Reflex viscero-somatic reference phenomena ».

JAMES J.I.P.
« La scoliose ». Ed. Masson, 1971.

KAPANDJI I.A.
« Physiologie articulaire ». Ed. Maloine, 1972.

KATZENELBOGEN S.
« Cerebrospinal fluid and its relation to the blood ». The Johns Hopkins Press, Baltimore, 1935.

KELLGREN J.H.
« Somatic simulating visceral pain ». Clin. Sc. 4 : 303-309, Oct. 1940.

KENNEDY J.J.
« Tubular structure of collagen fibrils ». Science 121 : 673-674, May 6, 1955.

KERSHMAN J.
« Genesis of microglia in the human brain ». Archives of Neurology and Psychiatry 41 : 24-50, January 1939.

KERR C.V.
« The role of fasciae in osteopathy ». Journal of the American Osteopathic Association. May 1936.

KIMBERLY P.E.
« Discussion (page 8) of the force behind the cranio-sacral mechanism » by T.L. Schooley. Op. cit., ref. 31, page 8.

KORR I.M.
« Biological basis for the osteopathic concept ». Journal of Osteopathy. 61 : 13-19, April 1954.
« Osteopathic research : Why, what, whither. An examination of its content, direction and relation to the function of osteopathic medicine. Journal of the American Osteopathic Association 56 : 275-285, January 1957.
« The collected papers » A.A.O. 1979
« Neural basis of osteopathic lesion ». J. Am. Osteop. A. 47 : 191-198, Dec. 1947.
« The emerging concept of the osteopathic lesion », 1963.

KORR IM. and GOLDSTEIN M.J.
« Dermatomal Autonomic Activity in Relation to segmental motor reflex threshold » Fed. Proc. 7 : 67. 1948.

KUGELBERG E.
« Injury activity » and « trigger zones » in human nerves ». Brain 69 : 310-324, Dec. 1946.

LANE M.A.
« A.T. Still founder of Osteopathy ». Journal Printing Co. Kirksville, MO.

LAPIERRE A.
« La rééducation physique ». Ed. Baillière et fils, 1964.

LEWIS T.
« Pain ». The Macmilan Co, New-York, 1942.

LEWIS T. and KELLGREN J.H.
« Observations relating to referred pain, viscero-motor reflexes and other associated phenomena ». Clin. Sc. 4 : 47-71, June 1939.

LINDGREN I
« Cutaneous precordial anesthesia in angina pectoris and coronary occlusion an experimental study ». Cardiologia 11 : 207-213, 1946-47.

LLYOD D.P.C.
« Reflex action in relation to the pattern and peripheral source of afferent stimulation ». J. Neurophysiol. 6 : 111-119, March 1943.

MAC BAIN R.N.
« The somatic components of disease ». Journal of the american Osteopathic Association 56 : 159-165, November 1956.

MAC COLE
Year Book 1972, A.A.O.

MACKENZIE J.
« Some points bearing on the association of sensory disorders and visceral diseases ». Brain 16 : 321-354, 1893.

MAC KUSICK, V.A.
« Heritable disorders of connective tissue ». C.V. Mosby Company, St-Louis, 1956.

MAGOUN H.I.
« Osteopathy in the cranial field ». The Journal Printing Company, Kirskville, Missouri, 1951-1966

MARTINDALE R.E.
« Trigger mechanisms of osteopathic spinal lesions ». Y.B. A.A.O., 1956.

MAYNARD E.A. - SCHULTZ R.L. - PEASE D.C.
« Electron microscopy of the vascular bed of rat cerebral cortex ». American Journal of Anatomy 100 : 369-407, May 1957.

MOORE L. Arthure et HOOD H.E.
« News letter of cranial academy », Sept. 1966.

O'CONNELL J.E.A.
« The vascular factor in intracranial pressure and the maintenance of the cerebrospinal fluid circulation ». Brain 66 : 204-228, September 1943.

OWENS C.
« An Endocrine Interpretation of CHAPMAN'S REFLEXES ». 1937.

PAGE M.E.
« Body chemisty in health diseases ». 1953.

PRITCHARD J.J. - SCOTT J.H. - GIRGIS F.G.
« The structure and development of cranial and facial sutures ». Journal of Anatomy 90 : 73-86. Part. 1. January 1956.

PRUZZO N.A. - MORAN - MITCHELL
« An evaluation and treatment manual of osteopathic manipulative procedure ». Sd Ed. 1973.

REIFENSTEIN E.C. Jr Editor
« Metabolic Interrelations, with special reference to calcium. Transactions of fifth conference, Josiah Macy Jr., Foundation New-York V. 1953.

RINZLER S.H. and TRAVELL J.
« Therapy directed at somatic component of cardiac pain ». Am. Heart J. 35 : 248-251, March 1948.

ROBERTS J.T.
« Role of vasa-nervorums especially in regard to « referred pain ». Fed. Proc. 7 : 103, 1948.

ROBINSON R.A. and WATSON M.L.
« Electron micrography of bone » page 72.

ROSS J.
« On the segmental distribution of sensory disorders ». Brain 10 : 333-361, 1887-8.

SAMUELS J.
« Endogenous endocrinotherapy compendium », 1961. « The pluripotency of the hypophyseal hormones », 1953.

SCHMITT F.O. - HALL C.E. and JAKUS M.A.
« Electron miscrocope investigations of the structure of collagen ». Journal of Cellular and Comparative physiology 20 : 11-33 August 20, 1942.

SCHOOLEY T.L.
« The force behind the craniosacral mechanism ». Journal of the osteopathic Cranial Association 1948, page 3-7.

SCHULTZ R.L. - MAYNARD E.A. - PEASE D.C.
« Electron microscopy of neurons and neuroglia of the cerebral cortex and corpus callosum ». American journal of anatomy 100 : 409-433, May 1957.

SEARS T.A.
« Canal potentiel de respiration centrale ». Ecole de recherche médicale John Curtin (Université Nationale Australienne de Canberra), publié par Experta Médica.
« Investigations on respiratory motoneurones of the thoracic spinal cord ». Progress Brain Research 12, p. 259-273, 1964.

SEYLE H.
« The physiology and pathology of exposure to stress. Acta, inc. Montreal 1950.

SIMMONDS W.J.
« The absorption of labelled erythrocytes from the subarachnoid space in rabbits ». Australian Journal of Experimental Biology and Medical Science 31 : 77-83, February 1953.

SNYDER G.
« Fasciae - applied anatomy and physiology ». Year book of the Academy of Applied Osteopathy, 1956. Pages 65-75.

SODEN H.C.
« Notes de Conference ». A.A.O Year Book, 1949.

SOMBERG H.M.
« The relation of the spinal subarachnoid and the perineural spaces » Journal of neuropathology and experimental neurology 6 : 166-176, April 1947.

SPERANSKY A.D.
« A basis for the theory of medicine ». International Publishers New York, 1943.

STILL A.T.
« Philosophy of osteopathy », published by the author, Kirskville, Missouri, 1899.
« The Lengthening shadow of Dr Andrew Taylor Still » by Arthur Grant Hildreth. D.O., 1942.
« Osteopathy research and practice » 1910.
« Clinical osteopathy », 1917.
« The philosophy and mechanical principle of osteopathy », 1902.
« Autobiography of A.T. STILL », 1908.
« A.T. STILL founder of osteopathy » by M.A. Lane, 1925.

STUART R.R.
« The vertebral complex ». To be published.

STURGE W.A.
« Phenomena of angina pectoris and their bearing upon theory of counter-irritation ». Brain 5 : 492-510, 1882-3.

SUTHERLAND W.G.
« The cranial Bowl ». Published by the author, Mankato, Minnesota, 1939.
« Unpublished writings ».
« The Osteopathic technique of W.G. Sutherland » by H.A. Lippincott. Y.B. 1949. A.A.O.

SWEET W.H. and LOCKSLEY H.
« Formation, flow and resorption of cerebrospinal fluid in man ». Proceedings of the Society of experimental biology and Medicine 84 : 397-402, November 1953.

TESTUT L. et LATARJET M.
« Traités d'anatomie humaine ». 9e édition. Doin 1949.

THE INSTITUTE FOR CONTINUING EDUCATION IN OSTEOPATHIC PRINCIPLES
« An evaluation and treatment manual of osteopathic manipulative procedure ». Sd Ed. 1973.

THEOBALD G.W.
« Some gynaecological aspects of referred pain ». J. Obst. and Gynaec., Brit. Emp. 53 : 309-327, Aug. 1946.

THOMPSON M.
« Osteopathy faces new challenge ; needs more research. Forum of osteopathy 31 : 30-31, April 1957.

TRAVELL J. and BIGELOW H.H.
« Role of somatic trigger areas in patterns of hysteria ». Psychosom. Med. 9 : 353-363, Nov.- Dec. 1947.

TRAVELL J. and RINZLER S.H.
« Relief of cardiac pain by local block of somatic trigger areas ». Proc. Soc. Exper. Biol. and Med. 63 : 480-482, Nov. 1946.

TRUHLAR R.E.
« Doctor A.T. Still in the living ». Privately published p. 35, Cleveland, Ohio.

WALTON W.J.
« Osteopathic diagnosis and technique », 1970.

WEED L.H.
« The cerebrospinal fluid ». Physiological Reviews 2 : 171-203, april 1922.

WEISS S. and DAVIS D.
« Significance of afferent impulses from skin in mechanism of visceral pain ; skin infiltration as useful therapeutic measure ». Am. J.M. Sc. 176 : 517-536, Oct. 1928.

WERNHAM S.G.J. and T.E. HALL.
« Mechanics of the spine ». The osteopathic Institute of applied technique, 1956.

WOLFF H.G. and HARDY J.D.
« On nature of pain ». Physiol. Rev. 27 : 167-199, April 1947.

WOLFF H.G. and WOLF S.
« Pain ». Charles C. Thomas, Springfield, Ill, 1918.

WOOLEY D.W. and SHAW E.N.
« Evidence for the participation of serotonin in mental processes. (Rockefeller Institute for Medical Research New-York). Annals of the New York Academy of Sciences 66 : 649-667 part. 3, March 1957.

WYCKOFF R.W.G.
« The fine structure of connective tissues » in Josiah MACY, Foundation conferences on connective tissues. No 3 (1952) Ragan C., Editor, page 38-91.

TABLE DES MATIÈRES

Introduction 19

CHAPITRE XVI - **Anatomie des côtes** 29

I — Caractères généraux des côtes 31

A — Dimensions des côtes 31

B — Direction des côtes 31

C — Inclinaison des côtes 33

D — Le corps de la côte 33

E — L'extrémité postérieure de la côte 35

F — L'extrémité antérieure de la côte 37

II — La première côte 38

A — Le corps 38

B — Extrémité postérieure de la côte 39

C — Extrémité antérieure de la côte 41

III — La deuxième côte 42

A — Le col 42

B — Le corps 42

C — Les bords 42

IV — Les 11e et 12e côtes ou côtes flottantes 44

La 12e côte 44

A — Son bord inférieur 44
B — Sa face antérieure 44
C — Sa face postérieure 44

V — Cartilages costaux 45

A — La face antérieure 45
B — La face postérieure 45
C — Les bords supérieur et inférieur 45
D — L'extrémité externe ou costale 47
E — L'extrémité interne ou sternale 47

VI — Le bord supérieur du premier cartilage costal . 49

A — En dehors 49
B — En dedans 49
C — Tout en dedans 49

VII — Les articulations costo-vertébrales 50

Les articulations costo-vertébrales proprement dites 50

A — Les surfaces articulaires 50
B — Moyens d'union 52

Les articulations costo-vertébrales des 1er, 11e et 12e côtes 55

Les articulations costo transversaires ou transverso-tubérositaires 55

A — Surfaces articulaires 55
B — Moyens d'union 56

VIII — L'articulation chondro-sternale 58

A — Moyens d'union 58

IX — Les articulations chondro-sternales des 1er et 7e cartilages costaux 59

A — Le premier cartilage costal 59
B — Le 7e cartilage costal 59

X — Les articulations inter-chondrales 60

CHAPITRE XVII - **Physio-pathologie articulaire costale** . 61

A — Les côtes typiques 63

B — Les côtes atypiques 64

C — Le mouvement du type « bras de pompe » . 67

D — Le mouvement du type « anse de seau » .. 70

E — Les mouvements combinés du type « bras de pompe » et « anse de seau » 72

F — Le jeu élastique des cartilages costaux .. 72

G — Les muscles de la respiration 75

H — Généralités sur les lésions ostéopathiques costales 77

CHAPITRE XVIII - **Tests diagnostiques pour les côtes** .. 83

I — Test de mobilité « bras de pompe » pour la première côte 86

A — Description 86

B — Interprétation 86

C — Remarques 87

II — Test de mobilité « bras de pompe », en inspiration, pour les 1re, 2e, 3e et 4e côtes 88

A — Description 88

B — Interprétation 88

C — Remarques 89

III — Test de mobilité « bras de pompe », en expiration, pour les 2e, 3e et 4e côtes 90

A — Description 90

B — Interprétation 91

C — Remarques 91

IV — Test de mobilité « bras de pompe », en inspiration, pour les 5e et 6e côtes 92

A — Description 92

B — Interprétation 93

C — Remarques 93

V — Test de mobilité « bras de pompe », en expiration, pour les 5e et 6e côtes 94

A — Description 94

B — Iinterprétation 95

C — Remarques 95

VI — Test de mobilité « anse de seau », en inspiration, pour les 3e et 4e côtes 96

A — Description 96

B — Interprétation 97

C — Remarques 97

VII — Test de mobilité « anse de seau », en expiration, pour les 3e et 4e côtes 98

A — Description 98

B — Interprétation 99

C — Remarques 99

VIII — Test de mobilité « anse de seau », en inspiration pour les 5e et 6e côtes 100

A — Description 100

B — Interprétation 101

C — Remarques 101

IX — Test de mobilité « anse de seau », en expiration pour les 5e et 6e côtes 102

A — Description 102

B — Interprétation 103

C — Remarques 103

X — Test de mobilité « anse de seau », en inspiration pour les 8e, 9e et 10e côtes 104

A — Description 104

B — Interprétation 105

C — Remarques 105

XI — Test de mobilité « anse de seau », en expiration pour les 8e, 9e et 10e côtes 106

A — Description 106

B — Interprétation 107

C — Remarques 107

XII — Test de mobilité, en inspiration, des 11e et 12e côtes 108

A — Description 108

B — Interprétation 109

C — Remarques 109

XIII — Test de mobilité, en expiration, des 11e et 12e côtes 110

A — Description 110

B — Interprétation 111

C — Remarques 111

XIV — Evaluation musculaire du carré des lombes 112

XV — Palpation des angles costaux postérieurs ... 113

A — Pour les 5e et 6e côtes 114

B — Pour les 7e, 8e, 9e et 10e côtes 115

C — Remarques 116

CHAPITRE XIX - **Techniques de normalisation des côtes** 117

I — Technique de normalisation, en position assise, d'une lésion du type « bras de pompe », de la 1re côte droite, en expiration 120

A — Diagnostic 120
B — Description 121
C — Remarques 122

II — Technique de normalisation, en procubitus, d'une lésion du type « bras de pompe », de la 1re côte gauche, en expiration 123
A — Diagnostic 123
B — Description 123
C — Remarques 125

III — Technique de normalisation isométrique d'une lésion du type « bras de pompe » de la 1re côte droite, en expiration 126
A — Diagnostic 126
B — Description 126
C — Remarques 128

IV — Technique de normalisation de la 1re côte droite (W.G. Sutherland) 129
A — Description 129
B — Remarques 130

V — Technique de normalisation isométrique d'une lésion du type « bras de pompe » des 2e, 3e, 4e, 5e et 6e côtes droites, en expiration 131
A — Diagnostic 131
B — Description 131
C — Remarques 133

VI — Technique de normalisation d'une lésion du type « bras de pompe », des 2e, 3e, 4e, 5e et 6e côtes gauches, en inspiration 134
A — Diagnostic 134
B — Description 134
C — Remarques 135

VII — Technique de normalisation des 2e et 3e côtes droites (W.G. Sutherland) 137

A — Description 137

B — Remarques 138

VIII — Technique de normalisation pour les côtes droites (W.G. Sutherland) 139

A — Description 139

B — Remarques 140

IX — Technique de normalisation d'une lésion du type « anse de seau » des 3e, 4e, 5e et 6e côtes gauches, en inspiration 141

A — Diagnostic 141

B — Description 141

C — Remarques 142

X — Technique de normalisation d'une lésion du type « anse de seau », des 4e, 5e et 6e côtes gauches, en inspiration 143

A — Diagnostic 143

B — Description 143

C — Remarques 145

XI — Technique de normalisation d'une lésion du type « anse de seau », des 7e, 8e, 9e et 10e côtes gauches, en inspiration 146

A — Diagnostic 146

B — Description 146

C — Remarques 147

XII — Technique de normalisation d'une lésion du type « anse de seau », des 7e, 8e, 9e et 10e côtes droites en inspiration 148

A — Diagnostic 148

B — Description 148

C — Remarques 150

XIII — Technique de normalisation d'une lésion du type « anse de seau », des 3e, 4e, 5e, 6e, 7e, 8e, 9e et 10e côtes droites, en expiration 151

A — Diagnostic 151

B — Description 151

C — Remarques 153

XIV — Technique de normalisation d'une lésion du type « anse de seau », des 7e, 8e, 9e et 10e côtes droites, en expiration 154

A — Diagnostic 154

B — Description 154

C — Remarques 156

XV — Technique de normalisation des 4e, 5e, 6e, 7e, 8e, 9e et 10e côtes droites (W.G. Sutherland) 157

A — Description 157

B — Remarques 159

XVI — Technique de normalisation d'une lésion inter-chondrale des 8e, 9e et 10e cartilages costaux droits . 160

A — Diagnostic 160

B — Description 160

XVII — Technique de normalisation d'une lésion en inspiration des 11e et 12e côtes gauches 163

A — Diagnostic 163

B — Description 163

C — Remarques 164

XVIII — Technique de normalisation d'une lésion en expiration des 11e et 12e côtes gauches 165

A — Diagnostic 165

B — Description 165

C — Remarques 167

XIX — Technique de normalisation « en sphinx », d'une lésion en expiration des 11e et 12e côtes gauches .. 168

A — Diagnostic 168

B — Description 168

C — Remarques 169

XX — Technique de normalisation des 11e et 12e côtes flottantes droites (W.G. Sutherland) 171

A — Description 171

B — Remarques 172

XXI — Technique globale de normalisation costale, à gauche 174

A — Description 174

XXII — Technique globale de normalisation costale 176

A — Description 176

CHAPITRE XX - **Anatomie de la colonne cervicale** 179

I — La vertèbre cervicale type 181

A — Le corps vertébral 181

B — Les pédicules 183

C — Les lames 183

D — L'apophyse épineuse 184

E — Les apophyses transverses 186

F — Les apophyses articulaires 188

G — Le canal vertébral 188

II — L'atlas 189

A — Les masses latérales 189

B — L'arc antérieur 191
C — L'arc postérieur 192
D — Les apophyses transverses 192
E — Le trou ou canal vertébral 194
F — Insertions musculaires de l'atlas 195
G — Développement 195

III — L'axis 196
A — Le corps de l'axis 196
B — Les pédicules 199
C — Les lames 199
D — L'apophyse épineuse 201
E — Les apophyses transverses 201
F — Les apophyses articulaires 202
G — Le trou vertébral 202
H — Insertions musculaires de l'axis 202
I — Développement 203

IV — La 6e vertèbre cervicale 204
A — Le tubercule antérieur de C 6 204
B — L'apophyse épineuse de C 6 204

V — La 7e vertèbre cervicale 205
A — Le corps vertébral 205
B — L'apophyse épineuse 205
C — Les apophyses transverses 206
D — Les apophyses articulaires 206
E — Les lames 207

VI — Union de la tête avec le rachis cervical 208
A — L'articulation occipito-atloïdienne 208
B — Union de l'occipital à l'axis 208
C — Union de l'atlas à l'axis 209

VII — Articulation occipito-atloïdienne 212
A — Les surfaces articulaires de l'occipital ... 212
B — Les deux cavités glénoïdes de l'atlas 212
C — Moyens d'union 212

VIII — Union de l'occipital a l'axis 216

A — Les trois ligaments occipito-axoidiens ... 216

B — Les trois ligaments occipito-ondontoïdiens 217

IX — Union de l'atlas a l'axis 222

L'articulation atloïdo-odontoïdienne 222

A — Surfaces articulaires de l'articulation atloido-odontoïdennne proprement dite 222

B — La capsule 222

C — La synoviale 223

D — Les surfaces articulaires de l'articulation syndesmo-odontoïdïenne 223

E — La capsule 223

F — La synoviale 223

G — Le ligament transverse de l'atlas 223

H — Le ligament transverso-occipital 225

I — Le ligament transverso-axoïdien 226

L'articulation atloïdo-axoïdienne 226

A — Surfaces articulaires de l'atlas 226

B — Surfaces articulaires de l'axis 226

C — Moyens d'union 227

X — Les articulations unco-vertébrales 229

CHAPITRE XXI - **Physio-pathologie articulaire cervico-occipitale** 231

A — Le complexe « Occiput / Atlas / Axis » 236

1) L'occipital par rapport à l'atlas 236

2) L'atlas par rapport à l'axis 245

3) L'axis par rapport à C 3 251

B — De C 2 à C 7 252

1) De C 2 à C 4 254

2) De C 4 à C 7 257

C — Topographie cervicale 259

D — Généralités sur les lésions ostéopathiques occipito-cervicales 260

E — Pathologie générale 268

F — Lignes mathématiques du corps humain . 269

G — L'examen radiologique cervical 269

CHAPITRE XXII - **Symptomatologie et tests diagnostiques de la colonne cervico-occipitale** 277

I — Test permettant d'apprécier les rapports bilatéraux et unilatéraux existants entre l'apophyse transverse de l'atlas, l'apophyse mastoïde et l'angle de la mandibule 279

A — Description 279

B — Interprétation 280

C — Remarques 281

II — Test de mobilité des articulations occipito-atloïdiennes en flexion-extension, dans le cadre du mouvement involontaire 282

A — Description 282

B — Interprétation 283

C — Remarques 283

III — Test de mobilité des articulations occipito-atloïdiennes, en flexion-extension, dans le cadre du mouvement volontaire 284

A — Description 284

B — Interprétation 285

IV — Test de mobilité des articulations occipito-atloïdiennes, en position neutre et en flexion, du type F.S.R. 287

A — Lois de Fryette 287
B — Description 287
C — Interprétation 289
D — Diagnostic 289
E — Normalisation 289
F — Remarques 289

V — Test de mobilité des articulations occipito-atloïdiennes en extension, du type E.R.S. 291
A — Lois de Fryette 291
B — Description 291
C — Interprétation 292
D — Diagnostic 292
E — Normalisation 293
F — Remarques 293

VI — Symptomatologie et mécanisme de la lésion occipitale antérieure unilatérale du type F.S.R. 294

VII — Symptomatologie et mécanisme de la lésion occipitale postérieure unilatérale du type E.R.S. 300

VIII — Diagnostic différentiel entre une lésion occipitale antérieure gauche unilatérale et une lésion occipitale postérieure droite unilatérale 306
A — Lésion occipitale antérieure gauche du type F.S.R. 306
B — Lésion occipitale postérieure droite du type E.R.S. 307
C — En résumé 309

IX — Lésion occipitale antérieure bilatérale 311

X — Lésion occipitale postérieure bilatérale 314

XI — Symptomatologie de la lésion occipito-atloïdienne dite « occiput impacted » 317

XII — Test de mobilité en rotation de l'articulation atloïdo-axoïdienne F.R.S. - E.R.S. 318

A — Description 318

B — Autre modalité 319

XIII — Test de mobilité de C 2 sur C 3, du type F.S.R. 321

A — Lois de FRYETTE 321

B — Description 321

C — Résultats 322

D — Autre modalité 323

XIV — Test de mobilité de C 3 sur C 4, du type F.R.S. 326

A — Lois de FRYETTE 326

B — Description 326

C — Résultats 327

D — Autre modalité 328

XV — Test de mobilité de C 4 à C 7, du type E.S.R. .. 331

A — Lois de FRYETTE 331

B — Description 331

C — Résultats 333

D — Autre modalité 334

CHAPITRE XXIII - **Techniques de normalisation de la colonne cervico-occipitale** 337

I — Technique de normalisation d'une lésion occipitale unilatérale antérieure gauche, du type F.S.R., en décubitus dorsal 339

A — Diagnostic 339

B — Normalisation 339

C — Description 339

Remarques 341

II — Technique de normalisation isométrique d'une lésion occipitale unilatérale antérieure gauche, du type F.S.R., en décubitus dorsal 343

A — Diagnostic 343

B — Normalisation 343

C — Description 343

D — Remarques 345

III — Technique de normalisation d'une lésion occipitale unilatérale antérieure gauche, du type F.S.R. en position assise 346

A — Diagnostic 346

B — Normalisation 346

C — Description 347

D — Autre modalité 348

E — Remarques 349

IV — Technique de normalisation d'une lésion occipitale unilatérale antérieure gauche, du type F.S.R. en décubitus dorsal 350

A — Diagnostic 350

B — Normalisation 350

C — Description 351

D — Remarques 352

V — Technique de normalisation d'une lésion occipitale unilatérale postérieure droite, du type E.R.S., en décubitus dorsal 353

A — Diagnostic 353

B — Normalisation 353

C — Description 354

D — Remarques 355

VI — Technique de normalisation d'une lésion occipitale unilatérale postérieure droite, du type E.R.S., en décubitus dorsal 357

A — Diagnostic 357
B — Normalisation 358
C — Description 358
D — Remarques 360

VII — Technique de normalisation d'une lésion occipitale unilatérale postérieure droite, du type E.R.S., en position assise 361
A — Diagnostic 361
B — Normalisation 362
C — Description 362
D — Remarques 363

VIII — Technique de normalisation isométrique d'une lésion occipitale unilatérale postérieure droite, du type E.R.S., en décubitus dorsal 365
A — Diagnostic 365
B — Normalisation 365
C — Description 366
D — Remarques 367

IX — Technique de normalisation d'une lésion occipitale antérieure bilatérale ou en flexion 369
A — Description 369
B — Remarques 371
C — Autres modalités 372

X — Technique de normalisation isométrique d'une lésion occipitale postérieure bilatérale ou en extension .. 373
A — Description 373
B — Remarques 375
C — Autres modalités 375

XI — Technique de normalisation de la lésion occipito-atloïdienne dite « occiput impacted » 376
A — Décoaptation axiale 376
B — Décoaptation latérale droite et gauche ... 380

XII — Technique de normalisation en décubitus dorsal d'une lésion atloïdo-axoïdienne postérieure gauche du type F.R.S. ou E.R.S. 382
A — Diagnostic 382
B — Lois de FRYETTE 383
C — Normalisation 383
D — Description 383
E — Remarque 385

XIII — Technique de normalisation, en position assise, d'une lésion atloïdo-axoïdienne postérieure gauche, du type F.R.S. ou E.R.S. 386
A — Diagnostic 386
B — Lois de FRYETTE 387
C — Normalisation 387
D — Description 387
E — Remarques 388

XIV — Technique de normalisation isométrique, en décubitus dorsal, d'une lésion atloïdo-axoïdienne postérieure gauche, du type F.R.S. ou E.R.S. 390
A — Diagnostic 390
B — Lois de FRYETTE 391
C — Normalisation 391
D — Description 391
E — Remarque 393

XV — Technique de normalisation, en décubitus latéral, d'une lésion en translation latérale gauche de l'atlas 394
A — Diagnostic 394
B — Considérations générales 394
C — Description 396

XVI — Technique de normalisation, en décubitus dorsal d'une lésion en translation latérale gauche de l'atlas 403
A — Diagnostic 403
B — Description 403
C — Autre modalité 405

XVII — Technique de normalisation, en décubitus dorsal, d'une lésion de C 2 sur C 3, du type F.R.S. 406

A — Lois de FRYETTE 406

B — Diagnostic 406

C — Normalisation 407

D — Description 407

E — Remarques 409

XVIII — Technique de normalisation, en position assise, d'une lésion de C 2 sur C 3, du type F.R.S. 410

A — Lois de FRYETTE 410

B — Diagnostic 410

C — Normalisation 411

D — Description 411

E — Remarques 413

XIX — Technique de normalisation, en décubitus dorsal, d'une lésion de C 4 à C 7, du type E.S.R. 415

A — Lois de FRYETTE 415

B — Diagnostic 415

C — Normalisation 416

D — Description 416

E — Remarques 418

XX — Technique de normalisation, en position assise, d'une lésion de C 4 à C 7, du type E.S.R. 419

A — Lois de FRYETTE 419

B — Diagnostic 419

C — Normalisation 420

D — Description 420

E — Remarques 422

CHAPITRE XXIV - **Conceptions ostéopathiques de la scoliose** 423

A — Classification traditionnelle des scolioses ... 425

B — La courbure dorsale convexe à droite 429

C — Influences de la musculature sur les scolioses 433

D — Attitude scoliotique et scoliose vraie 436

E — Principes mécaniques 439

F — Scoliose mécaniques combinées, lois de FRYETTE et membranes de tensions réciproque 441

G — Rapports radiologiques entre la statique pelvienne et les scolioses mécaniques 446

CHAPITRE XXV - **Techniques d'inhibition et de stimulation des fonctions viscérales, réflexes de CHAPMAN et « Trigger-points »** 481

A — Considérations générales 483

B — L'inhibition 484

C — La stimulation 485

D — L'inhibition et la stimulation 486

E — Relations entre le système nerveux autonome et les glandes endocrines 489

F — Le système sympathique ergotropique et la fonction thyrotrophique 493

G — Le système parasympathique trophotropique et endophylactique et la fonction gonadotrophique 499

H — Techniques mécaniques de stimulation vertébrale 502

I — Techniques mécaniques d'inhibition vertébrale 509

J — Techniques spéciales 514

1) Le 4e ventricule 514
2) Le roulement des temporaux 515
3) La compression de l'aorte abdominale 517
4) L'interruption du réflexe oculo-moteur 518
5) L'alimentation thérapeutique 519
6) Les percussions sacrées 519
7) Les points périostés 520
8) Le tissu conjonctif 520

K — Techniques de stimulation et d'inhibition endocriniennes 520

L — Considérations sur la stimulation et l'inhibition de certaines fonctions viscérales et de quelques problèmes pathologiques particuliers 531
1) Le système cardio-vasculaire 531
2) L'appareil respiratoire 533
3) Le système biliaire 534
4) L'estomac 534
5) La rate 535
6) Les reins 535
7) Les intestins 535
8) L'appareil génital féminin 536
9) L'hyperthyroïdie 536
10) La cataracte avec hypercalcémie 536
11) L'épilepsie 537
12) La pyorrhée 537
13) Le sommeil 537
14) L'énergie 537

M — « Trigger-points » 537

N — Réflexes de CHAPMAN 571
— Considérations générales 571
— Localisations et correspondances viscérales . 575
1) Rétinite ou conjonctivite 575

2) Congestion cérébelleuse 576
3) Congestion cérébrale 576
4) Torticolis 578
5) Otite moyenne 578
6) Pharyngite 578
7) Le nez 580
8) Amygdalite 580
9) La langue 580
10) Laryngite 581
11) Sinusite 581
12) Les bras 582
13) Thyroïdite 582
14) Bronchite 583
15) Oesophage 583
16) Myocardite 584
17) Poumon supérieur 584
18) Poumon inférieur 585
19) Névrite du membre supérieur 586
20) Neurasthénie 586
21) Méso-appendice 588
22) Hemorroïdes 588
23) Salpingite et inflammation des vésicules séminales 589
24) Clitoridite et vaginisme 589
25) Leucorrhées 589
26) Névralgie sciatique 590
27) Constipation atone 590
28) Tension abdominale 591
29) Prostate 591
30) Ovaires 591
31) Urètre 592
32) Utérus 592
33) Ligaments larges 593
34) Fibrome utérin 593
35) Rectum 594

36) Les glandes de l'aine 594
37) Constipation spastique et colite 594
38) Cystite 595
39) Les reins 596
40) Les glandes surrénales 596
41) Intestin grêle 597
42) Hyperacidité gastrique 597
43) Hyper-congestion gastrique 598
44) Rétrécissement pylorique 598
45) Pancréas 599
46) Congestion du foie et de la vésicule biliaire 599
47) Ralentissement hépatique 600
48) Splénite 600

CHAPITRE XXVI — **Relations physiologiques entre les trois diaphragmes et les mécanismes respiratoires primaire et secondaire** 607

I — Conception ostéopathique du diaphragme 609
II — Le diaphragme thoracique 609
III — Le diaphragme cranien 612
IV — Le diaphragme pelvien 612
V — Mécanismes respiratoires primaire et secondaire ... 615
VI — Mesures du « Cranial rythmic impulse » 621
VII — Les trois diaphragmes 623
VIII — Techniques d'équilibration des trois diaphragmes .. 625
IX — Cas cliniques 631

CHAPITRE XXVII — **Communications entre le liquide céphalo-rachidien, la lymphe et le sang et techniques de drainage et de pompage lymphatique** 635

I — La circulation du liquide céphalo-rachidien dans le système tissulaire connectif 639

A — Système tissulaire connectif 639

B — Liquide céphalo-rachidien 640

II — Communications entre le liquide céphalo-rachidien la lymphe et le sang 645

A — Le liquide céphalo-rachidien 646

B — Les granulations de PACCHIONI 652

C — La cavité arachnoïdienne 655

D — La pie-mère rachidienne 656

E — La dure-mère 656

F — Plexus choroïdes 658

G — Veines de GALIEN 661

H — Lymphatiques 661

I — Schéma général des communications entre le liquide céphalo-rachidien, la lymphe et le sang ... 671

III — Techniques de drainage et de pompage lymphatique 676

1) Test de mobilité C 3, C 4, C 5 676

2) Technique de pompage diaphragmatique ... 676

3) Drainage lymphatique claviculaire 678

4) Test de mobilité en « bras de pompe » de la première côte à droite et à gauche ... 680

5) Test de mobilité L 3 / D 4 680

6) Pompage lymphatique sternal 680

7) Pompage lymphatique sacré 682

8) Compression du 4e ventricule 684

9) Drainage poplité 686

CHAPITRE XXVIII — **Les lignes mathématiques du corps humain** 689

I — Ligne centrale de gravité du corps 695

II — Ligne antérieure du corps 701

III — Ligne transverse pubienne 706

IV — Ligne antéro-postérieure du corps 707
V et VI — Lignes postéro-antérieures du corps 710
VII — Triangles supérieur et inférieur du corps humain 712
VIII — Les lignes courbes 716

Bibliographie 721

Table des matières 731

Imprimé en France

ACHEVÉ D'IMPRIMER
SUR LES PRESSES DE L'IMPRIMERIE DURAND
28600 LUISANT. Tél. : (37) 34.14.87
N° d'impression : 4361

Dépôt légal Novembre 1982
N° d'éditeur : 1546